

Katarzyna Gorzkowska-Pasik¹, Elżbieta Wiatr², Barbara Burakowska², Urszula Nowicka²,
Jarosław Kober², Przemysław Malong¹, Piotr Pasik¹, Krystyna Folcik¹

¹Oddział Pulmonologiczny SSZZOZ im. T. Dunina w Rudce

Kierownik: lek. med. K. Folcik

²Instytut Gruźlicy i Chorób Płuc w Warszawie

Kierownik: prof. dr hab. med. K. Roszkowski-Śliż

Ciężka hipoksemiczna niewydolność oddechowa u chorego z zespołem wątrobowo-płucnym i chorobą śródmiąższową płuc o nieznannej etiologii

Severe hypoxemic respiratory insufficiency in a patient with hepato-pulmonary syndrome coexisting with interstitial lung disease of unknown etiology

Praca nie była finansowana.

Abstract

The coexistence of the interstitial lung disease and respiratory failure is rarely associated with extrapulmonary pathology. In patients with liver cirrhosis, hypoxemia may develop in the course of hepato-pulmonary syndrome (HPS), but radiological pathology seen in the course of HPS is of vascular origin, and thus typically not classified as interstitial lung disease.

We present a patient with severe hypoxemic respiratory insufficiency in whom hepato-pulmonary syndrome coexisted with interstitial lung disease of unknown etiology. The mechanisms of hypoxemia in the course of hepatic diseases and reasons of possible coincidence of lung and hepatic pathology are discussed.

Key words: liver cirrhosis, hepato-pulmonary syndrome, interstitial lung disease, respiratory failure

Pneumonol. Alergol. Pol. 2013; 81: 267–272

Streszczenie

Hipoksemiczna niewydolność oddechowa u chorego z cechami choroby śródmiąższowej jest rzadko kojarzona z przyczyną pozapłucną.

U chorych na marskość wątroby hipoksemia może być manifestacją zespołu wątrobowo-płucnego, jednak zmiany w badaniu radiologicznym klatki piersiowej stwierdzone w przebiegu tego zespołu mają zwykle charakter naczyńowy, a więc nie są zaliczane do typowych chorób śródmiąższowych.

W pracy przedstawiono przypadek chorego z ciężką hipoksemiczną niewydolnością oddechową, u którego rozpoznano jednocześnie zespół wątrobowo-płucny i chorobę śródmiąższową płuc o nieustalonej etiologii. W dyskusji omówiono mechanizmy hipoksemii w przebiegu niewydolności wątroby oraz spektrum chorób dotyczących płuc i wątroby przebiegających z hipoksemią.

Słowa kluczowe: marskość wątroby, zespół wątrobowo-płucny, śródmiąższowa choroba płuc, niewydolność oddechowa

Pneumonol. Alergol. Pol. 2013; 81: 267–272

Adres do korespondencji: lek. med. Katarzyna Gorzkowska-Pasik, Oddział Pulmonologiczny SSZZOZ im. T. Dunina w Rudce, Al. T. Dunina 1, Rudka, 05–320 Mrozy, tel.: 25 757 40 42, faks: 25 757 43 43, e-mail: pasikp@poczta.onet.pl

Praca wpłynęła do Redakcji: 2.04.2012 r.

Copyright © 2013 Via Medica

ISSN 0867–7077

Wstęp

Wśród wielu przyczyn niewydolności oddechowej marskość wątroby należy do stosunkowo rzadkich, mimo że łagodną hipoksemię obserwuje się u około 30–45% chorych bez współistniejących chorób płuc i serca [1–4]. Jej przyczyną jest zwykle upośledzenie wentylacji, które może być spowodowane wodobrzuszem z uniesieniem i ograniczeniem ruchomości przepony oraz obecnością obrzęku śródmiąższowego i płynu przesiękowego w opłucnej [5, 6]. U 12–32% chorych na marskość wątroby dochodzi do nadmiernej poszerzenia naczyń płucnych [1, 7, 8].

Zaburzenia wymiany gazowej polegające na zwiększeniu gradientu pęcherzykowo-włośniczkowego dla prężności tlenu ($P[A-a]O_2 \geq 15$ mm Hg) z lub bez towarzyszącej hipoksemii tętnicznej (tętniczne $PaO_2 < 80$ mm Hg) u chorego z udokumentowaną przewlekłą, zaawansowaną chorobą wątroby oraz udowodnionym wewnątrzpłucnym rozszerzeniem naczyń (IPVD, *intrapulmonary vascular dilatation*) noszą nazwę zespołu wątrobowo-płucnego (HPS, *hepatopulmonary syndrome*) [3, 5, 6, 9, 10]. Pierwotnie uważano, że rozpoznanie HPS wymaga wykluczenia innych schorzeń, które mogą stanowić przyczynę zaburzeń wymiany gazowej [1]. Obecnie uważa się, że współistnienie trzech objawów: choroby wątroby, zaburzeń wymiany gazowej oraz obecności przecieku wewnątrzpłucnego, jest na tyle charakterystyczne dla HPS, że nie trzeba poszukiwać w tych przypadkach innych przyczyn zaburzeń gazometrycznych [2, 5, 6].

W obrazie radiologicznym (RTG) klatki piersiowej u chorych na HPS obserwowane są drobne zacienienia w dolnych częściach płuc, które przypisuje się obecności poszerzonych naczyń [2, 11]. W literaturze znaleziono tylko pojedyncze opisy współistnienia HPS i zmian rozsianych w płucach niebędących pochodzenia naczyniowego [12–15].

Poniżej przedstawiono przypadek chorego na marskość wątroby, u którego po 2-letnim okresie obserwacji wystąpiły objawy ciężkiej niewydolności oddechowej. Jednocześnie rozpoznano zespół wątrobowo-płucny i chorobę śródmiąższową z cechami włóknienia płuc.

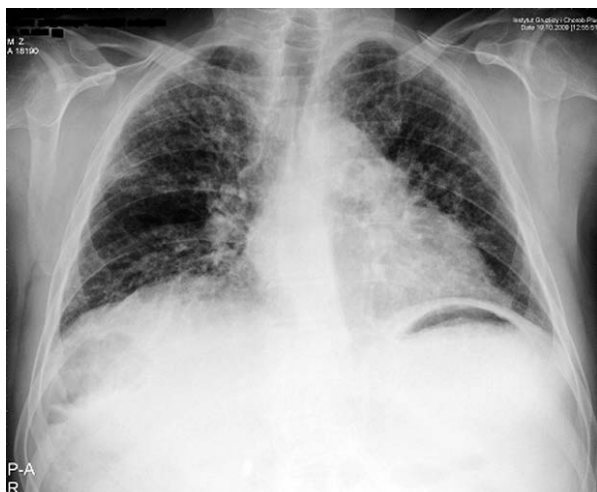Opis przypadku

Pięćdziesięciodwuletni chory, monter, mieszkaniowiec wsi, niepalący, nie nadużywający alkoholu, został przyjęty w sierpniu 2009 roku do szpitala w Rudce z powodu pogorszenia stanu ogólnego. Od ponad dwóch tygodni miał suchy, męczący kaszel, stany podgorączkowe i duszność oraz zauważył narastające obrzęki kończyn dolnych.

Chory był hospitalizowany w tym samym szpitalu przed ponad dwoma laty z powodu suchego kaszlu i krwioplucia oraz podejrzenia choroby śródmiąższowej płuc. W badaniu RTG klatki piersiowej uwidoczniło się wówczas powiększoną sylwetkę serca oraz pasmowate zacienienie nad lewą kopułą przepony. Badaniem tomokomputerowym (CT, *computed tomography*) w opcji angi wykluczono zatorowość płucną jako przyczynę krwioplucia oraz chorobę śródmiąższową płuc. Ciśnienie parcjalne tlenu we krwi arterializowanej (PaO_2) wynosiło 67,3 mm Hg, saturacja — 94%. W spirometrii stwierdzono pojemność życiową (VC, *vital capacity*) 2,8 l (68% w.n.), natężoną objętość wydechową pierwszosekundową ($FEV_{1, forced vital capacity}$) 2,4 l (74% w.n.). Wyniki badań rutynowych ujawniły cechy uszkodzenia miąższu wątroby. Z podejrzeniem marskości wątroby chorego skierowano na oddział zakaźny, gdzie rozpoznano stan po przebytych zapaleniu wątroby typu B, bez cech aktywnego zapalenia oraz cechy nadciśnienia wrotnego (obecność żylaków przełyku w ezofagoskopii). Wykluczono zapalenie wątroby typu C i zapalenie autoimmunologiczne (nie wykryto obecności autoprzeciwciał). Ostatecznie rozpoznano marskość wątroby o nieustalonej etiologii z cechami nadciśnienia wrotnego. Chory pozostawał pod obserwacją, bez leczenia.

W sierpniu 2009 roku przy przyjęciu do szpitala w Rudce chory był w średnim stanie ogólnym. W porównaniu z badaniem sprzed 2 lat stwierdzono u niego zmniejszenie masy ciała o 15 kilogramów. W badaniu przedmiotowym widoczne było zażółcenie powłok skórnych i twardówek, pajęczki naczyniowe na skórze tułowia i kończyn dolnych, obrzęki podudzi. Nie stwierdzono palców pałeczkatych ani sinicy. Osłuchowo u podstawy płuc słyszalne były trzeszczenia.

W badaniach laboratoryjnych wykryto niedokrwistość makrocytarną (Hb 12,3 g/dl, erytrocyty 2,9 mln/mm³, MCV [*mean corpuscular volume*] 111 fl) i małopłytkowość (33–62 tys./mm³), cechy uszkodzenia wątroby (stężenie bilirubiny 9,6 mg/dl z przewagą bilirubiny bezpośredniej, wydłużony czas protrombinowy do 23,8 s, INR [*international normalized ratio*] 1,86). Gazometria krwi arterializowanej wykazała ciężką hipoksemiczną niewydolność oddechową (PaO_2 35,2 mm Hg, $PaCO_2$ 38,6 mm Hg). W RTG klatki piersiowej uwidoczniło się zmniejszoną objętość oraz rozsiane zmiany siateczkowate i linijne w obwodowych partiach płuc (ryc. 1). Nie stwierdzono cech infekcji. Zastosowano leczenie diuretyczne (furosemid i spironolakton) oraz tlenoterapię o przepływie 4 l/min, uzyskując poprawę utlenowania krwi (wzrost

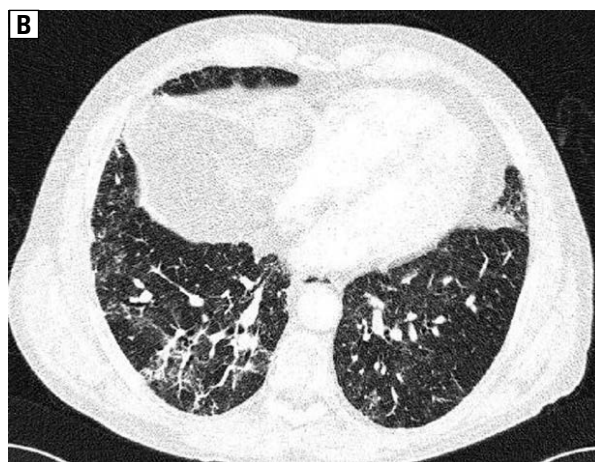
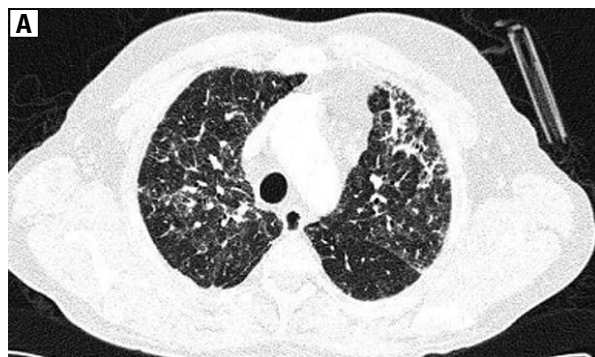

Rycina 1. RTG klatki piersiowej. Wysokie ustawienie przepony. Płuca o zmniejszonej objętości. Obustronnie w płucach widoczne zmiany rozsiane siateczkowate, najbardziej nasilone podopłucnowo
Figure 1. Chest x-ray. Elevated diaphragm with a loss of lung volume. Bilateral, subpleural reticular pattern

PaO₂ do 71,2 mm Hg). Chory został zakwalifikowany do domowego leczenia tlenem. Biorąc pod uwagę możliwość udziału choroby śródmiąższowej płuc w patogenezie niewydolności oddechowej, w październiku 2009 roku chorego skierowano do Instytutu Gruźlicy i Chorób Płuc w celu ustalenia etiologii zmian rozsianych w płucach.

Przy przyjęciu pacjent skarżył się na duszność spoczynkową, nasilającą się przy pionizacji, mimo stosowania tlenoterapii 4 l/min przez 15 godz./dobę. Stężenie białka w surowicy było prawidłowe (78 g/l), ale stwierdzono niedobór albumin (32 g/l = 41%) i nadmiar gammaglobulin (24,4 g/l = 31%).

W RTG klatki piersiowej wykazano niewielką progresję zmian śródmiąższowych w porównaniu z badaniami sprzed dwóch miesięcy. W CT o wysokiej rozdzielczości (hrCT, *high resolution CT*) uwidoczniono płuca o zmniejszonej objętości i pogrubiałym zrębie tworzącym zmiany siateczkowate i linijne zagęszczenia wyraźnie odgraniczone od zdrowego mięszu. Zmiany te były widoczne zarówno w polach górnych i środkowych, jak i dolnych, nie wykazując predylekcji do obwodowej lokalizacji. Obecne też były ogniskowe rozstrzenie oskrzeli z pociągania zlokalizowane w płatach dolnych (ryc. 2 A, B). Obraz nie wykazywał cech zwykłego śródmiąższowego zapalenia płuc (UIP, *usual interstitial pneumonia*). Wynik badania angio-CT nie wykazał zmian zatorowych, cech nadciśnienia płucnego ani zmian typowych dla przetok tętniczo-żylnych. Ocena obwodowych naczyń w rekonstrukcji MIP (*maximum intensity projection*) znacznie utrudniały zmiany śródmiąższowe.



Rycina 2 A, B. hrCT, okno płucne. Obustronnie widoczne, nierównomiernie rozłożone zmiany siateczkowate z rozstrzeniami oskrzeli z pociągania w płatach dolnych, z zaoszczędzeniem okolic nadprzeponowych, bez objawów plastra miodu. Obraz zmian śródmiąższowych nie jest typowy dla zwykłego śródmiąższowego włóknienia płuc

Figure 2 A, B. hrCT, lung window. Bilateral reticular pattern and traction bronchiectasis in lower lobes partially sparing subpleural regions. Honeycombing is not present. The image is not typical for UIP

Całkowita pojemność płuc (TLC, *total lung capacity*) wynosiła 3,2 l = 55,3% w.n., VC — 2,1 l = 55,2% w.n., co odpowiadało ciężkiej restrykcji. Brak współpracy chorego uniemożliwił badanie zdolności dyfuzyjnej dla tlenu węgla (DLCO, *diffusion lung capacity for carbon monoxide*). W gazometrii arterializowanej krwi kapilarnej stwierdzono PaO₂ 54,9 mm Hg, PaCO₂ 30,2 mm Hg. Podczas oddychania 100-procentowym tlenem PaO₂ zwiększyło się do 208 mm Hg.

W badaniu echokardiograficznym nie wykazano istotnych zaburzeń, natomiast w badaniu z kontrastem uwidoczniono cechy przecieku na poziomie płuc (pęcherzyki powietrza widoczne były w jamach lewego serca po 5 ewolucjach pracy serca, licząc od momentu pojawienia się ich w prawym przedsionku). Ze względu na niewydolność oddechową oraz zaburzenia krzepnięcia

i małopłytkowość nie podjęto próby wykonania chirurgicznej biopsji płuca. Spróbowano jednak leczenia choroby śródmiąższowej glikokortykosteroidami (GKS), wdrożono prednizon w dawce dobowej 60 mg. Zastosowane leczenie spowodowało krótkotrwałą poprawę stanu chorego, po czym nasiliła się duszność oraz pojawiły masywne obrzęki kończyn dolnych wymagające ponownej hospitalizacji. Pomimo zastosowania tlenoterapii i leczenia diuretycznego na oddziale intensywnej terapii pacjent zmarł w styczniu 2010 roku, 3 miesiące po rozpoznaniu HPS. Nie wykonano badania autopsyjnego.

Omówienie

Opisany przypadek ilustruje współistnienie patologii wątroby (marskość) i choroby układu oddechowego (włóknienie płuc).

Ciężkie uszkodzenie wątroby przebiegające z żółtaczką, hypoalbuminemią, zaburzeniami wskaźników krzepnięcia doprowadziło w konsekwencji do retencji płynów i objawów nadciśnienia wrotnego. Pomimo przeprowadzonej diagnostyki nie udało się ustalić przyczyny marskości wątroby.

Kliniczną przesłanką dla podejrzenia HPS były w opisywanym przypadku duszność nasilająca się przy pionizacji — zjawisko *platypnoe*, i ortodeoksja (nasilenie hipoksemii w pozycji stojącej), które są charakterystyczne dla HPS [9].

U chorego obserwowano też pajączki skórne, które w chorobach wątroby zwykle towarzyszą ciężkiej hipoksemii w przebiegu IPVD.

Krowka i wsp. opisali w 1993 roku 22-osobową grupę chorych na HPS [11]. Średnia wieku wynosiła 49 lat, dominowali chorzy z marskością wątroby o nieustalonej etiologii. U większości z nich (18 chorych) główne dolegliwości związane były z przewlekłą chorobą wątroby, u pozostałych czterech dominowała duszność. Duszność rozwijała się po roku do 10 lat do czasu wykrycia HPS (śr. po 4,8 roku). W przeglądowym RTG klatki piersiowej najczęściej stwierdzano zmiany śródmiąższowe zlokalizowane w dolnych częściach płuc. Nie wykonywano CT. Dziewięciu spośród 22 chorych zmarło, czas od ustalenia rozpoznania HPS do śmierci wynosił od roku do 5 lat (śr. 2,5 roku) [11].

W trakcie 2-letniej obserwacji i diagnostyki marskości wątroby u opisywanego chorego pojawiła się hipoksemiczna niewydolność oddechowa i jednocześnie stwierdzono wyraźne zmiany śródmiąższowe w płucach. Obraz hrCT bardzo sugestywnie wskazywał na chorobę śródmiąższową z cechami włóknienia, niecharakterystycznego dla

UIP. Zmianom radiologicznym w płucach odpowiadała ciężka stopnia restrykcja w badaniach czynnościowych. Tym niemniej, stwierdzono dysproporcję pomiędzy nasileniem zmian radiologicznych a ciężką hipoksemią.

Przyczyną ciężkiej hipoksemii w opisywanym przypadku był zapewne przede wszystkim przeciek wewnątrzpłucny spowodowany rozszerzeniem naczyń płucnych. Dla rozpoznania tej patologii stosuje się echokardiografię przezklatkową z roztworem soli fizjologicznej wymieszanej z powietrzem w celu wytworzenia mikropęcherzyków powietrza, aktualnie uznana za „złoty standard” diagnostyczny [2, 3, 6]. U zdrowych osób pęcherzyki powietrza z wstrząśniętej soli po jej dożylnym podaniu widać jedynie w jamach prawego serca, gdyż są zatrzymywane w kapilarach płucnych, u chorych z przeciekiem wewnątrzsercowym lub wewnątrzpłucnym kontrast pojawia się w lewym przedsionku. Pomiar czasu, jaki zajmuje przejście kontrastu z prawego do lewego przedsionka, pozwala na odróżnienie przecieku wewnątrzsercowego (między 1 a 3 ewolucją serca) od przecieku wewnątrzpłucnego (między 4 a 6 cyklem serca). U opisywanego chorego podczas badania echokardiograficznego z kontrastem uwidoczniono pęcherzyki powietrza w lewym przedsionku serca po 5 ewolucjach, potwierdzając cechy przecieku na poziomie płuc.

Ocenę prawdopodobieństwa obecności przecieku wewnątrzsercowego lub wewnątrzpłucnego można oszacować, oceniając odpowiedź na podaż 100-procentowego tlenu. Zwiększenie $PaO_2 > 500$ mm Hg wyklucza istnienie przecieku, $PaO_2 < 100$ mm Hg wskazuje na jego duże prawdopodobieństwo, natomiast umiarkowane zwiększenie PaO_2 (200–300 mm Hg) sugeruje możliwość przecieku [9, 15]. Wartość $PaO_2 < 65$ mm Hg w temperaturze pokojowej w spoczynku ma 100-procentową wartość predykcyjną dla rozpoznania HPS [7].

Podanie 100-procentowego tlenu do oddychania w opisywanym przypadku spowodowało zwiększenie PaO_2 do 208 mm Hg, co sugerowało możliwość przecieku.

Wielkość przecieku oszacowano na 26–29%, wykorzystując skrócone badanie gazometryczne po zastosowaniu 100-procentowego tlenu. Podobną metodę zastosował Martinez i wsp., uzyskując wynik 11% [15].

Zmiany w przeglądowym RTG klatki piersiowej u chorych na przewlekłe choroby wątroby przed erą badań CT opisywano jako obustronne zmiany siateczkowato-guzkowe i guzki, zwłaszcza w płatach dolnych. Charakterystyczna była akcentacja naczyń zwłaszcza na obwodzie w kątach przeponowo-żebrowych [2, 11, 12, 16]. Zmian czysto

siateczkowatych, bez guzków, nie obserwowano, podobnie nie stwierdzano zmniejszenia objętości płuc. Zjawisko ortodeksji przypisywano raczej zaburzeniom naczyniowym niż współistniejącym chorobom płuc, uważając, że są lokalną manifestacją uogólnionego rozszerzenia naczyń [16]. W 1996 roku McAdams i wsp. po raz pierwszy opisali zmiany radiologiczne w klatce piersiowej 8 chorych w badaniu CT. Autorzy obserwowali liczne rozszerzone naczynia, które nie zwały się ku obwodowi. Miernie rozszerzone naczynia mogą przypominać nieregularne zacienienia linijne, takie jak we włóknieniu, co wymaga uwzględnienia w różnicowaniu innych cech włóknienia [16].

U opisywanego chorego wykonano badanie CT w opcji naczyniowej, a mimo to nie wykryto opisywanych patologii naczyniowych, jednak duże utrudnienie stanowiły obserwowane zmiany śródmiąższowe. Ich pochodzenie było niejasne, gdyż nie wykryto żadnych innych cech choroby, która mogłaby być przyczyną zmian śródmiąższowych z włóknieniem. Nie stwierdzono cech klinicznych choroby tkanki łącznej ani nie wykryto przeciwciał przeciwjądrowych. Podobnie nie stwierdzono związku wystąpienia zmian płucnych z narażeniem na alergen (chory mieszkał na wsi, ale nie był bezpośrednio narażony na alergen, a w jego surowicy nie wykryto precypityn z najczęstszymi alergenami). Pozwalało to wykluczyć przewlekłą postać alergicznego zapalenia pęcherzyków płucnych, zwłaszcza że w badaniu hrCT sprzed 2 lat nie wykazano cech choroby śródmiąższowej płuc.

Choroba śródmiąższowa płuc może występować w przebiegu autoimmunologicznych chorób wątroby, szczególnie zaś w przebiegu pierwotnej marskości żółciowej. Jednak w prezentowanym przypadku, ze względu na nieobecność autoprzeciwciał, tło autoimmunologiczne marskości wątroby było mało prawdopodobne.

Związek między chorobami wątroby a płucami zauważono w końcu XIX wieku. Obecnie HPS jest definiowany jako defekt utlenowania krwi tętniczej spowodowany rozszerzeniem naczyń wewnątrzplucnych związanym z chorobą wątroby [10]. W zależności od stopnia upośledzenia wymiany gazowej HPS dzieli się na postać łagodną ($\text{PaO}_2 \geq 80$ mm Hg), umiarkowaną (PaO_2 60–79 mm Hg), ciężką (PaO_2 50–59 mm Hg) i bardzo ciężką ($\text{PaO}_2 < 50$ mm Hg albo < 300 mm Hg przy oddychaniu 100-procentowym O_2). Opisany pacjent spełniał kryteria rozpoznania bardzo ciężkiego HPS.

Nie stwierdzono zależności pomiędzy stopniem zaawansowania marskości wątroby a wielkością przecieku płucnego i stopniem hipoksemii [17]. Wykazano natomiast, że występowanie HPS

istotnie skraca czas przeżycia chorych z marskością wątroby, medianę przeżycia chorych z HPS oceniono na 10,6 miesiąca, natomiast chorych bez HPS na 40,8 miesiąca [18]. Opisany w pracy chory zmarł 3 lata po ustaleniu rozpoznania marskości wątroby i 3 miesiące po rozpoznaniu HPS.

Wykazano, że u chorych z $\text{PaO}_2 < 50$ mm Hg rokowanie co do przeżycia jest znacznie gorsze niż u chorych z $\text{PaO}_2 > 50$ mm Hg [5, 6]. Rozpoznanie HPS przebiegającego z $\text{PaO}_2 < 60$ mm Hg jest traktowane jako wskazanie do przeszczepienia wątroby ze względu na złe rokowanie, a chorzy z rozpoznaniem tego zespołu powinni być kwalifikowani do przeszczepienia wcześniej niż chorzy z innymi chorobami [5, 6, 19].

Wśród chorych na marskość wątroby, u około 30% obserwuje się zwiększenie przepływu krwi i jednocześnie upośledzenie odruchowego skurczu naczyń w łożysku naczyniowym płuc w odpowiedzi na hipoksję [5, 6]. Zaburzenia naczyniowe charakterystyczne dla HPS są najbardziej nasilone w środkowych i dolnych polach płucnych, po pionizacji przepływ krwi ulega największemu zwiększeniu w tych partiach płuc, co skutkuje nasileniem zaburzeń wymiany gazowej (zjawisko ortodeksji) [2]. Znane są 3 determinanty upośledzenia utlenowania krwi: zaburzenie równowagi między wentylacją i perfuzją, zwiększony przeciek wewnątrzplucny i upośledzenie dyfuzji dla tlenu [10]. Uważa się, że za poszerzenie płucnego łożyska naczyniowego i ich zaburzoną reakcję skurczową na niedotlenienie oraz uczynnienie anastomoz tętniczo-żylnych odpowiada zaburzenie równowagi między substancjami rozszerzającymi a kurczącymi naczynia poprzez zmniejszone usuwanie oraz nadmierne wytwarzanie w uszkodzonej wątrobie czynników rozszerzających naczynia oraz nadmierną produkcję tlenu azotu (NO, *nitric oxide*) w układzie oddechowym [5, 6]. Przyczyną zaburzeń funkcji śródbłonna mikrokrążenia płucnego jest zarówno nasilenie syntezy tlenu azotu (poprzez zwiększoną aktywność śródbłonkowej syntazy NO), jak i zwiększenie ekspresji i aktywności indukowalnej syntazy NO w makrofagach wewnątrzplucnych. W zależności od tego, czy rozszerzenie naczyń dotyczy przedwłośniczek, czy jest wynikiem bezpośrednich połączeń tętniczo-żylnych, wyróżnia się odpowiednio typ I albo II HPS [2].

Nie ma skutecznego leczenia farmakologicznego w HPS. Hipoksemię można korygować, stosując tlenoterapię. Zmiany patofizjologiczne prowadzące do powstania HPS tłumaczą odpowiedź na leczenie tlenem: chorzy z typem I dobrze reagują na to leczenie, gdyż wzrost prężności tlenu w powietrzu pe-

cherzykowym powoduje wzrost jego dyfuzji poprzez barierę pęcherzykowo-włośniczkową oraz poprawę PaO₂. W typie II obserwuje się brak reakcji na wzrost prężności tlenu w powietrzu pęcherzykowym, gdyż krew przepływająca przez połączenia tętniczo-żylnie omija pęcherzyki płucne. W opisanym przypadku pacjent dobrze reagował na zastosowaną tlenoterapię, uzyskano znaczącą poprawę utlenowania krwi. Jednak jedyną skuteczną metodą leczenia HPS jest przeszczepienie wątroby. W jednym z opracowań pochodzącym z jednego ośrodka odsetek 5-letniego przeżycia chorych z HPS po przeszczepieniu wątroby wyniósł 76%, natomiast chorych niezakwalifikowanych do transplantacji — 23% [20].

Konflikt interesów

Autorzy nie zgłaszają konfliktu interesów.

Piśmiennictwo

- Rodriguez-Roisin R., Agusti A.G., Roca J. The hepatopulmonary syndrome: new name, old complexities. *Thorax* 1992; 47: 897–902.
- Krowka M.J., Cortese D.A. Hepatopulmonary syndrome. Current concepts in diagnostic and therapeutic considerations. *Chest* 1994; 105: 1528–1537.
- Lange P.A., Stoller J.K. The hepatopulmonary syndrome. *Ann. Intern. Med.* 1995; 122: 521–529.
- Wawrzynowicz-Syczewska M. Marskość wątroby. w *Choroby wewnętrzne — stan wiedzy na rok 2011*. Wyd. III. Szczeklik A. Medycyna Praktyczna, Kraków 2011: 1032–1044.
- Rodriguez-Roisin R., Krowka M.J. Hepatopulmonary syndrome — a liver-induced lung vascular disorder. *N. Eng. J. Med.* 2008; 358: 2378–2387.
- Rodriguez-Roisin R., Krowka M.J. (tłum. Przybyłowski T.) Zespół wątrobowo-płucny: naczyniowa choroba płuc spowodowana uszkodzeniem wątroby. *Med. Dypł.* 2008; 17: 85–93.
- Schenk P. The hepatopulmonary syndrome. *Eur. Respir. Mon.* 2006; 34: 112–128.
- Krowka M.J., Cortese D.A. Pulmonary aspects of liver disease and liver transplantation. *Clin. Chest Med.* 1989; 10: 593–616.
- Krowka M.J., Cortese D.A. Hepatopulmonary syndrome: an evolving perspective in the era of liver transplantation. *Hepatology* 1990; 11: 138–142.
- Rodriguez-Roisin R., Krowka M.J., Herve P. ERS Task Force Pulmonary-Hepatic Vascular Disorders (PHD) Scientific Committee. Pulmonary-Hepatic vascular Disorders (PHD). *Eur. Respir. J.* 2004; 24: 861–880.
- Krowka M.J., Dickson E.R., Cortese D.A. Hepatopulmonary syndrome. Clinical observations and lack of therapeutic response to somatostatin analogue. *Chest* 1993; 104: 515–521.
- Stanley N.N., Woodgate D.J. Mottled chest radiograph and gas transfer defect in chronic liver disease. *Thorax* 1972; 27: 315–323.
- Helman C.A., Keeton G.R., Benatar S.R. Lymphoid interstitial pneumonia with associated chronic active hepatitis and renal tubular acidosis. *Am. Rev. Respir. Dis.* 1997; 115: 161–164.
- Capron J.P., Marti R., Rey J.L. Fibrosing alveolitis and hepatitis B surface antigen-associated chronic active hepatitis in a patient with immunoglobulin A deficiency. *Am. J. Med.* 1979; 66: 874–878.
- Martinez G., Barbera J.A., Navasa M., Roca J., Visa J., Rodriguez-Roisin R. Hepatopulmonary syndrome associated with cardiorespiratory disease. *J. Hepatol.* 1999; 30: 882–889.
- McAdams H.P., Erasmus J., Crockett R., Mitchell J., Godwin J.D., McDermott V.G. The hepatopulmonary syndrome: radiologic findings in 10 patients. *AJR Am. J. Roentgenol.* 1996; 166: 1379–1385.
- Krowka M.J., Wiseman G.A., Burnett O.L. i wsp. Hepatopulmonary syndrome: a prospective study of relationships between severity of liver disease, PaO₂ response to 100% oxygen, and brain uptake after (99 m) Tc MAA lung scanning. *Chest* 2000; 118: 615–624.
- Schenk P., Schoniger-Hekele M., Fuhrmann V., Madl C., Silberhumer G., Muller C. Prognostic significance of the hepatopulmonary syndrome in patients with cirrhosis. *Gastroenterology* 2003; 125: 1042–1052.
- Krenke R. Ocena czynności układu oddechowego i wskaźników wymiany gazowej u chorych kwalifikowanych do przeszczepienia wątroby. Rozprawa habilitacyjna. Warszawski Uniwersytet Medyczny, Warszawa 2010.
- Swanson K.L., Wiesner R.H., Krowka M.J. Natural history of hepatopulmonary syndrome: Impact of liver transplantation. *Hepatology* 2005; 41: 1122–1129.