

Kazuistyka

**Nawracające krwawienia do pęcherzyków płucnych
w przebiegu zespołu Goodpasture'a****Recurrent alveolar hemorrhage
in the course of Goodpasture's syndrome**Dariusz Gawryluk¹, Teresa Bączkowska², Joanna Pazik², Elżbieta Wiatr¹, Jacek Pawłowski³¹ z III Kliniki Chorób Płuc, kierownik: prof. dr hab. K. Roszkowski-Śliż³ z Zakładu Radiologii, kierownik: dr I. Bestry

Instytutu Gruźlicy i Chorób Płuc

² z Kliniki Medycyny Transplantacyjnej i Nefrologii Instytutu Transplantologii AM w Warszawie,
kierownik: prof. dr hab. med. M. Durlik

Summary: We describe the case of 24-years old man, smoking up to 60 cigarettes daily, with rapidly progressive crescentic glomerulonephritis in the course of Goodpasture's syndrome. The disease was initially presented with recurrent diffuse pulmonary hemorrhage with normal renal function and moderate proteinuria and haematuria on urinalysis lasting 2 months. Immunologic tests for ANCA and anti-GBM Ab were negative until the patient's renal function rapidly deteriorated during next 3 weeks. At the time of the diagnosis patient presented with renal insufficiency with oliguria requiring hemodialysis but without pulmonary hemorrhage. Renal biopsy showed cellular crescents in all glomeruli with linear deposition of IgG along the GBM. Repeated testing showed anti-GBM Ab. The patient received pulse cyclophosphamide, and pulse methylprednisolone continued by oral prednisone, and consecutive plasma exchange treatment but remained oliguric after 3 weeks of the treatment. The case confirm that in Goodpasture's syndrome even several days' delay in diagnosis and treatment has a strongly negative impact on outcome.

Pneumonol. Alergol. Pol. 2005, 73, 79:84

Key words: pulmonary-renal syndrome, diffuse alveolar hemorrhage, rapidly progressive glomerulonephritis, Goodpasture's syndrome

Wprowadzenie

Współistnienie rozlanego krwawienia do pęcherzyków płucnych (KP) i kłębuszkowego zapalenia nerek (KZN) określane jest jako zespół płucno-nerkowy (ZPN). Podłoże ZPN stanowi najczęściej proces autoimmunologiczny. Wśród chorób przebiegających z objawami ZPN około 2/3 stanowią tzw. „ANCA-zależne” zapalenia naczyń. Drugim co do częstości jest zespół Goodpasture'a (ZG) stwierdzany w około 20% przypadków. (1) ZPN obejmuje więc grupę chorób o często bardzo dynamicznym przebiegu i dużej śmiertelności wymagających pilnej diagnostyki, gdyż odpowiednio wcześnie ustalone rozpoznanie i włączenie leczenia znacznie poprawia rokowanie i ogranicza występowanie trwałych zmian narządowych. Chociaż wstępne rozpoznanie ZPN jest możliwe w oparciu o obraz kliniczny choroby, ważny element diagnostyki stanowią badania serologiczne oraz ocena mikroskopowa uzyskanego materiału tkankowego.

Zachorowalność na ZPN szacuje się na około 2-3 przypadków/mln mieszkańców /rok, co przy bardzo zróżnicowanej symptomatologii utrudnia ustalenie ostatecznego rozpoznania.

Poniżej przedstawiamy chorego na ZPN u którego po 2 miesięcznym okresie stabilnej czynności płuc i nerek doszło do gwałtownie postępującej niewydolności nerek wymagającej leczenia nerkozastępczego

Opis przypadku

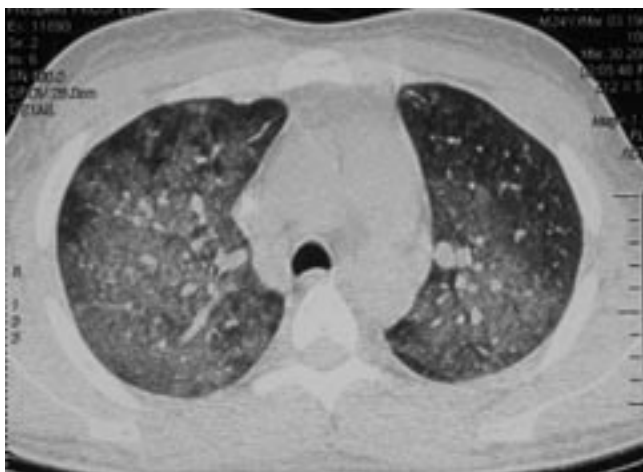
24-letni chory, palący papierosy i okresowo nadużywający alkoholu, wcześniej nie chorujący, został przyjęty do Kliniki 25.01.2005 w celu diagnostyki nawracającego krwiopłucia o niewielkim nasileniu i ustępującego samoistnie. Do chwili przyjęcia incydenty krwiopłucia występowały 2-krotnie i poprzedzone były zwiększoną liczbą wypalanych papierosów (do 60 szt/dzień). Nie towarzyszyły im objawy infekcji ani inne dolegliwości. Nie stwierdzono narażenia na środki chemiczne ani związku krwiopłucia z przyjmowaniem leków i narkotyków (choć chory przyjmował okresowo duże dawki niesterydowych leków p-zapalnych z powodu bólów głowy).

Po 2 incydencie krwiopłucia w okresie 05-13.01.2005 był hospitalizowany w Oddziale Pulmonologicznym. W badaniach laboratoryjnych

stwierdzono niewielką niedokrwistość (Hb 12,6g/dl), leukocytozę 13 tys/uL z neutrofilią 80%, OB wynosiło 10mm/godz, a PaO₂ =68mmHg z normokapnią. W moczu stwierdzano białko do 2g/l oraz leukocyty i erytrocyty pokrywające luźno całe pole widzenia, przy prawidłowym stężeniu kreatyniny (0,8mg/dl). W badaniu RTG klatki piersiowej wykazano obecność obustronnych słabo wysyconych zmian miąższowych w płucach, odpowiadających w obrazie tomografii o wysokiej rozdzielczości (TKWR) obszarom „matowej szyby”. (Ryc 1) W bronchoskopii stwierdzono obecność świeżej krwi w oskrzelach. Wyniki badań mikrobiologicznych wydzieliny oskrzelowej były ujemne. Z podejrzeniem krwawienia pęcherzykowego (KP) z towarzyszącą glomerulopatią chorego skierowano do naszej Kliniki w celu dalszej diagnostyki. Leczenia nie włączano. Do chwili przyjęcia i w czasie pobytu w Klinice krwiopłucia nie obserwowano.

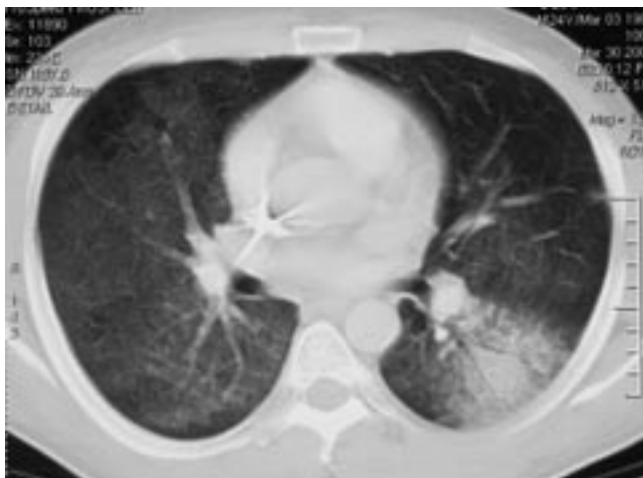
Przy przyjęciu i w czasie hospitalizacji w IGiChP chory był w bardzo dobrym stanie ogólnym, bez do-

legliwości i bez odchyień w badaniu przedmiotowym. Wartości ciśnienia tętniczego były prawidłowe. Obraz stwierdzanych zmian w badaniach laboratoryjnych nie różnił się istotnie od poprzednich. Nadal obserwowano białkomocz do 3g/l, oraz zmiany w osadzie moczu, z tym, że w ciągu pobytu stopniowo zmniejszała się leukocyturia. Stężenie kreatyniny pozostawało prawidłowe, chociaż w kolejnych badaniach obserwowano wzrost z 0,9 do 1,2mg/dl, przy stabilnym stężeniu mocznika 20mg/dl. Z uwagi na stwierdzaną leukocyturie wykonano liczne posiewy moczu nie stwierdzając wzrostu bakterii, w tym prątków gruźlicy. Nie wykazano zmian w ocenie USG i TK nerek i pęcherza moczowego. Wykonana ponownie ocena TKWR i RTG płuc wykazała częściowe ustępowanie zmian w płucach. (Ryc 2) W ocenie histologicznej wycinka z płuca pobranego w czasie bronchoskopii stwierdzono obecność licznych makrofagów wypełnionych hemosyderyną, ale bez erytrocytów w pęcherzykach płucnych. Nie uwi-doczniono zapalenia naczyń. Obraz ten odpowiadał



Ryc. 1. Obraz TKWR płuc na poziomie górnych płątów, obustronnie widoczne są rozległe obszary matowej szyby – podejrzenie krwawienia pęcherzykowego

Fig. 1. HRCT scan on the level upper lobes shows bilateral diffuse ground-glass areas – suspicion of alveolar haemorrhage



Ryc. 2. Obraz TKWR płuc, na poziomie dolnych płątów, widoczne są dyskretne obustronne obszary matowej szyby oraz ognisko zagęszczeń miąższowych w płacie dolnym lewym, odpowiadające wypełnieniu prawdopodobnie krwią pęcherzyków

Fig. 2. HRCT scan on the level of lower lobes shows also bilateral diffuse ground-glass areas and air-space consolidation in the left lower lobe probably – pulmonary haemorrhage.

przebytemu krwawieniu do pęcherzyków płucnych, co potwierdzono badaniem popłuczyn oskrzelowo-pęcherzykowych, w którym stwierdzono obecność ok. 80% hemosyderynofagów, oraz oceną zdolności dyfuzyjnej dla tlenu węgla (DLCO), która była prawidłowa. W tym czasie nie wykazano obecności ANA, anti-GBM Ab w ocenie pośredniej immunofluorescencji (IIF) ani ANCA w badaniach IIF i ELISA. Rozpoznano zespół płucno-nerkowy.

Z uwagi na regresję KP przy utrzymywaniu się zmian nerkowych chorego wypisano z Kliniki 10.02.2005 i skierowano do dalszej diagnostyki nefrologicznej. Po ocenie nefrologicznej u chorego zaplanowano biopsję nerki po szczepieniu przeciw wzv B, co opóźniło zabieg o 3 tygodnie. W tym czasie ponownie wystąpił krótkotrwały incydent krwiopłucia, po czym narastało osłabienie, a pod koniec lutego pojawiły się nudności i wymioty treścią pokarmową.

Chory został przyjęty do Kliniki Nefrologii A.M. 01.03.2005r. z objawami mocznicy w przebiegu ostrej niewydolności nerek z oligurią 300ml/dobę. W badaniach stwierdzono stężenie kreatyniny 15,8mg/dl, mocznika – 260mg/dl, potasu 5,2mEq/l, niedokrwistość z Hb 5,2g/dl i Ht 0,15 L/l, leukocyty 9,7G/l, hipoalbuminię 1,9g/dl, cechy kwasicy metabolicznej z HCO₃ 16mmol/l oraz znacznie podwyższone CRP do 110 mg/l. W badaniu moczu nadal stwierdzano białkomocz i masywny krwinkomocz. Nie opisano natomiast zmian w badaniu RTG klatki piersiowej. Po przetoczeniu masy erytrocytarnej założono tymczasowy cewnik dializacyjny i rozpoczęto hemodializę. W dniu 04.03.2005 wykonano biopsję nerki rozpoznając kłębuszkowe zapalenie nerek z półksiężycami. Półksiężyce komórkowe stwierdzono w 26/28 kłębuszków, w pozostałych 2 komórkowo-włókniste, z towarzyszącym obrazem ostrego uszkodzenia cewek, i niewielkimi zmianami w śródmiąższu. Nie stwierdzono zmian w naczyniach tętniczych. Badanie immunofluorescencyjne wykazało liniowe złogi IgG wzdłuż GBM. Jednocześnie potwierdzono też obecność anti-GBM w surowicy w mianie 320 w ocenie IIF. Nie stwierdzono ANCA ani ANA. Rozpoznano zespół Goodpasture'a.

Chory od 02.03.2005 otrzymał wlewy metylprednizolonu 5x 0,5g i.v., a następnie prednizon 1mg/kg m.c., a w dn. 04.03.2005 wlew cyklofosfamidu 750mg. Prowadzono także leczenie objawowe i podawano antybiotyki. W ciągu kolejnych 4 tygodni przeprowadzono 5 zabiegów wymiany osocza kontynuując leczenie prednizonem oraz podano kolejny wlew cyklofosfamidu. W wyniku leczenia uzyskano normalizację CRP i zmniejszenie miana anti-GBM do 80, nie osiągnięto natomiast poprawy czynności

nerka. Wykonana po 2 miesiącach od rozpoczęcia leczenia biopsja nerki wykazała cechy sklerotyzacji we wszystkich pobranych kłębuszkach oraz wtórny rozległy zanik cewek i włóknienie zrębu. Chory kontynuuje dializoterapię i leczenie prednizonem i będzie oczekiwał na przeszczepienie nerki.

Omówienie

Zespół Goodpasture'a (ZG) jest rzadką chorobą, którą charakteryzuje triada objawów: 1) krwawienie do pęcherzyków płucnych (KP), 2) kłębuszkowe zapalenie nerek (KZN) z półksiężycami (crescentic glomerulonephritis), 3) obecność przeciwciał przeciwko błonie podstawnej kłębuszków nerkowych (anti-GBM Ab- anti-glomerular basement membrane antibodies). Przeciwciała te odgrywają istotną rolę w patogenezie choroby, stąd zespół objawów klinicznych związanych z ich obecnością obecnie określa się najczęściej jako chorobę anti-GBM. Określenie to obejmuje zarówno chorobę z zajęciem płuc oraz nerek („klasyczny” zespół Goodpasture'a stwierdzany w około 60% przypadków), jak i dotyczącą tylko jednego narządu: nerek (co określane jest jako choroba anti-GBM i stanowi ok. 40% przyp.) lub płuc (1-2%) Zachorowalność na chorobę anti-GBM ocenia się na 1 przypadek/1000000/rok (2,3,4).

Prezentowany przez nas 24-letni, palący papierosy, mężczyzna odpowiada „typowej” charakterystyce chorego na ZG. Około 60-80% chorych stanowią bowiem mężczyźni, a szczyt zachorowań przypada pomiędzy 20 a 30 rż (ok. 1/3 przypadków). Obserwuje się także drugi szczyt zachorowań w wieku 60-70 lat. (2,3)

Uważa się, że palenie tytoniu związane jest z częstszym występowaniem KP w przebiegu choroby anti-GBM. W tej grupie palący stanowią bowiem 72%, a tylko u 2 na 9 niepalących chorych z anti-GBM dochodzi do rozwoju KP (2, 4,5). Wśród czynników predysponujących do rozwoju choroby anti-GBM (głównie w postaci ZG) wymienia się także wdychanie węglowodorów oraz infekcje wirusowe dróg oddechowych (2,6).

Głównym i praktycznie jedynym objawem choroby w przedstawionym przypadku było nawracające krwiopłucie. Jest to także najczęściej stwierdzany objaw choroby występujący u 80% chorych na ZG. W około połowie przypadków krwiopłucie poprzedza wystąpienie KZN (2,6,7). Opisano także przypadki nawracającego w ciągu miesięcy, a nawet lat, krwiopłucia związanego z KP, przy stabilnej funkcji nerek, z lub bez zmian w osadzie moczu. U części z tych chorych, podobnie jak w naszym przypadku, nie stwierdzano obecności anti-GBM w surowicy. (7,8,9)

Zajęcie płuc w przebiegu choroby anti-GBM częściej związane jest z jej objawowym przebiegiem. Poza wymienionym krwiopłuciem występują także duszność, kaszel, gorączka (do 30% chorych), rzadziej natomiast chorzy podają objawy związane głównie z zajęciem nerek, jak obrzęki kończyn dolnych, czy zmniejszenie ilości wydalanego moczu (około 15%). (2) Wśród odchyłań w badaniu przedmiotowym najczęściej stwierdza się obecność trzeszczeń nad płucami (46%) oraz obrzęki kończyn dolnych (32%), zaś tachykardia i tachypnoe występuje u 25% chorych. W 1/3 przypadków ZG nie stwierdza się zmian w badaniu przedmiotowym, podobnie jak w prezentowanym przypadku (2).

W chorobie anti-GBM przebiegającej z KP uszkodzenie nerek postępuje wolniej i rzadziej doprowadza do ich krańcowej niewydolności. Wiązano to głównie z możliwością wcześniejszego wykrycia choroby z uwagi na wcześniej stwierdzone objawy. (10) Ostatnio jednak wykazano, że w grupie tej średni okres od wystąpienia objawów do rozpoznania jest dłuższy i wynosi 70 dni w porównaniu do około 44 dni u wszystkich chorych, co wskazuje na inne przyczyny wolniejszego postępu zmian nerkowych (3). W naszym przypadku po obserwowanej przez 2 miesiące stabilnej czynności nerek doszło do gwałtownego pogorszenia ich czynności, w ciągu 3 tygodni stężenie kreatyniny wzrosło z 1.2 do 15.8 mg/dl. Być może zaważył na tym wpływ czynników zewnętrznych jak np. palenie papierosów. Trudno także ocenić rolę szczepienia przeciw wzv B jako czynnika immunomodulującego, co bezpośrednio poprzedzało progresję choroby w prezentowanym przypadku. Doniesienia z ostatnich lat dokumentują bowiem istotną rolę limfocytów w inicjowaniu choroby anti-GBM. Stwierdzono, że uwrażliwiona antygenowo swoista populacja limfocytów Th1 jest bezpośrednio związana z pierwotnym uszkodzeniem błony podstawnej, czego następstwem dopiero jest wzrost produkcji przeciwciał (11).

Przeciwciała anti-GBM (w większości w klasie IgG1) skierowane są przeciwko niekolagenowej domenie łańcucha $\alpha 3$ kolagenu typu 4. Wykrywa się je w surowicy w 92% przypadków choroby anti-GBM. (2) Niższe miano tych przeciwciał stwierdza się jednak u chorych z KP, a także przy prawidłowej funkcji nerek. (3,7) U części chorych nie udało się wykazać obecności anti-GBM standardowymi metodami, co może wynikać bądź to z ich związania w tkankach, bądź z nietypowego charakteru, jak np. inna podklasa przeciwciał lub mniejsze powinowactwo do antygeny. (2,7,12) Zastosowana w naszym przypadku metoda oznaczania anti-GBM

za pomocą pośredniej immunofluorescencji (IIF) ma coraz mniejsze znaczenie z uwagi na mniejszą czułość. Obecnie najczęściej stosowane są metody immunoenzymatyczne (ELISA) i Westernblott (2,3,13).

Nieobecność przeciwciał w surowicy w początkowej fazie choroby u naszego chorego opóźniła rozpoznanie choroby. W podobnych przypadkach podstawę rozpoznania stanowią badania biopsyjne z oceną materiału zarówno w mikroskopie świetlnym, jak i badanie immunofluorescencyjne (2,7,14). Wykonana u naszego chorego przezoskrzelowa biopsja płuca wykazała cechy przebytego krwawienia do pęcherzyków płucnych, za czym przemawiała obecność wypełnionych hemosyderyną makrofagów przy braku świeżych erytrocytów. Potwierdziła to także ocena BALF i brak typowego dla „świeżego krwawienia” wzrostu DLCO (15). Nie uwidoczniło się bezpośrednich ani pośrednich cech świadczących o zapaleniu naczyń włosowatych, jednak w celu oceny zapalenia naczyń preferowana jest biopsja chirurgiczna (15,16). W naszym przypadku pomocnym mogłoby być badanie immunofluorescencyjne materiału z biopsji płuca, ale w ocenie histologicznej płuc nie jest to rutynowo stosowana metoda i nie wykonano tego badania w naszym przypadku.

Obecność nieprawidłowego badania moczu sugerującego KZN jest wskazaniem do wykonania biopsji nerki. Typowo u chorych z anti-GBM obserwuje się umiarkowany białkomocz (poniżej 3g/24 godz) i krwinkomocz (75% przypadków), rzadziej izolowany krwinkomocz (8%). U około 10% chorych nie obserwuje się jednak żadnych zmian w badaniu moczu. (2) Obecna u naszego chorego, w początkowym okresie, leukocyturia wymagała różnicowania z procesem infekcyjnym. Wykonane posiewy, w tym ocena w kierunku prątków gruźlicy nie wykazały obecności bakterii.

Biopsja nerki jest nie tylko metodą z wyboru w diagnostyce zespołu płucno-nerkowego, ale ma również znaczenie rokownicze (1,2,10). Na podstawie biopsji nerki rozpoznano u naszego chorego gwałtownie postępujące kłębuszkowe zapalenie nerek (GPKZN) z obecnością półksiężyców. Chorobę anti-GBM- stanowiącą około 1/5 wszystkich GPKZN wyróżnia największa aktywność zmian i agresywny przebieg, czego wyrazem w ocenie patologicznej jest odsetek uszkodzonych kłębuszków z półksiężycami (13,14). W momencie rozpoznania w około 90% przypadków choroby anti-GBM stwierdza się obecność półksiężyców w ponad połowie kłębuszków. Nieco mniejsza aktywność cechuje ANCA-zależne zapalenia naczyń, będące naj-

częstszą przyczyną GPKZN 50% chorych ma półksiężycy w ponad 50% kłębuszków) (3,10).

Stwierdzana w naszym przypadku homogenność zmian w kłębuszkach (praktycznie we wszystkich kłębuszkach stwierdzano półksiężycy komórkowe) to także cecha najczęściej spotykana w chorobie anty-GBM. W przypadkach GPKZN w przebiegu zapaleń naczyń półksiężycy są zwykle na różnych etapach rozwoju. Cechy sklerotyzacji kłębuszków rozpoczynają się po około tygodniu od powstania półksiężyców. Wtórnie do zmian kłębuszkowych obserwuje się wtedy także zanik cewek i zmiany śródmiąższowe. (14) Zmian tych nie wykazano w pierwszej biopsji nerki u naszego chorego, co sugeruje bardzo wczesny etap uszkodzenia kłębuszków w chwili rozpoznania.

Rozpoznanie przyczyny GPKZN na podstawie oceny w mikroskopie świetlnym nie jest z reguły możliwe. Postawienie ostatecznej diagnozy wymaga najczęściej badania immunofluorescencyjnego. W chorobie anty-GBM, podobnie jak u naszego chorego, obserwuje się obecność liniowych złogów immunoglobulin (najczęściej IgG) rozmieszczonych wzdłuż błony podstawnej kłębuszków. W chorobie z obecnością kompleksów immunologicznych (jak np. SLE) złogi mają charakter ziarnisty, natomiast w przebiegu ANCA-zależnych zapaleń naczyń nie obserwuje się zwykle złogów Ig w badaniu IF (1,13).

Ostateczne rozpoznanie w prezentowanym przypadku ustalono na etapie bardzo rozległych zmian w nerkach (zajęcie 100% kłębuszków) z oliguryczną niewydolnością nerek i koniecznością stosowania hemodializy w momencie rozpoznania. Wszystkie te czynniki związane są z bardzo złym rokowaniem co do powrotu funkcji nerek (3,4,7,10). Pomimo leczenia immunosupresyjnego nie udało się uzyskać zwiększenia diurezy i istotnej poprawy funkcji nerek.

Uważa się, że konieczność dializoterapii na początku choroby jest najistotniejszą z klinicznych przesłanek świadczących o złym rokowaniu. Zaledwie 8% z tych chorych ma bowiem szansę powrotu funkcji nerek po roku od rozpoznania, podczas gdy nawet znaczne upośledzenie funkcji nerek (ze stężeniem kreatyniny powyżej 5,7mg/dl), ale bez konieczności hemodializy związane jest z zachowaniem funkcji nerek w 82% przypadków (10). Warunkiem tego jest jednak właściwe i jak najszybsze leczenie.

W momencie ustalenia rozpoznania u naszego chorego nie obserwowano cech KP. Równoległe z dializoterapią rozpoczęto podawanie glikokortykoidów (GKS) oraz podano wlew cyklofosfamidu, a następnie wdrożono leczenie plazmaferezami.

W przypadku ZG intensywność leczenia zależy od objawów klinicznych (bierze się pod uwagę stopień uszkodzenia nerek oraz obecność KP) oraz wieku chorego.

Podstawę stanowi leczenie immunosupresyjne z zastosowaniem cyklofosfamidu (podawany najczęściej doustnie w dawce 2-3mg/kg m.c./dobę) i prednizonu (1mg/kg m.c./dobę). Celem tego leczenia jest zmniejszenie wytwarzania przeciwciał anty-GBM i opanowanie towarzyszącego chorobie stanu zapalnego. Same GKS nie powodują istotnej poprawy (2,7,10,13,14). W przypadkach o lepszym rokowaniu, zwłaszcza u chorych niedializowanych dodatkowo powinno się stosować intensywne wymiany osocza celem usunięcia krążących przeciwciał anty-GBM. Codzienne zabiegi wymiany osocza powinno się więc prowadzić przez 14 dni, lub do czasu stwierdzenia nieobecności przeciwciał anty-GBM. Niezależnym wskazaniem do wymiany osocza jest wystąpienie KP, które w 90% przypadków całkowicie ustępuje (3,6,10).

Choroba anty-GBM bardzo rzadko nawraca. Wobec powyższego również leczenie ogólne stosuje się stosunkowo krótko. Czas podawania cyklofosfamidu nie powinien przekraczać 3 miesięcy, a prednizon stosuje się do 6-9 miesięcy. Okres ten powinien być jednak dłuższy w przypadku współistnienia ANCA (obserwowanego w 1/3 przypadków, głównie u osób starszych) z uwagi na znacznie większą tendencję do nawrotów choroby, charakterystyczną dla zapalenia naczyń (6,16). Chorzy przewlekłe dializowani z nieodwracalnym uszkodzeniem nerek są kandydatami do przeszczepu nerki, po upływie roku od uzyskania remisji klinicznej i serologicznej.

Opisany przypadek przedstawia olbrzymi problem diagnostyczny chorego z bardzo rzadką chorobą, jaką jest ZG. Istotne utrudnienie stanowiło długotrwałe utrzymywanie się „tłającej się” skąpoobjawowej choroby, bez typowych cech serologicznych, poprzedzające niespodziewane i dramatyczne pogorszenie funkcji nerek. Powyższy przykład przypomina także, że ZG jest chorobą, w której o skuteczności leczenia mogą decydować dni, a niewielka nawet zwłoka w diagnostyce i leczeniu ma kardynalny wpływ na rokowanie.

Piśmiennictwo:

1. Jayne D.: Pulmonary-renal syndrome. *Sem Respir Crit Care Med*; 1998, 19:69-77
2. Shah M.K, Huggins S.Y.: Characteristics and outcomes of patients with Goodpasture's syndrome. *South Med J*; 2002, 95:1411-1418
3. Cui Z., Zhao M., Xin G., Wang H.: Characteristics and prognosis of Chinese patients with anti-glomerular basement membrane disease. *Nephron Clin Pract*; 2005, 99:49-55
4. Herody M. i wsp.: Anti-GBM disease: predictive value of clinical, histological and serological data. *Clin Nephrol*; 1993, 40: 249-255
5. Donaghy M., Rees A.J.: Cigarette smoking and lung hemorrhage in glomerulonephritis caused by autoantibodies to glomerular basement membrane. *Lancet*; 1983, 2:1390-92
6. Pusey C.D.: Anti-glomerular basement membrane disease. *Kidney Int* 2003, 64:1535-50
7. Ang C. i wsp.: Anti-glomerular basement membrane (GBM)-antibody-mediated disease with normal renal function. *Nephrol Dial Transplant*; 1998, 13:935-39
8. Ekholdt P.F. i wsp.: Recurrent diffuse pulmonary hemorrhage with minor kidney lesions. *Eur J Respir Dis*; 1985, 66: 353-59
9. Lettieri C., Pina J.: Goodpasture's syndrome: a case of delayed appearance of autoantibodies and renal disease. *Mil Med*; 2001, 166:827-30
10. Levy J.B., Turner A.N., Rees A.J, Pusey C.D.: Long-term outcome of anti-glomerular basement membrane antibody disease treated with plasma exchange and immunosuppression. *Ann Intern Med*; 2001, 134:1033-42
11. Wu J. i wsp.: A self T cell epitope induces autoantibody response: mechanism for production of antibodies to diverse glomerular basement membrane antigens. *J Immunol*; 2004, 172:4567-74
12. Salama A.D. i wsp.: Goodpasture's disease In the absence of circulating anti-glomerular basement membrane antibodies as detected by standard techniques. *Am J Kidney Dis*; 2002, 39:1162-67
13. Little M.A., Pusey C.D.: Rapidly progressive glomerulonephritis: current and evolving treatment strategies. *J Nephrol*; 2004,17:10-19
14. Jennette J.C.: Rapidly progressive crescentic glomerulonephritis. *Kidney Int*; 2003, 63:1164-77
15. Green R.J. i wsp.: Pulmonary capillaritis and alveolar hemorrhage. *Chest*; 1996, 110:1305-16
16. Niles J.L i wsp.: The syndrome of lung hemorrhage and nephritis is usually an ANCA-associated condition. *Arch Intern Med* 1996; 156:440-45

Wpłynęła 11.05.05

Adres: III Klinika Chorób Płuc, IG i ChP, ul Płocka 26, Warszawa