

Justyna Czerniawska, Iwona Hawryłkiewicz, Dorota Górecka

II Klinika Chorób Płuc Instytutu Gruźlicy i Chorób Płuc w Warszawie
Kierownik: prof. dr hab. med. Dorota Górecka

Trzydziestoletnia obserwacja chorego na rozstrzenie oskrzeli

A 30-year history of a patient with bronchiectasis

Abstract

We describe the long-term course of a patient with bronchiectasis. Sequential chest X-rays, symptoms, spirometry and blood gas analysis obtained during the observation period showed gradual progression. Conservative medical management was implemented in the treatment of described patient. Bronchiectasis is a disease characterised by irreversible dilation of airways, repeated respiratory infections, productive cough and dyspnoea caused by a variety of factors. The foundations of therapy include administration of antibiotics, treatment of underlying conditions, bronchial hygiene and rarely — surgery. Survival in bronchiectasis depends on presence of comorbidities and complications of lung disease.

Key words: bronchiectasis, case report

Pneumonol. Alergol. Pol. 2007; 75: 186–190

Streszczenie

Rozstrzenie oskrzeli charakteryzuje nieodwracalne rozszerzenie oskrzeli, nawracające infekcje dróg oddechowych, kaszel z odkrztuszaniem wydzieliny oraz duszność. Czynniki powodujące powstanie rozstrzeni są różnorodne. Leczenie obejmuje: leczenie przyczynowe, antybiotykoterapię, higienę drzewa oskrzelowego oraz rzadko — leczenie chirurgiczne. Długość czasu przeżycia wiąże się z współwystępowaniem innych chorób oraz rozwojem powikłań rozstrzeni oskrzeli. W artykule przedstawiono przypadek chorego na rozstrzenie oskrzeli. Wykonywane w czasie wieloletniej obserwacji RTG klatki piersiowej oraz analiza objawów i wyników badań czynnościowych płuc wskazują na stopniową progresję choroby leczonej standardowymi metodami.

Słowa kluczowe: rozstrzenie oskrzeli, opis przypadku

Pneumonol. Alergol. Pol. 2007; 75: 186–190

Wstęp

Rozstrzenie oskrzeli są to utrwalone, nieodwracalne, nieprawidłowe rozszerzenia oskrzeli [1]. Charakteryzują się one pogrubieniem i poszerzeniem oraz zmianami zapalnymi oskrzeli [2]. Wyróżnia się rozstrzenie cylindryczne (wrzecionowate), żylakowate i workowate (torbielowate) [3], które są najcięższą postacią rozstrzeni [1]. Ważniejszy pod względem klinicznym jest jednak podział na postać miejscową (zlokalizowaną) lub rozsianą (uogólnioną) oraz ich przyczyny [4].

Przyczyny rozstrzeni oskrzeli można podzielić na:

- a) wrodzone
 - mukowiscydoza (CF, *cystic fibrosis*),
 - niedobór α_1 -antytrypsyny,
 - zespoły zaburzeń ruchomości rzęsek,
 - zaburzenia rozwojowe płuc,
 - pierwotne niedobory odporności;
- b) nabyte
 - następstwo ciężkich zakażeń dróg oddechowych — zwłaszcza gruźlicy, odry, krztuśca, powikłań grypy,

Adres do korespondencji: Justyna Czerniawska, II Klinika Chorób Płuc Instytutu Gruźlicy i Chorób Płuc, ul. Płocka 26, 01–138 Warszawa

Praca wpłynęła do Redakcji: 10.08.2006 r.
Copyright © 2007 Via Medica
ISSN 0867–7077

- alergiczna aspergiloza oskrzelowo-płucna,
- choroby ogólnoustrojowe, jak niedobory immunologiczne, choroby tkanki łącznej, nieswoiste zapalenia jelit,
- czynniki miejscowo upośledzające drożność oskrzeli, np. ciało obce, guz, powiększone węzły chłonne,
- wdychanie toksycznych gazów lub substancji drażniących,
- refluks żołądkowo-przełykowy [1].

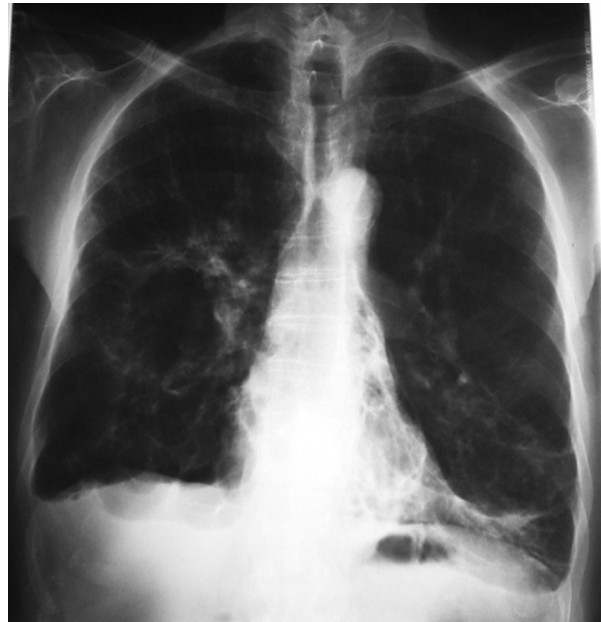W około 50% przypadków przyczyna rozstrzeni oskrzeli pozostaje nieznana [2]. W materiale IGiChP najczęstszą przyczyną rozstrzeni oskrzeli było zapalenie płuc (30,1% badanych pacjentów) [5]. U chorego opisanego poniżej rozstrzenie powstało najprawdopodobniej w następstwie ciężkiego zapalenia płuc oraz powikłań wieloletniego palenia tytoniu.

Rozwój rozstrzeni oskrzeli następuje w mechanizmie „błędnego koła” [6]. Zmiany destrukcyjne zachodzące w oskrzelach dotyczą głównie dróg oddechowych średniego kalibru. Zakażenie wywołuje reakcję zapalną uszkadzającą nabłonek i głębsze warstwy ściany oskrzeli, upośledza mechanizm oczyszczania rzęskowego, sprzyjając nadmiernej produkcji i zaleganiu wydzieliny oraz kolonizacji dróg oddechowych przez bakterie chorobotwórcze. Do światła oskrzeli migrują liczne neutrofile pobudzone czynnikami chemotaktycznymi, będące źródłem enzymów proteolitycznych i wolnych rodników tlenowych działających destrukcyjnie na nabłonek i białka substancji podstawowej w drogach oddechowych, powodujące nadmierny rozrost komórek produkujących śluz [7]. Uszkodzone zostają wszystkie elementy ściany oskrzela oraz struktury okołoskrzelowe ulegające włóknieniu.

Bakteriami najczęściej kolonizującymi drogi oddechowe u chorych na rozstrzenie oskrzeli są *H. influenzae* i *P. aeruginosa*, a także *S. aureus* — zwłaszcza w przypadku chorych na mukowiscydozę [2, 8]. Problem zakażenia *P. aeruginosa* ma duże znaczenie, gdyż kolonizacja tą bakterią wiąże się z gorszym rokowaniem [8, 9].

Opis przypadku

Chory E.Z. w 1973 roku, w wieku 42 lat, przeżył ciężkie zapalenie płuc, które było przyczyną około 3-miesięcznej hospitalizacji w Instytucie Gruźlicy. W wywiadzie pacjent podawał nikotynizm (ok. 30 paczolat), częste infekcje dróg oddechowych w ciągu poprzedzającego półrocza oraz zapalenie płuc 12 lat wcześniej (nie pamiętał lokalizacji zmian). Skarżył się na kaszel z odkrztuszaniem znacznej ilości ropnej płwociny z domieszką krwi,

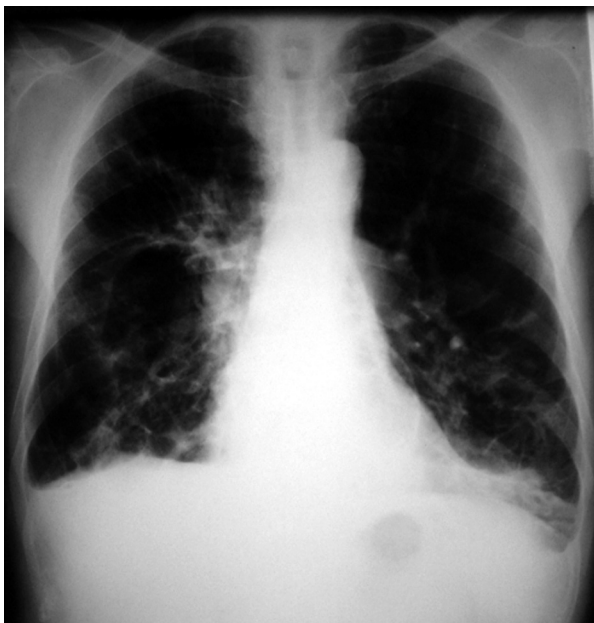

Rycina 1. Rozstrzenie oskrzeli (RTG klatki piersiowej u omawianego chorego)

Figure 1. Bronchiectasis (in described patient)

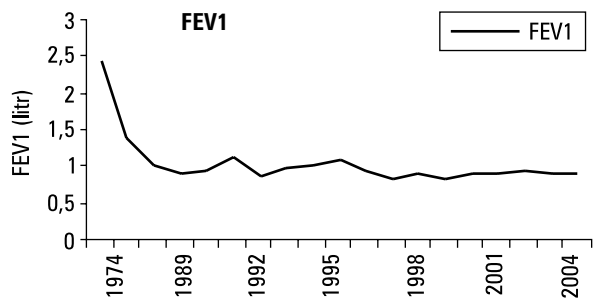
duszność i gorączkę. W badaniu przedmiotowym wykazano wzmożone drżenie piersiowe po stronie prawej, skrócony odgłos opukowy, osłabiony szmer pęcherzykowy, rzęzenia w dole obu płuc przykręgosłupowo. W RTG klatki piersiowej wykonanym w czasie tej hospitalizacji (tj. w 1973 r.) w obrębie dolnego płata prawego i lewego uwidoczniono liczne zaciemnienia smugowate, między którymi widoczne były przejaśnienia odpowiadające rozstrzeniom oskrzeli ze zmniejszeniem objętości tych płatów oraz zmiany włókniste. Pozostały miąższ płucny był rozdęty zastępczo, a sylwetka sercowo-naczyniowa była w normie (ryc. 1). W czasie kolejnej hospitalizacji w Instytucie (po prawie 10 latach), której przyczyną były takie same jak poprzednio dolegliwości i podobne objawy stwierdzane w badaniu przedmiotowym dodatkowo stwierdzono obecność palców pałeczkowatych. W badaniu radiologicznym obserwowano progresję zmian — w obydwu polach płucnych, głównie w partiach dolnych, szczególnie po stronie prawej widoczne były ogniska zaciemnień smugowatych odpowiadających zmianom marskim, wśród których wykazano przejaśnienia odpowiadające pęcherzom rozedmy i rozstrzeniom oskrzeli. Stwierdzono też poszerzone, naczyniowe wnęki przy równoczesnej redukcji obwodowego rysunku naczyniowego i uwypuklony pień tętnicy płucnej — cechy serca płucnego (ryc. 2).

Wyniki badań czynnościowych — spirometrii i gazometrii — przedstawiono na rycinach 3 i 4.



Rycina 2. Rozstrzenie oskrzeli oraz cechy nadciśnienia płucnego (u omawianego chorego)

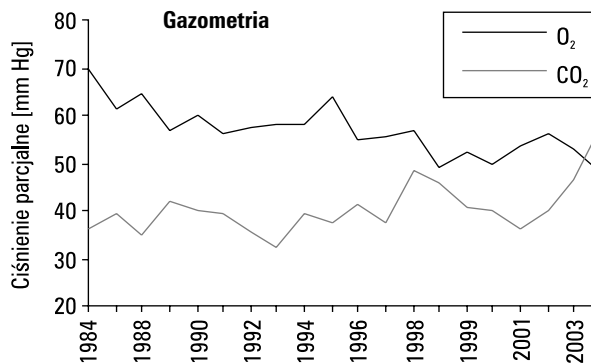
Figure 2. Bronchiectasis and signs of pulmonary hypertension (in described patient)



Rycina 3. Przebieg zmian wielkości FEV1 w okresie obserwacji (u omawianego chorego)

Figure 3. FEV1 — change in time (in described patient)

W posiewach płwociny i wydzieliny oskrzelowej u chorego stwierdzano *Haemophilus sp.*, *Proteus sp.*, *Serratia lignefaciens*, *Aspergillus fumigatus*, *Mycobacterium intracellulare*, *Klebsiella pneumoniae*, *Pseudomonas fluorescens*, *Pseudomonas aeruginosa*, MRSA (*Methicillin-resistant Staphylococcus aureus*). Od 1987 roku rozpoznawano aspergilozę oskrzelową (odczyny precypitacyjne z aspergiliną były dodatnie do 1993 r.). W leczeniu stosowano inhalacje z natamycyny, amfoterycyny oraz flukonazol dooskrzelowo. Kolonizacja *Pseudomonas aeruginosa* utrzymywała się stale mimo antybiotykoterapii, stosowania autoszczepionki *Pseudovac* (1992, 1993, 1996, 2000, 2001 r.) oraz pró-



Rycina 4. Przebieg zmian poziomu utlenowania i poziomu dwutlenku węgla we krwi arterializowanej w okresie obserwacji (u omawianego chorego)

Figure 4. Oxygenation and carbon dioxide levels in arterialised blood — changes in time (in described patient)

by leczenia bakteriofagami (1997 r.). Stopniowo narastała lekooporność *P. aeruginosa*, przy równoczesnym wyeliminowaniu innej flory. Początkowo występowała oporność na amoksycylinę, cefalosporyny, chinolony I generacji i ciprofloksacyne. Do 2003 roku chory nabył oporność na: aztreonam, imipenem, tobramycynę, gentamycynę, ko-trimoxazol, fosfomicynę, cefepim, cefotaksym, klindamycynę, tetracykliny.

Kolejnym problemem były występujące u pacjenta okresowo od 1989 roku krwioplucia i krwotoki z dróg oddechowych (leczone zachowawczo). Interesującą przyczyną zaostrzenia choroby w 1991 roku stało się ciało obce (pestka cytryny) w oskrzeli płata środkowego usunięte podczas bronchoskopii.

Od lat 90. zaostrzenia choroby stawały się coraz częstsze i charakteryzowały się ciężkim przebiegiem (narastająca niewydolność oddechowa, rozwój serca płucnego i niewydolności krążenia). Z czasem chory ze względu na bardzo dużą ilość zalegającej w drzewie oskrzelowym wydzieliny musiał być poddawany coraz liczniejszym bronchoskopiom leczniczym w czasie hospitalizacji i w trybie ambulatoryjnym, mimo sumiennie, regularnie i intensywnie prowadzonej rehabilitacji oraz drenażu oskrzeli. Ponadto coraz wyraźniej, zwłaszcza w okresie zaostrzeń choroby, zaznaczały się objawy związane z rozwojem serca płucnego — obrzęki kończyn dolnych, powiększenie wątroby, bóle i dyskomfort w jamie brzusznej.

Stopniowo następowało pogorszenie parametrów czynnościowych płuc. W 1996 roku pacjenta zakwalifikowano do domowego leczenia tlenem, które zaakceptował i zastosował dopiero w 1998 roku. Chory wymagał coraz częstszych hospitalizacji (3–4, a nawet 6 razy w roku), po których poprawa

była coraz mniej widoczna. Pacjent nie odczuwał wyraźnej subiektywnej poprawy po leczeniu — utrzymywała się znaczna ilość wykrztuszanej płwociny (mimo intensywnej higieny drzewa oskrzelowego) oraz objawy serca płucnego (mimo intensywnego leczenia odwadniającego i krążeniowego). Konieczne były bardzo częste hospitalizacje w celu utrzymania komfortu życia. Chory zmarł w 2004 roku z powodu nasilonej niewydolności oddechowej i krążeniowej.

Omówienie

Pacjent opisany w niniejszej pracy od lat 80. prezentował typowe objawy rozstrzeni oskrzeli, jak: przewlekły kaszel z wykrztuszaniem ropnej płwociny, niekiedy gorączka, ból w klatce piersiowej, duszność. Objawy takie mogą nasilać się w okresie zaostrzeń. U 50–70% pacjentów występuje krwioplucie, zwykle spowodowane uszkodzeniem zmienionej zapalnie błony śluzowej, rzadziej masywne krwotoki będące następstwem uszkodzenia przerośniętych tętnic oskrzelowych [10]. Przedmiotowo można stwierdzić palce pałeczkowate, objawy serca płucnego oraz zmienne objawy osłuchowe — trzeszczenia, rżężenia, furczenia, świsty. Wszystkie te objawy stwierdzono u opisywanego chorego. W badaniach czynnościowych układu oddechowego obserwuje się obturację oskrzeli (która u ok. 40% chorych może być odwracalna po podaniu leków β_2 -mimetycznych [1]); z czasem rozwija się niewydolność oddychania.

Diagnostykę rozstrzeni oskrzeli rozpoczyna się od wywiadu dotyczącego w szczególności ogólnego stanu zdrowia w dzieciństwie, młodości, szczepień, epizodów zapalenia oskrzeli, zapalenia płuc (jak w przypadku opisanego chorego), wieku, w jakim zaczęły się objawy, ewentualnego ich powiązania z zakażeniem lub aspiracją ciała obcego. Prawidłowy RTG klatki piersiowej w większości przypadków wyklucza klinicznie istotne rozstrzenia oskrzeli, natomiast u ponad 80% chorych z rozstrzeniami RTG klatki piersiowej jest nieprawidłowy [11]. Złotym standardem w diagnostyce rozstrzeni oskrzeli jest obecnie tomografia komputerowa wysokiej rozdzielczości (TKWR), która pozwala potwierdzić rozpoznanie i ustalić dystrybucję zmian oraz odróżnić rozstrzenie od przewlekłej obturacyjnej choroby płuc [4, 12]. U opisanego chorego zmiany stwierdzane już w latach 70. były bardzo zaawansowane i możliwe do rozpoznania na klasycznym radiogramie klatki piersiowej. Diagnostyka choroby obejmuje zwykle bronchoskopię, dzięki której można, zwłaszcza w przypadku

rozstrzeni zlokalizowanych, wykluczyć zmiany wewnątrzoskrzelowe prowadzące do rozwoju rozstrzeni, pobrać materiał do badania mikrobiologicznego (m.in. w kierunku mykobakterioz czy aspergilozy) i histopatologicznego (w tym badanie aparatu rzęskowego). W poszukiwaniu ewentualnej przyczyny rozstrzeni oskrzeli i różnicowania zmian w płucach należy wykonać następujące badania (zależnie od objawów i wywiadu): RTG zatok obocznych nosa, całkowite stężenie gamma-globulin klas IgG, IgM, IgA, IgE, odczyny precipitacyjne z aspergiliną, posiewy płwociny czy wydzieliny oskrzelowej w kierunku grzybów, prątków gruźlicy, oznaczenie czynnika reumatoidalnego, przeciwciał przeciwjądrowych, poziomu α_1 -antytrypsyny, testy skórne, stężenie chlorków w pocie, klinens rzęskowy, ocenę nabłonka urzęsionego [1, 12].

W trakcie leczenia w miarę możliwości powinno się dążyć do likwidacji przyczyny choroby. Bardzo istotne jest intensywne oczyszczanie drzewa oskrzelowego (mukolityki, inhalacje z mannitolu [13], N-acetylocysteiny [2], 7-procentowego roztworu NaCl [14]), leczenie zaostrzeń, tlenoterapia, zapobieganie zakażeniom, na przykład poprzez stosowanie szczepień przeciwko grypie i pneumokokowemu zapaleniu płuc, unikanie infekcji oraz prowadzenie higienicznego trybu życia.

Poza antybiotykoterapią w okresie zaostrzeń można rozważyć długoterminowe leczenie antybiotykami doustnymi (w badaniach dotyczących tego zagadnienia leki stosowano od kilku tygodni do roku [9]), dożylnie lub w postaci nebulizacji (tobramycyna 300 mg 2 razy dziennie, gentamycyna 40 mg 2 razy dziennie, ceftazydim 2×1 g [1, 9, 15]), gdy u chorego leczonego optymalnie stwierdza się częste (częściej niż co 2 miesiące) nawroty zaostrzeń [16]. Korzystny wpływ na zmniejszenie produkcji wydzieliny oskrzelowej ma klarytromycyna. Działanie to wynika najprawdopodobniej z blokowania kanałów chlorkowych w błonie śluzowej oskrzeli [17].

Kortykosteroidy wziewne mogą zmniejszać nasilenie stanu zapalnego, ilość wydzieliny i wpływać korzystnie na wyniki badań spirometrycznych [1, 4]. W badaniu Tsang i wsp. [18] wykazali, że powodowały one zmniejszenie ilości wydzieliny oskrzelowej (zwłaszcza u chorych z infekcją *P. aeruginosa*), poprawę FEV₁ i FVC.

Leczenie chirurgiczne stosuje się obecnie wyjątkowo — u chorych z częstymi nawrotami występującymi mimo prawidłowego leczenia, zagrożonych masywnymi krwotokami oraz w przypadkach zlokalizowanych rozstrzeni [1, 12, 16]. W przypadku niewydolności oddychania, gdy

dochodzi do pogorszenia stanu klinicznego chorego mimo optymalnego leczenia, można rozważyć transplantację [16].

Istnieje ograniczona ilość danych dotyczących przeżycia chorych z rozstrzeniami oskrzeli. W pracy Keistinen i wsp. [19] porównano przypadki 842 chorych na rozstrzenie oskrzeli w wieku 35–74 lat z grupą kontrolną chorych z przewlekłą obturacyjną chorobą płuc (POChP) i astmą. Czas obserwacji wynosił 8–12,9 lat. W wyniku przeprowadzonej analizy stwierdzono, że ryzyko zgonu było największe u chorych na POChP, najmniejsze u chorych na astmę, natomiast pośrednie w przypadku rozstrzeni oskrzeli (w okresie obserwacji zmarło 28% chorych z rozstrzeniami oskrzeli, 38% chorych na POChP i 20% chorych na astmę). Główną przyczyną zgonu u chorych z rozstrzeniami oskrzeli i POChP była choroba podstawowa, natomiast u chorych z astmą — choroby układu sercowo-naczyniowego. Starszy wiek, płeć męska, występowanie chorób towarzyszących (głównie chorób układu sercowo-naczyniowego) wiązało się z większym ryzykiem zgonu. W innym opracowaniu dotyczącym przeżycia wśród 48 chorych na rozstrzenie oskrzeli (z wyjątkiem chorych na mukowiscydozę) w okresie 10-letniej retrospektywnej obserwacji, leczonych na oddziale intensywnej terapii, stwierdzono, że pacjenci powyżej 65. roku życia oraz chorzy leczeni w domu tlenem mieli gorsze rokowanie [20]. Długa obserwacja, jak w przypadku opisanego chorego z towarzyszącymi powikłaniami (przewlekłe serca płucne, niewydolność oddychania) oraz z chorobami współistniejącymi (choroba niedokrwienna serca, przewlekła niewydolność nerek, niewydolność krążenia), wydaje się zjawiskiem niezbyt częstym. Godny podkreślenia w przypadku tego chorego jest fakt bardzo sumiennej współpracy z lekarzami w procesie leczenia, bez której najprawdopodobniej nie udało się osiągnąć tak dobrych efektów.

Piśmiennictwo

1. Barker A.F. Bronchiectasis. *N. Engl. J. Med.* 2002; 346: 1383–1393.
2. Pasteur M.C., Helliwell S.M., Huoghton S.J. i wsp. An investigation into causative factors in patients with bronchiectasis. *Am. J. Resp. Crit. Care Med.* 2000; 162: 1277–1284.
3. Reid L.M. Reduction in bronchial subdivision in bronchiectasis. *Thorax* 1950; 5: 233–247.
4. Swigris J.J., Stoller J.K. A review of bronchiectasis. *Clin. Pulm. Med.* 2000; 7: 223–230.
5. Załęska M., Załęska J., Onish K. i wsp. Czynniki predysponujące do rozwoju rozstrzeni oskrzeli — analiza 69 przypadków chorych leczonych w latach 1995–1999. *Pneumonol. Alergol. Pol.* 1999; 67: 302–310.
6. Cole P.J. Inflammation: a two-edged sword — the model of bronchiectasis. *Eur. J. Respir. Dis. Suppl.* 1986; 147: 6–15.
7. Choroby dróg oddechowych. W: Jankowska R., Szczeklik A. (red.). *Choroby wewnętrzne. Medycyna Praktyczna*, Kraków 2005; 541–543.
8. Angrill J.I., Augustí C., de Celis R. i wsp. Bacterial colonisation in patients with bronchiectasis: microbiological pattern and risk factors. *Thorax* 2002; 57: 15–19.
9. Evans D.J., Greenstone M. Long-term antibiotics in the management of non-CF bronchiectasis — do they improve outcome? *Resp. Med.* 2003; 97: 851–858.
10. Rozstrzenie oskrzeli. W: Weinberger S.E., Falici A.S. (red.). *Interna Harrisona*. Wyd. Czelej, Lublin 2001; 1901–1904.
11. van der Bruggen-Bogaarts B.A.H.A., van der Bruggen H.M.J.G., van Waes P.F.G.M. i wsp. Screening for bronchiectasis. A comparative study between chest radiography and high-resolution CT. *Chest* 1996; 109: 608–611.
12. Rozstrzenie oskrzeli. W: Rowińska-Zakrzewska E. *Choroby układu oddechowego*. PZWL, Warszawa 2004; 199–204.
13. Daviskas E., Anderson S.D., Eberl S. i wsp. The 24-h effect of mannitol on the clearance of mucus in patients with bronchiectasis. *Chest* 2001; 119: 414–421.
14. Kellett F., Redfern J., Mc Niven R. Evaluation of nebulised hypertonic saline (7%) as an adjunct to physiotherapy in patients with stable bronchiectasis. *Resp. Med.* 2005; 90: 27–31.
15. Orriols R., Roig J., Ferrer J. i wsp. Inhaled antibiotic therapy in non-cystic fibrosis patients with bronchiectasis and chronic bronchial infection by *Pseudomonas aeruginosa*. *Respir. Med.* 1999; 93: 476–480.
16. Bronchiectasis. W: Wilson R., Gibson G.J. (red.). *Textbook of Respiratory Medicine*. Saunders, Edynburg 2003; 1445–1461.
17. Tagaya E., Tamaoki J., Kondo M. i wsp. Effect of a short course of clarithromycin therapy on sputum production in patients with chronic airway hypersecretion. *Chest* 2002; 122: 213–218.
18. Tsang K.W., Tan K.C., Ho P.L. Inhaled fluticasone in bronchiectasis: a 12 month study. *Thorax* 2005; 60: 239–243.
19. Keistinen T., Saynajakangas O., Tuuponen T. i wsp. Bronchiectasis: an orphan disease with a poorly understood prognosis. *Eur. Respir. J.* 1997; 10: 2784–2787.
20. Dupont M., Gacouin A., Lena H. i wsp. Survival of patients with bronchiectasis after the first ICU stay for respiratory failure. *Chest* 2004; 125: 1815–1820.