

Izabela Jaraczewska, Jerzy Usiekiewicz

Klinika Torakochirurgii Instytutu Gruźlicy i Chorób Płuc w Warszawie
Kierownik: prof. dr hab. med. Tadeusz M. Orłowski

Rak płuca u pacjenta po resekcji gruźliczaka

Lung carcinoma in patient with previously excised tuberculoma

Abstract

The paper presents a case of right lung carcinoma diagnosed 7 years after tuberculoma excision performed in the same lung. The diagnosis was based on observing the increase of a non suspicious mass. It is unclear whether the cancer developed from metaplasia, or was a primary tumor, mistaken for a tuberculoma. Patient underwent a successful excision of the neoplastic mass, with 4-year recurrence free survival.

Key words: tuberculosis, lung cancer, scar cancer

Pneumonol. Alergol. Pol. 2008; 76: 53–57

Streszczenie

W pracy przedstawiono przypadek chorego, u którego 7 lat po resekcji gruźliczaka prawego płuca stwierdzono raka gruczołowego w tym samym płucu. Diagnozę postawiono w wyniku zaobserwowania powiększania się niebudzącej podejrzeń zmiany. Nie wiadomo, czy nowotwór był wynikiem przebudowy nowotworowej jednego z gruźliczaków, czy też zmianą pierwotną, uznaną za gruźliczak. Zastosowano leczenie operacyjne, z dobrym efektem w 4-letniej obserwacji.

Słowa kluczowe: gruźlica, rak płuca, rak w bliźnie

Pneumonol. Alergol. Pol. 2008; 76: 53–57

Wstęp

Doniesienia o współistnieniu gruźlicy i raka płuca pojawiły się w piśmiennictwie światowym już w I połowie ubiegłego wieku [1–3]. Opisywane są 3 sytuacje kliniczne:

- 1) rozwój raka płuca u chorego po przebytej gruźlicy płuc,
- 2) rozwój gruźlicy u chorego z rozpoznaną chorobą nowotworową,
- 3) jednoczesne wykrycie obu chorób.

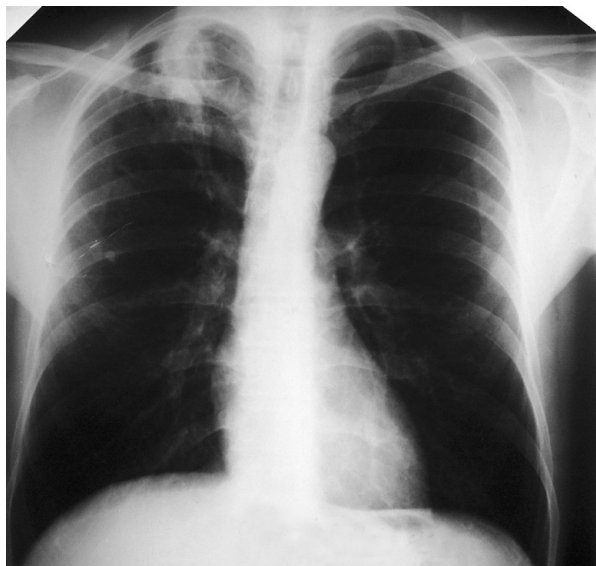
W pracy przedstawiono przypadek chorego, u którego 7 lat po resekcji gruźliczaka prawego płuca doszło do rozwoju gruczolakoraka w tym samym płucu.

Opis przypadku

Czterdziestopięcioletni stolarz, rencista, został przyjęty po raz pierwszy do Kliniki Chirurgii Instytutu Gruźlicy i Chorób Płuc (IGiChP) w Warszawie w marcu 1995 roku z powodu podejrzenia guza płuca prawego. Zmianę w postaci okrągłego cienia o średnicy 3 cm w segmentach 1. i 2. po stronie prawej wykryto w lutym 1993 roku, w badaniu radiologicznym (RTG) klatki piersiowej wykonanym z powodu uporczywej infekcji dróg oddechowych (ryc. 1). Rozpoznano wówczas gruźlicę, przy negatywnym wyniku posiewu płwociny i popłuczyn z oskrzeli. Chory otrzymał wstępnie rifampicynę, izoniazyd, streptomycynę i pyrazynamid. Strepto-

Adres do korespondencji: Jerzy Usiekiewicz, Klinika Torakochirurgii Instytutu Gruźlicy i Chorób Płuc w Warszawie, ul. Płocka 26, 01–138 Warszawa, tel.: (022) 431 22 66

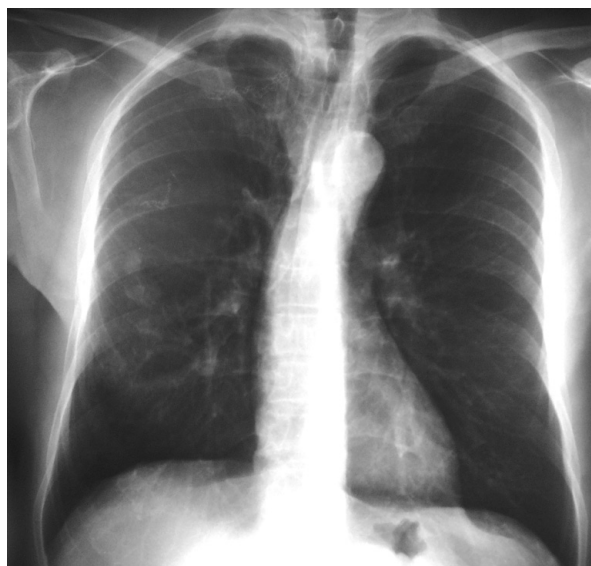Praca wpłynęła do Redakcji: 15.05.2007 r.
Copyright © 2008 Via Medica
ISSN 0867–7077



Rycina 1. Okrągły cień o średnicy około 3 cm w segmentach 1. i 2. prawego płuca. Dobrze wysycony guzek o średnicy około 8 mm w segmencie 6. po tej samej stronie (luty 1993 r.)

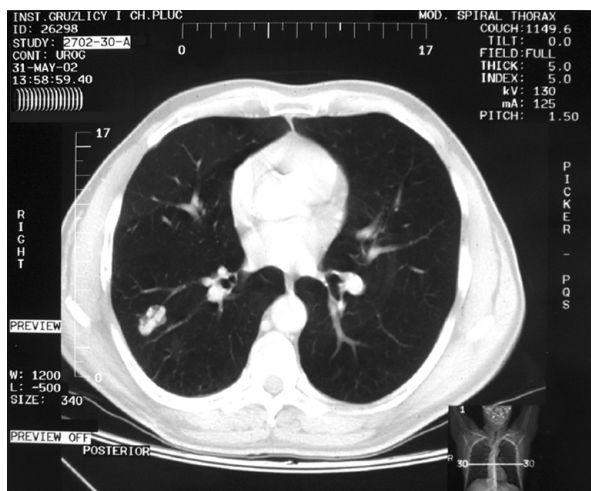
Figure 1. Round shadowing tumour, approximately 3 cm in diameter in right lung, segments 1 and 2. Well shadowing tumour, approximately 8 mm in diameter in segment 6, same side (February 1993)

mycynę odstawiono po miesiącu leczenia, pyrazynamid po 2 miesiącach, pozostałe leki stosowano przez 10 miesięcy. Pomimo leczenia, zmiana guzowata się powiększyła i z tego powodu pacjenta skierowano do Kliniki Chirurgii IGiChP w celu leczenia operacyjnego. Przy przyjęciu chory nie zgłaszał dolegliwości. Badanie RTG klatki piersiowej wykazało zagęszczenie z rozpadem i odczynem opłucnowym w płacie górnym prawym oraz niewielki okrągły cień w segmencie 6. W dniu 23 maja 1995 roku u chorego wykonano prawostronną torakotomię i usunięto z płata górnego guz o wymiarach 3 × 4 cm, zrośnięty z opłucną ścienną. W badaniu doraźnym preparatu rozpoznano gruźliczaka. W pozostałych płatach stwierdzono drobne, zwapniałe guzki, z których 1 pobrano do badania mikrobiologicznego. Otrzymano ujemny wynik badania bezpośredniego w kierunku prątków gruźlicy. Pozostałych guzków, w tym guzka z segmentu 6., nie usuwano, z uwagi na ich identyczny pod względem makroskopowym charakter z już usuniętymi. W preparacie pooperacyjnym stwierdzono obraz gruźlicy wytwórczo-serowatej o charakterze czynnych, niewygojonych guzków martwiczych. Chorego wypisano w 7. dobie po zabiegu z zaleceniem przyjmowania rifamazidu przez 2 miesiące. Po zakończeniu leczenia pacjent przebywał pod opieką Poradni G, gdzie regularnie wykonywano kontrolne badania RTG klatki piersiowej. W rent-



Rycina 2. W polu środkowym prawego płuca (najpewniej segment 6.) kilka różnej wielkości dobrze wysyconych guzków ze zwapnieniami. Widoczne szwy mechaniczne po resekcji zmian z mięszu płata górnego prawego płuca (maj 2002 r.)

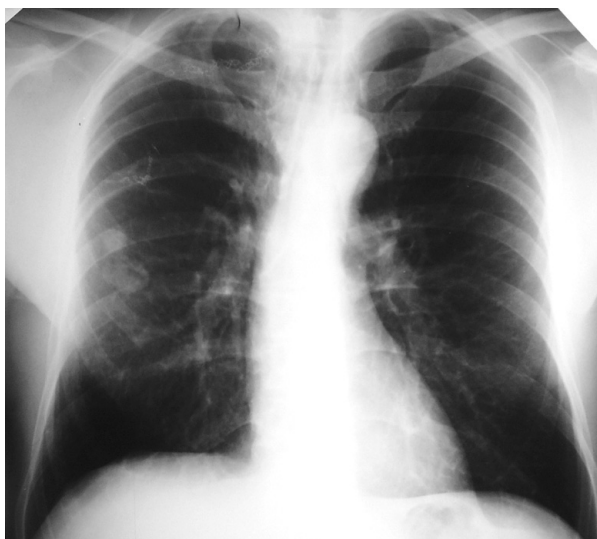Figure 2. In middle right lung (segment 6) several well saturated nodules of various diameter with calcifications. Mechanical sutures after resection of the mesenchymal lesions of superior lobe of right lung are seen (May 2002)



Rycina 3. Owalny guz ze zwapnieniami w segmencie 6. prawego płuca (maj 2002 r.)

Figure 3. Oval tumour with calcifications in segment 6 of right lung (May 2002)

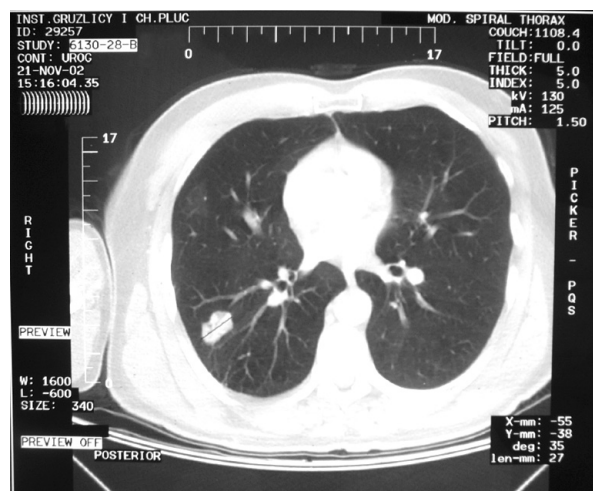
genogramie z maja 2002 roku (ryc. 2) stwierdzono kilka różnej wielkości dobrze wysyconych guzków w polu środkowym płuca prawego (najpewniej w segmencie 6.), które mogły sugerować obecność nowych gruźliczaków. Badanie tomograficzne (TK) klatki piersiowej (ryc. 3) uwidoczniało w segmen-



Rycina 4. Guz w segmencie 6. prawego płuca większy niż w badaniu z maja 2002 r. (listopad 2002 r.)

Figure 4. The tumour of the segment 6 of right lung is bigger than in May 2002 (November 2002)

cie 6. częściowo zwapniały guzek o średnicy 8 mm. Radiologiczny obraz zmiany najbardziej odpowiadał procesowi gruźliczemu. Biorąc pod uwagę wnioski z wykonanych badań (TK i RTG klatki piersiowej) oraz wyniki badań pooperacyjnych, pacjentowi zalecono ponowne podawanie rifamazidu. Chory otrzymywał lek od czerwca do listopada 2002 roku, kiedy w kontrolnym badaniu radiologicznym klatki piersiowej (ryc. 4) stwierdzono progresję zmiany, potwierdzoną w badaniu TK (ryc. 5). Guzek powiększył się do średnicy 26 mm. W grudniu 2002 roku chorego konsultowano w IGiChP i zakwalifikowano go do biopsji guzka — brano pod uwagę możliwość innego niż gruźliczy charakteru zmiany. Ponieważ próba nakłucia pod kontrolą TK się nie powiodła, choremu zaproponowano operacyjne usunięcie guzka. W bronchoskopii nie stwierdzono zmian w drzewie oskrzelowym, w pobranej wydzielinie nie znaleziono prątków gruźlicy ani komórek nowotworowych. W dniu 9 stycznia 2003 roku wykonano prawostronną retorakotomię, w czasie której stwierdzono całkowicie zarośniętą jamę opłucnową oraz — po uwolnieniu płuca — twarde, policykliczny guzek o średnicy około 2,5 cm w segmencie 6. Opisywaną zmianę wycięto w całości i wysłano na badanie śródoperacyjne. Wynik badania doraźnego brzmiał: *carcinoma non-microcellulare*. Zabieg rozszerzono do lobektomii dolnej prawej z usunięciem dostępnych węzłów chłonnych grup 4, 7, 9, 11 i 12. W preparacie pooperacyjnym nie stwierdzono przerzutów w węzłach chłonnych, typ histologiczny



Rycina 5. W segmencie 6. prawego płuca częściowo zwapniały guz o średnicy 26 mm, większy niż w maju 2002 r. (listopad 2002 r.)

Figure 5. In segment 6 of right lung partially calcified tumour, 26 mm diameter, bigger than in May 2002 (November 2002)

odpowiadał *adenocarcinoma partim papillare partim solidum* G2, pT1N0. Dodatkowo, 1% powierzchni guza uległo martwicy, a w świetle naczyń krwionośnych i limfatycznych guza stwierdzono zatępy z komórek rakowych. W przebiegu pooperacyjnym u chorego wystąpiły trudności z rozprężaniem pozostałego po resekcji mięszu prawego płuca, poza tym przebieg był niepowikłany. Pacjent został wypisany w 6. dobie pooperacyjnej i skierowany do przychodni przyklinicznej w celu dalszej obserwacji i kontroli.

Omówienie

Gruźlica jest rozpoznawana u 1–2% chorych na raka płuca, rak płuca — u 1–5% chorych z przebytą gruźlicą [4]. Dane dotyczące współzależności obu schorzeń są sprzeczne, gruźlica miała hamować lub usposabiać do rozsiewu raka, wpływać na wcześniejsze lub opóźnione rozpoznanie nowotworu. Rozbieżności można tłumaczyć odwróceniem proporcji częstości zachorowań na oba schorzenia w XX wieku, większą skutecznością leczenia gruźlicy oraz wydłużeniem czasu przeżycia chorych o zmniejszonej odporności.

Współcześnie panuje przekonanie, że zapadalność na gruźlicę wśród chorych onkologicznych jest kilkanaście razy większa niż w populacji chorych bez raka [5, 6]. W Stanach Zjednoczonych wykazano, że wśród pacjentów onkologicznych gruźlica rozwija się częściej u imigrantów pochodzących z krajów, w których zakażenie prątkiem gruźlicy dotyczy dużej części populacji [5, 7].

Mogłoby to przemawiać za tym, że u chorych leczonych z powodu nowotworów gruźlica występuje częściej na skutek reinfekcji niż świeżego zakażenia. Najczęściej na gruźlicę płuc zapadają chorzy na chłoniaki i białaczki [5, 7, 8], a czynnikami sprzyjającymi są immunosupresja związana z chorobą nowotworową [7] i leczenie cytostatyczne skojarzone ze steroidoterapią [5, 7, 9]. Z tego powodu gruźlica płuc u chorych z rozrostami hematologicznymi jest często rozpoznawana w późniejszym okresie choroby [9]. W przypadkach opisanych przez De La Rosę i wsp. [7] oraz Kima i wsp. [8] hodowano prątki o pełnej lekowrażliwości, a wynik leczenia był dość dobry, jeżeli opanowano chorobę nowotworową. Zgony z powodu gruźlicy obserwowano u chorych na chłoniaki, którzy otrzymywali duże dawki steroidów [7].

Gruźlica płuc występuje również częściej w populacji chorych na raka głowy i szyi [7, 8] oraz na raka płuca [8]. Dacosta i wsp. [10] stwierdzili, że częstość gruźlicy w materiale autopsyjnym chorych na raka płuca wynosi 24,8%, a wśród chorych zmarłych z innych przyczyn — 7%. Podkaminer-Ligaj i wsp. [6], badając chorych na raka płuca hospitalizowanych w IGIChP w Warszawie w latach 1994–2001, wykazali 18-krotnie większą częstość gruźlicy w tej populacji niż w populacji ogólnej. Rak płuca i gruźlica są często rozpoznawane równocześnie [9], co mogłoby przemawiać za tym, że immunosupresja związana z chorobą nowotworową ma większe znaczenie w przypadku tego nowotworu niż upośledzenie odporności związane z leczeniem.

W opisywanym przypadku obserwowano rozwój raka płuca 7 lat po resekcji gruźliczaka. Ryzyko zachorowania na raka płuca po przebytej gruźlicy wzrasta kilkakrotnie [3, 11]. Okres latencji pomiędzy przebyłą gruźlicą i zachorowaniem na raka płuca wynosi średnio 15 lat, chorują przeważnie mężczyźni w wieku 50–60 lat, palacze tytoniu [12, 13]. U większości chorych objawy kliniczne występują w okresie 3 miesięcy poprzedzających rozpoznanie raka.

Zwiększoną częstość raka płuca u chorych z przebyłą gruźlicą tłumaczy się w różny sposób. Zaleganie wydzieliny w rozstrzeniach pogrzuźliczych powoduje przewlekłą reakcję zapalną. W tym obszarze występują częściej zmiany dysplastyczne w nabłonku oskrzelowym, a wśród palaczy tytoniu dysplazję nasila zwiększona ekspozycja na kancerogeny dymu tytoniowego w częściowo niedrożnym oskrzeli. Dawniej uważano, że proces przewlekłego zapalenia i bliznowacenia towarzyszący gruźlicy sprzyja powstawaniu tak zwanego raka w bliźnie (*scar carcinoma*) [14]. Z ostatnich doniesień wynika jednak, że w bliznach pogrzuźliczych przeważa „stary” kolagen typu I, natomiast

tak zwany rak w bliźnie, charakteryzujący się obfitym włóknieniem podścieliska i otoczenia, wykazuje zwiększoną zawartość „młodego” kolagenu typu III. „Rak w bliźnie” nie powstaje więc raczej na podłożu zmiany pogrzuźliczej, a włóknienie we wnętrzu guza jest związane z produkcją kolagenu typu III na skutek działania transformującego czynnika wzrostu (TGF-beta 1, *transforming growth factor-beta 1*), który to czynnik pobudza syntezę macierzy pozakomórkowej [15].

Rozpoznanie nowotworu przy współistniejących, stwierdzanych radiologicznie lub klinicznie, zmianach gruźliczych jest opóźnione średnio o 6–9 miesięcy w porównaniu z 3 miesiącami dla grupy chorych bez rozpoznanej gruźlicy [16–18]. Jest to związane z podobnymi objawami klinicznymi i radiologicznymi obu chorób.

W przedstawianym przypadku pojawienie się zmiany o lokalizacji i wyglądzie podobnym do ogniska sprzed 7 lat, przy negatywnych wynikach badań wydzieliny oskrzelowej w kierunku komórek nowotworowych i prątków, utrudniło rozpoznanie i przesunęło termin podjęcia leczenia operacyjnego o 9 miesięcy. Regularna kontrola w Poradni G, sekwencja zlecanych badań (RTG klatki piersiowej, TK) i duża podejrzliwość kliniczna umożliwiły jednak uchwycenie nowotworu w stadium T1N0 oraz radykalne leczenie operacyjne. Chorzy z przebyłą gruźlicą zarejestrowani w Poradni G i zgłaszający się do kontroli radiologicznej mają teoretycznie większe szanse na wczesne wykrycie podejrzanych ognisk. Nie ma, niestety, jednoznacznych cech radiologicznych, które umożliwiałyby zróżnicowanie stwierdzonej zmiany. Szczególnie u pacjentów z przebyłą, potwierdzoną bakteriologicznie gruźlicą jest to niejednokrotnie bardzo trudne. Pojawienie się w czasie obserwacji nowego lub powiększanie się „starego” ogniska jest zazwyczaj traktowane jako nawrót gruźlicy, nawet przy ujemnych wynikach posiewów [19]. Skutkuje to ponownym wdrożeniem leczenia przeciwprątkowego, a w konsekwencji — znacznym, często wielomiesięcznym, wydłużeniem okresu do postawienia właściwego rozpoznania. Dopiero brak reakcji na stosowane leczenie lub powiększanie się ogniska zaczyna budzić wątpliwości co do trafności diagnozy. Celowe wydaje się więc poszerzenie diagnostyki u chorego z przebyłą gruźlicą płuc w przypadku pojawienia się w kontrolnym radiogramie nowego ogniska, zwłaszcza wtedy, gdy ma ono inną niż pierwotną lokalizację, nietypowy wygląd lub wykazuje cechy naciekania sąsiednich tkanek.

Nieco łatwiej jest w wypadku leczonych operacyjnie pacjentów z ustalonym rozpoznaniem nowotworu płuca. W tej grupie każde nowe ognisko jest traktowane jako wznowa lub przerzut nowo-

tworu, natomiast obserwowane zmiany mogą być objawem innej choroby, na przykład gruźlicy. Jednak sam charakter choroby podstawowej wymusza szybsze działania mające na celu ustalenie rozpoznania oraz podjęcie radykalnego leczenia.

Moment pojawienia się nowego ogniska w płucu, niezależnie od jego charakteru, jest niemożliwy do przewidzenia. Jedynie regularne badania kontrolne umożliwiają wychwycenie nawrotu choroby w stosunkowo wczesnej fazie, czyli przed wystąpieniem objawów ogólnych. W przypadku choroby nowotworowej badanie kontrolne powinno się odbywać co 3 miesiące przez pierwsze 2 lata od operacji, a w następnych latach kolejno co 6 i 12 miesięcy. Po zakończeniu leczenia przeciwpłatkowego kontrolne badanie radiologiczne klatki piersiowej powinno być wykonywane nie rzadziej niż raz w roku.

Wnioski

1. U pacjentów z udowodnioną gruźlicą, otrzymujących leczenie przeciwpłatkowe, radiologiczna progresja lub powstanie innych ognisk wymagają uwzględnienia w diagnostyce różnicowej gruźlicy odpornej na leki, mikobakteriozy i raka.
2. Nowe ogniska w płucach u chorych po przebytej, prawidłowo leczonej gruźlicy wymagają agresywnej diagnostyki: bronchoskopii z płukaniem oskrzelikowo-pęcherzykowym (BAL, *bronchoalveolar lavage*) i biopsji.
3. Nowe ognisko zmian radiologicznych u chorego leczonego z powodu raka płuca może oznaczać progresję choroby nowotworowej, jednak należy brać również pod uwagę powikłanie infekcyjne, w tym zakażenie prątkami gruźlicy.

Piśmiennictwo

1. Gerstl B., Warring F.C., Howlett K.S. Cancer and pulmonary tuberculosis. *Am. Rev. Tuberc.* 1946; 54: 470–487.
2. Nuessle W.F. Association of bronchogenic carcinoma and active tuberculosis. *Dis. Chest* 1953; 23: 207–216.
3. Robbins E., Silverman G. Coexistent bronchogenic carcinoma and active pulmonary tuberculosis. *Cancer* 1949; 2: 65–97.
4. Sakuraba M., Hiramasa M., Hebisawa A., Sagara Y., Tamura A., Komatsu H. Coexistent lung carcinoma and active pulmonary tuberculosis in the same lobe. *Ann. Thorac. Cardiovasc. Surg.* 2006; 12: 53–55.
5. Kamboj M., Sepkowitz K.A. The risk of tuberculosis in patients with cancer. *CID* 2006; 42: 592–595.
6. Podkaminer-Ligaj E., Gawryluk D., Marzinek M. i wsp. Coexistence of lung cancer and pulmonary tuberculosis: clinical problems. VIII Polish-German Conference: Advances in Pneumology, Warsaw 9–11 May 2002.
7. De La Rosa G.R., Jacobson K.L., Rolston K.V., Raad I.I., Kontoyannis D.P., Safdar A. Mycobacterium tuberculosis at a comprehensive cancer center: active disease in patients with underlying malignancy during 1990–2000. *Clin. Microbiol. Infect.* 2004; 10: 749–752.
8. Kim D.K., Lee S.W., Yoo C.-G. i wsp. Clinical characteristics and treatment responses of tuberculosis in patients with malignancy receiving anticancer chemotherapy. *Chest* 2005; 128: 2218–2222.
9. Libshitz H.I., Pannu H.K., Elting L.S., Cooksley C.D. Tuberculosis in cancer patients: an update. *J. Thorac. Imaging* 1997; 12: 41–46.
10. Dacosta N.A., Kinare S.G. Association of lung carcinoma and tuberculosis. *J. Postgrad. Med.* 1991; 37: 185–189.
11. Aoki K. Excess incidence of lung cancer among pulmonary tuberculosis patients. *Jpn. J. Clin. Oncol.* 1993; 23: 205–220.
12. Campbell R.E., Hughes F.A. The development of bronchogenic carcinoma in patients with pulmonary tuberculosis. *J. Thorac. Cardiovasc. Surg.* 1960; 40: 98–101.
13. Berroya R.B., Polk J.W., Raju P. Concurrent pulmonary tuberculosis and primary carcinoma. *Thorax* 1971; 26: 384–387.
14. Raeburn C., Spencer H. Lung cancer scar cancers. *Br. J. Tuberc.* 1957; 51: 237–245.
15. Asakura S., Kato H., Fuijino S., Konishi T., Tezuka N., Mori A. Role of transforming growth factor-beta 1 and decorin in development of central fibrosis in pulmonary adenocarcinoma. *Human Pathol.* 1999; 30: 195–198.
16. Sasaki H., Naka N., Kitahara N. i wsp. Right partial anomalous pulmonary venous connection found during lobectomy for coexisting lung cancer and tuberculosis: report of a case. *Clin. Lung Cancer* 2006; 7: 350–352.
17. Tunnell W.P., Koh Y.C., Adkins P.C. The dilemma of coincident active pulmonary tuberculosis and carcinoma of the lung. *J. Thorac. Cardiovasc. Surg.* 1971; 62: 563–567.
18. Mok C.K., Nandi P., Ong G.B. Coexistent bronchogenic carcinoma and active pulmonary tuberculosis. *J. Thorac. Cardiovasc. Surg.* 1978; 76: 469–472.
19. Szczuka J., Pawlicka L., Kuś J., Leowski J., Roszkowski K. Analysis of diagnostic errors and recommendations of diagnostic procedures in bacteriologically negative pulmonary tuberculosis. *Pneumonol. Alergol. Pol.* 1998; 66: 17–23.