

Agnieszka Buraczewska, Anna Kempisty, Jan Kuś, Małgorzata Bartosiewicz

I Klinika Chorób Płuc Instytutu Gruźlicy i Chorób Płuc w Warszawie  
Kierownik: prof. dr hab. med. Jan Kuś

## Mikobakterioza wywołana *Mycobacterium avium* u chorej po przeszczepieniu szpiku kostnego ze współistniejącym zarostowym zapaleniem oskrzelików jako wyraz choroby przeszczep przeciw gospodarzowi — opis przypadku oraz przegląd piśmiennictwa

Mycobacterial infection caused by *Mycobacterium avium* in allogenic bone marrow transplant recipient with concomittant bronchiolitis obliterans as a manifestation of graft *versus* host disease — case report and review of the literature

### Abstract

Patients after organ transplantations are at risk for mycobacteriosis development.

Frequency of the mycobacterial infection after bone marrow transplantation (BMT) is not as high as one could expect. It ranges from 0.4 to 4.9%.

We present a case of a female patient after allogenic BMT as a treatment of chronic myelogenous leucaemia, with bronchiolitis obliterans as a symptom of graft *versus* host disease (GvHD), treated with corticosteroids and infected with *Mycobacterium avium*.

She was admitted to the hospital with dyspnoea, cough with large amount of sputum production and subfebrile status. She had partial respiratory insufficiency and obturative disturbances of respiration (FEV<sub>1</sub> 0.67 l i.e. 22% of normal) with decline of VC (2.23 l i.e. 64% of normal). The high-resolution computed tomography (HRCT) revealed multifocal infiltrations and bronchiectases in the upper and middle pulmonary fields, which were absent in the previous HRCT taken 3 years earlier. In the bronchial secretion acid-fast bacilli were found by smear and culture. The isolate was classified as *Mycobacterium avium complex* (MAC) by high performance liquid chromatography (HPLC). The patient was treated with clarithromycin, ciprofloxacin, isoniazide (INH), ethambutol (EMB), amikacin, but *M. avium* was still present in the sputum after 3 months. Treatment was continued in her parent hospital, where after a few months her sputum became negative for *M. avium*. But she died over a year later from progressive respiratory insufficiency in the course of bronchiolitis obliterans.

The patient was in the group of high risk for mycobacterial infection development and the course of her illness was typical. We decided however to present the case as the topic seems to be quite neglected in the literature.

**Key words:** mycobacteriosis, bone marrow transplantation, bronchiolitis obliterans

**Pneumonol. Alergol. Pol. 2008; 76: 111–117**

### Streszczenie

Chorzy po przeszczepieniach narządów są zaliczani do grupy ryzyka zachorowania na mikobakteriozy. Częstość tych zakażeń po przeszczepieniu komórek krwiotwórczych nie jest jednak tak wysoka, jak by się można spodziewać i szacuje się ją na 0,4–4,9% chorych.

**Adres do korespondencji:** Agnieszka Buraczewska, I Klinika Chorób Płuc, Instytut Gruźlicy i Chorób Płuc, ul. Płocka 26, 01–138 Warszawa, tel. (022) 43 12 262, e-mail: a.buraczewska@igichp.edu.pl

Praca wpłynęła do Redakcji: 14.05.2007 r.  
Copyright © 2008 Via Medica  
ISSN 0867–7077

W niniejszej pracy przedstawiono przypadek mikobakteriozy wywołanej przez *M. avium* u pacjentki po allogenicznym przeszczepieniu szpiku kostnego przeprowadzonym z powodu przewlekłej białaczki szpikowej. U chorej występowała również patologia płucna pod postacią zarostowego zapalenia oskrzelików płucnych, będąca wyrazem przewlekłej reakcji przeszczep przeciw gospodarzowi, leczonej glikokortykosteroidami.

Chora została przyjęta z powodu pojawienia się duszności spoczynkowej, kaszlu z obfitym odkrztuszaniem i stanów podgorączkowych. W badaniach czynnościowych stwierdzono częściową niewydolność oddechową ( $O_2$  — 47,9 mm Hg,  $CO_2$  — 41 mm Hg) oraz zaburzenia wentylacji typu obturacyjnego ( $FEV_1$  — 0,67 l, tj. 22% w.n.) z obniżeniem VC (2,23 l, tj. 64% w.n.). W tomografii komputerowej wysokiej rozdzielczości (HRCT) uwidoczniono zmiany naciekowe i rozstrzenie oskrzeli w polach górnych i środkowych obu płuc, które były nieobecne w badaniu przeprowadzonym w 2002 roku. Z wydzieliny oskrzelowej wyhodowano prątki kwasoodporne oraz *Pseudomonas aeruginosa* ESBL (+). W badaniu metodą wysokosprawnej chromatografii cieczowej (HPLC) zidentyfikowano *Mycobacterium avium*. Wdrożono leczenie klarytromycyną, ciprofloksacyną, izoniazydem (INH), etambutolem (EMB), amikacyną oraz optymalne leczenie infekcji współistniejącej, nie uzyskując odprątkowania w okresie 3 miesięcy ani też eradykacji *Ps. aeruginosa*. Leczenie kontynuowano w ośrodku macierzystym, gdzie po wielu miesiącach uzyskano odprątkowanie. Po ponad roku chora zmarła wskutek postępu choroby podstawowej — zarostowego zapalenia oskrzelików płucnych.

Pacjentka należała do grupy ryzyka infekcji atypowymi mikobakteriami, przebieg zakażenia zaś był typowy, zdecydowano się jednak opisać ten przypadek ze względu na niewielką liczbę doniesień na ten temat.

**Słowa kluczowe:** mikobakterioza, przeszczepienie szpiku kostnego, zarostowe zapalenie oskrzelików

**Pneumonol. Alergol. Pol. 2008; 76: 111–117**

## Wstęp

Prątki niegruźlicze (NTM, *nontuberculous mycobacteria*), które wszechobecnie występują w środowisku naturalnym człowieka, są rzadkim czynnikiem etiologicznym chorób u osób ze sprawnym układem immunologicznym i bez towarzyszącej patologii płucnej. Do grup podwyższonego ryzyka zachorowania na mikobakteriozy należą pacjenci z przewlekłymi chorobami płuc (rozstrzeniami oskrzeli, mukowiscydozą, przewlekłą obturacyjną chorobą płuc [POChP], po przebytej gruźlicy płuc) oraz osoby z upośledzonym układem odpornościowym (najczęściej są to osoby zakażone ludzkim wirusem niedoboru odporności [HIV, *human immunodeficiency virus*], rzadziej po przeszczepieniu szpiku kostnego lub narządów, osoby leczone immunosupresyjnie) [1]. Donoszono też o częstszym występowaniu zakażenia *M. avium* z towarzyszącymi rozstrzeniami oskrzeli w środkowych polach płuc w grupie zdrowych kobiet w średnim wieku [2, 3].

Szacuje się, że u chorych po przeszczepieniu komórek krwiotwórczych 50–600 razy częściej niż w zdrowej populacji dochodzi do zakażenia prątkami niegruźliczymi [4]. Jednak mimo wszystko jest to mała liczba chorych, oceniana na 0,4–4,9%, i niewiele jest doniesień dotyczących przebiegu choroby, jej diagnostyki i leczenia.

W niniejszej pracy przedstawiono przypadek choroby płuc — mikobakteriozy wywołanej przez *M. avium* u biorcy szpiku kostnego, ze współistniejącą patologią płucną — zarostowym zapaleniem oskrzelików płucnych (BO, *bronchiolitis obliterans*), będącą wyrazem przewlekłej reakcji przeszczep przeciw gospodarzowi (GvHD, *graft versus host disease*).

## Opis przypadku

Dwudziestodwujętna kobieta, niepaląca, została przyjęta do I Kliniki Chorób Płuc Instytutu Gruźlicy i Chorób Płuc (IGiChP) w Warszawie z powodu kaszlu z wykrztuszaniem dużej ilości żółto-zielonej plwociny, stanów podgorączkowych i pojawienia się duszności spoczynkowej. Pięć lat wcześniej u pacjentki rozpoznano przewlekłą białaczkę szpikową (Ph+) bcr/abl (+). Leczone ją alloprzeszczepieniem szpiku kostnego od dawcy rodzinnego (allo-BMT, *allogenic bone marrow transplantation*). W leczeniu kondycjonującym zastosowano: busulfan i cyklofosamid, zaś w profilaktyce GvHD — cyklosporynę przez 6 miesięcy, sterydy i metotreksat. Po 2 latach chora zaprzestała wizyt kontrolnych w ośrodku hematologicznym. W tym samym czasie pojawiła się narastająca duszność wysiłkowa. W akademickim ośrodku pulmonologicznym, na podstawie obrazu klinicznego, badań obrazowych i czynnościowych, u chorej rozpoznano zarostowe zapalenie oskrzelików płucnych, będące najprawdopodobniej wyrazem przewlekłej reakcji przeszczep przeciw gospodarzowi. Występowała wówczas częściowa niewydolność oddechowa, a ówczesne wskaźniki czynnościowe przedstawiały się następująco: natężona objętość wydechu pierwszosekundowa ( $FEV_1$ , *forced expiratory volume in one second*) — 0,65 l, 22% wartości należnej (w.n.), natężona pojemność życiowa (FVC, *forced vital capacity*) — 1,84 l, 54% w.n., TLCO/VA 1,43 mmol/min/kPa/l, to jest 74,3% w.n. Gazometria:  $O_2$  — 55,3 mm Hg,  $CO_2$  — 34,4 mm Hg, saturacja — 91%.

W ciągu kolejnych 3 lat chora była wielokrotnie hospitalizowana na rejonowym oddziale pul-

monologicznym z powodu nasilenia duszności. W posiewach płwociny stwierdzono wówczas obecność *Pseudomonas aeruginosa*.

Przy przyjęciu do Kliniki stan ogólny pacjentki określono jako ciężki, występowała duszność spoczynkowa. W badaniu przedmiotowym nad płucami stwierdzano liczne furczenia i świsty.

W badaniach laboratoryjnych z odchyień od normy stwierdzono:

- odczyn Biernackiego (OB) początkowo 93 mm/h, zaś po leczeniu 35 mm/h;
- białko C-reaktywne (CRP, *C-reactive protein*) 14,8 mg/l (N 0–5);
- morfologia krwi: leukocyty (WBC, *white blood cells*) — 16,0 tys., hematokryt (HCT, *hematocrit*) — 43%, erytrocyty (RBC, *red blood cells*) — 4,8 mln, hemoglobina (HGB, *hemoglobin*) — 13,7 g/dl, średnia objętość erythrocyta (MCV, *mean corpuscular volume*) — 89 fl, płytki krwi (PLT, *platelet*) — 295 tys. W rozmazie granulocyty obojętnochłonne stanowiły 93%;
- w badaniach biochemicznych krwi nie stwierdzono odchyień. D-dimer — 1819  $\mu\text{g/l}$ ;
- IgE — 16  $\mu\text{m/ml}$ ; przeciwciała przeciw cytoplazmie neutrofilii (ANCA, *anti-neutrophil cytoplasmic antibodies*) — norma;
- gazometria krwi tętniczej arterializowanej: pH — 7,46,  $\text{pO}_2$  — 47,9 mm Hg,  $\text{pCO}_2$  — 41 mm Hg, saturacja — 86%.

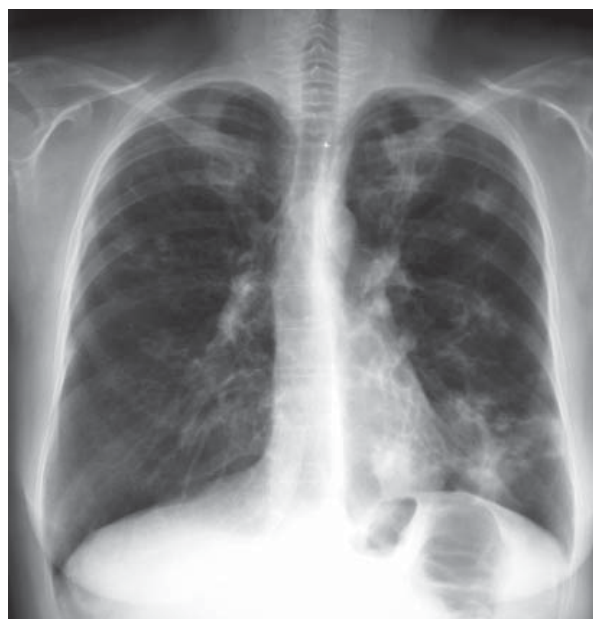Radiogram klatki piersiowej ujawnił obecność obszarów ogniskowych zagęszczeń miąższowych z cechami rozpadu w obu górnych i środkowych polach płucnych oraz w dole płuca lewego, poza tym widoczne były znaczne zgrubienia okołoskrzelowe w obu płucach, nie stwierdzono cech płynu w jamach opłucnowych, sylwetka sercowo-naczyniowa była w normie (ryc. 1).

W tomografii komputerowej wysokiej rozdzielczości (HRCT, *high-resolution computed tomography*) z 2005 roku uwidoczniło zmiany naciekowe i rozstrzenia oskrzeli w polach górnych i środkowych obu płuc (ryc. 2), nieopisywane w badaniu sprzed 3 lat.

Wykonując badanie spirometryczne, stwierdzono zaburzenia wentylacji typu obturacyjnego znacznego stopnia ( $\text{FEV}_1$  0,67 l, tj. 22% n.w.) z obniżeniem pojemności życiowej (VC, *vital capacity* — 2,23 l, tj. 64% w.n.) oraz znaczne ograniczenie przepływu powietrza w obwodowych drogach oddechowych.

W badaniu bronchoskopowym były widoczne obustronne rozstrzenia oskrzeli, przewlekłe zmiany zapalne i duża ilość ropnej wydzieliny.

Z wydzieliny oskrzelowej wyhodowano *Pseudomonas aeruginosa* — szczep wytwarzający  $\beta$ -laktamazy o rozszerzonym spektrum działania (ESBL,



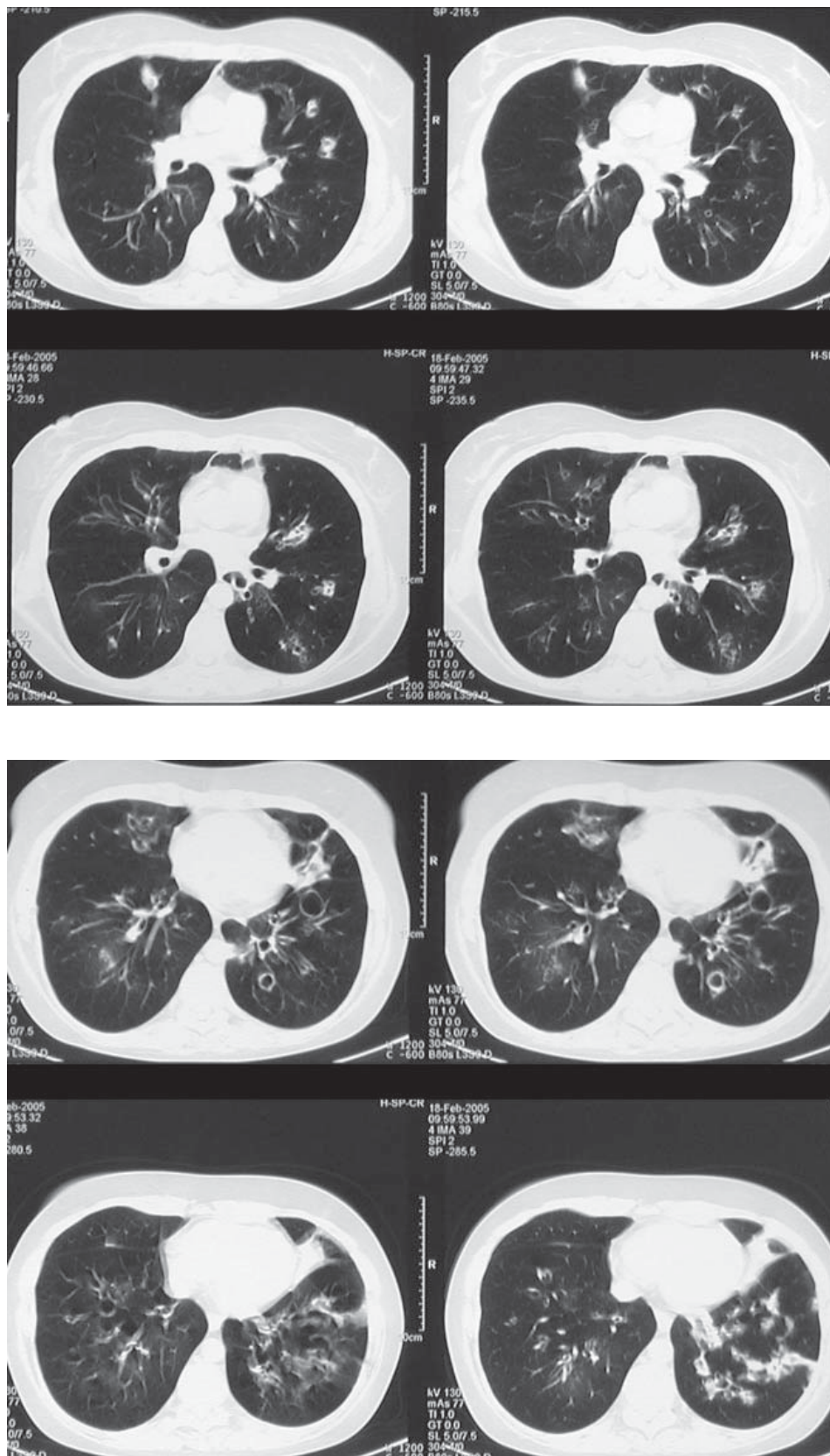
Rycina 1. Radiogram klatki piersiowej

Figure 1. Chest X-ray

*extended spectrum  $\beta$ -lactamase*) oporny na penicyliny, cefalosporyny i monobaktamy, wrażliwy na sulperazon. Nie stwierdzono w niej natomiast obecności strzępków grzybni, nie uzyskano też wzrostu grzybów. W wydzielinie poszukiwano również metodą immunohistochemiczną *Pneumocystis carinii* — wynik był negatywny. Nie stwierdzono także antygenu *Aspergillus* w surowicy.

Natomiast w badaniu bakterioskopowym płwociny i wydzieliny oskrzelowej stwierdzono prątki kwasooporne. Stosując metodę genetyczną MTD Gen-Probe, nie stwierdzono materiału genetycznego należącego do *Mycobacterium tuberculosis complex* (MAC). Po 9 dniach na pożywkach płynnych wyhodowano prątki kwasooporne. Wyhodowane prątki zidentyfikowano metodą wysokosprawnej chromatografii cieczowej (HPLC, *high pressure liquid chromatography*) jako należące do gatunku *Mycobacterium avium*. Opierając się na kryteriach sformułowanych przez Amerykańskie Towarzystwo Chorób Klatki Piersiowej (ATS, *American Thoracic Society*), rozpoznano mikobakteriozę płuc wywołaną przez *M. avium* i jako leczenie stosowano przez ponad 3 miesiące klarytromycynę  $2 \times 500$  mg, amikacynę  $2 \times 500$  mg, izoniazyd (INH) 300 mg, etambutol (EMB) 15 mg/kg, a początkowo także ryfampicynę (RMP), z której jednakże zrezygnowano ze względu na złą tolerancję oraz wzrost aminotransferaz. Z powodu zakażenia *Pseudomonas aeruginosa* podawano ciprofloksacynę  $2 \times 500$  mg doustnie oraz gentamycynę w nebulizacji. Okresowo wykonywano posiewy płwociny, nie





Rycina 2. Tomografia komputerowa

Figure 2. Computed tomography

uzyskano jednak podczas hospitalizacji (czyli po 3 miesiącach leczenia) odprątkowania ani też eradykacji *Pseudomonas aeruginosa*, mimo że szczep był wrażliwy na stosowane antybiotyki.

Pacjentka była konsultowana przez hematologa; wykonano badanie szpiku kostnego, które potwierdziło remisję przewlekłej białaczki szpikowej. W związku z tym, że zarostowe zapalenie oskrzelików było u chorej traktowane jako wyraz GvHD, podjęto próbę leczenia immunosupresyjnego cyklosporyną A, jednak z powodu złej tolerancji leczenie przerwano.

Pacjentkę w stanie poprawy klinicznej przekazano pod opiekę rejonowego oddziału pulmonologicznego.

Z uzyskanych informacji wiadomo, że chora zmarła po 19 miesiącach od wypisania z Kliniki, najprawdopodobniej w wyniku postępującej niewydolności oddechowej w przebiegu zarostowego zapalenia oskrzelików płucnych.

### Omówienie

Biorcy alloprzeszczepów szpiku kostnego to pacjenci z głęboko upośledzoną odpornością, szczególnie typu komórkowego, co jest wynikiem nie tylko leżącego u podłoża schorzenia hematologicznego, lecz także poprzedzającej przeszczepienie chemioterapii i radioterapii, częstej choroby przeszczep przeciw gospodarzowi (GvHD) i jej leczenia. Często rozwijają się u nich powikłania infekcyjne, których czynniki etiologiczne są niezwykle różnorodne [5, 6]. Upośledzenie odporności typu komórkowego, ze szczególnym uwzględnieniem deficytu komórek T, predysponuje do zakażeń prątkami gruźliczymi i niegruźliczymi. Wśród pacjentów z zespołem nabytego niedoboru odporności (AIDS, *acquired immune deficiency syndrome*) i liczbą komórek CD4 niższą niż 100/μl u około 20% rocznie rozwija się rozsiana postać zakażenia MAC, jeżeli nie stosuje się chemioprophylaktyki [7]. Przez analogię — biorcy alloprzeszczepów zubożonych w komórki T, podobnie jak chorzy, którzy otrzymywali globulinę antytymocytarną, aby zapobiec odrzuceniu przeszczepu, czy też osoby poddane napromienianiu całego ciała, są narażeni na zakażenie mikobakteriami [7].

Część chorych po przeszczepieniu szpiku kostnego jest w stanie w ciągu roku odbudować prawidłową czynność immunologiczną. Jednak w przypadku wystąpienia choroby przeszczep przeciw gospodarzowi (GvHD) pacjenci otrzymują dodatkowe leczenie immunosupresyjne, co powoduje przewlekłe upośledzenie funkcji układu immunologicznego [8, 9].

Pomimo że można się spodziewać dużej częstości zakażeń mikobakteriami w tej grupie chorych, doniesienia na ten temat nie są zbyt liczne. W pracy opublikowanej w 1997 roku w „Bone Marrow Transplantation” autorzy z ośrodka transplantacyjnego w Minneapolis przeanalizowali ponad 2-tysięczną grupę chorych poddanych przeszczepieniu szpiku w ciągu 20 lat. Zakażenie mikobakteriami udowodniono u 11 pacjentów, co stanowiło 0,49%, w tym były 2 przypadki gruźlicy (0,1%) — a więc zapadalność była 10 razy większa niż w ogólnej populacji w ciągu roku [10]. Podobną częstość zachorowań raportowano w pracy z *Fred-Hutchinson Cancer Center* w Seattle — 0,5% [11]. Zakażenie najczęściej było wywołane szybko rosnącymi gatunkami mikobakterii, a rzadko MAC, który należy do gatunku wolno rosnących [10, 11]. W doniesieniach opublikowanych we wczesnych latach 80. ubiegłego wieku udokumentowano nieco większą częstość zakażeń mikobakteryjnych u biorców przeszczepów szpiku kostnego. W pracy Kurzrocka i wsp. z *MD Anderson Hospital Houston Texas* opisano 3 przypadki płucnych postaci mikobakteriozy w grupie 90 biorców alloprzeszczepów (3,3%) [12]. Tak dużą rozbieżność wyników autorzy z Minneapolis tłumaczyli tym, że 46,8% analizowanej przez nich grupy chorych stanowiły dzieci, a więc populacja — ich zdaniem — bardziej narażona na zakażenie mikobakteriami.

W cytowanym badaniu [10] 7 spośród 11 chorych otrzymało przeszczep od dawcy spokrewnionego, 2 chorych — od dawcy niespokrewnionego, zaś u 2 osób był to autoprzeszczep. W związku z tym, że w przypadku autoprzeszczepów choroba przeszczep przeciw gospodarzowi się nie rozwija, rzadziej konieczna jest immunosupresja po przeszczepieniu i w rezultacie powikłania takich procedur są znacznie rzadsze [13]. Zwraca się uwagę, że choroba płuc wywołana przez prątki niegruźlicze występuje u chorych po przeszczepieniu szpiku rzadziej niż w stanach innych zaburzeń odporności komórkowej, pierwotnych i wtórnych.

W pracy pochodzącej z ośrodka transplantacyjnego *Fred-Hutchinson Cancer Research Center* w Hongkongu raportuje się 5-procentową zachorowalność na mikobakteriozy, w tym na gruźlicę, w grupie chorych po przeszczepieniu szpiku, co może być związane z częstszym występowaniem gruźlicy w populacji tego kraju w porównaniu ze Stanami Zjednoczonymi [14].

W przypadku wszechobecnych mikobakterii problemem może być odróżnienie zakażenia od kolonizacji czy zanieczyszczenia powstałego w laboratorium. Bywa też, że współistniejące infekcje lub patologie nieinfekcyjne (GvHD) maskują zakażenie prątkami niegruźliczymi.

Kryteria diagnostyczne zakażenia prątkami niegruźliczymi zostały ustalone i opublikowane przez ATS w 1997 roku, zaś znowelizowane w 2007 roku. Do rozpoznania zakażenia prątkami niegruźliczymi konieczne jest spełnienie kryteriów klinicznych, radiologicznych i bakteriologicznych. Są one podobne dla pacjentów z upośledzoną odpornością i pacjentów z w pełni sprawnym układem odpornościowym [15]. W przypadku płucnej postaci infekcji występują objawy ze strony układu oddechowego (różnorodnie i niespecyficznie: przewlekły kaszel, obfite wykrztuszanie płwociny, zła tolerancja wysiłku oraz osłabienie, duszność, gorączka, krwioplucie, utrata masy ciała), zaś inna patologia płucna została wykluczona lub jest optymalnie leczona.

W radiogramach klatki piersiowej i badaniu HRCT chorych zakażonych prątkami niegruźliczymi opisywane są cienkościenne jamy, wieloogniskowe rozstrzenie oskrzeli, zlokalizowane najczęściej w środkowych i dolnych polach płuc, nacieki zapalne i pojedyncze guzki, wysięk opłucnowy jest rzadkością. Kryteria bakteriologiczne obejmują przynajmniej 2 pozytywne posiewy płwociny lub 1 dodatni wynik z wydzieliny oskrzelowej w kierunku prątków niegruźliczych. Alternatywą jest wykazanie histopatologicznych cech infekcji mikobakteriami w bioptacie tkanki płucnej (zapalenie ziarniniakowe lub obecność prątków kwasoopornych), łącznie z pozytywnym posiewem materiału z biopsji w kierunku prątków niegruźliczych albo pozytywnym posiewem płwociny lub wydzieliny oskrzelowej [15].

Prezentowany przypadek mikobakteriozy spełnia kryteria kliniczne, radiologiczne oraz bakteriologiczne. Od chorej kilkakrotnie uzyskano dodatnie posiewy płwociny oraz dodatni posiew wydzieliny oskrzelowej w kierunku prątków niegruźliczych.

Ze względu na szerokie rozpowszechnienie mikobakterii w środowisku człowieka zalecenia dotyczące unikania ekspozycji nie są przydatne. Wyjątek stanowi *M. marinum* — aby uniknąć ekspozycji, ATS zaleca używanie rękawic przy wszelkich pracach związanych z kontaktem z rybami.

Nie wykazano, aby testy lekowrażliwości miały znaczenie przy wyborze leków do leczenia mikobakteriozy płuc wywołanej przez MAC [15]. Chorym spełniającym kryteria rozpoznania mikobakteriozy i ze zmianami guzkowymi w płucach, rozstrzeniami oskrzeli i/lub zmianami włóknisto-jamistymi zaleca się następujący zestaw leków: klarytromycyna 1000 mg/dobę, etambutol 15 mg/kg/dobę i ryfampicyna 10 mg/kg/dobę (nie więcej niż 600 mg/dobę). U chorych w stanie ciężkim należy dołączyć czwarty lek — amikacynę lub streptomycynę przez pierwsze 2–3 miesiące leczenia. Tera-

pia powinna być kontynuowana przez 12 miesięcy, licząc od odprątkowania [15]. Jeśli to możliwe, zaleca się redukcję stosowanego leczenia immunosupresyjnego. Konieczne jest optymalne leczenie współistniejących infekcji. Należy pamiętać o częstych interakcjach leków stosowanych przeciw mikobakteriom z inhibitorami kalcyneuryny i sirolimusem. Taką interakcją wykazują między innymi nowe makrolidy, których rola w leczeniu zakażenia MAC jest kluczowa.

Rokowanie jest ściśle uzależnione od rodzaju przeszczepu i — co za tym idzie — od możliwości redukcji leczenia immunosupresyjnego, lokalizacji mikobakteriozy i rozległości zmian, a także od gatunku mikobakterii i możliwości prowadzenia optymalnej farmakoterapii [4]. Spośród 93 przypadków mikobakteriozy u chorych po przeszczepieniu szpiku, zidentyfikowanych na podstawie dostępnej literatury, 58 (62%) uznano za wyleczone [4].

## Podsumowanie

Częstość występowania zakażeń mikobakteryjnych u chorych po przeszczepieniu szpiku kostnego nie jest tak wysoka, jak można by się tego spodziewać, analizując czynniki ryzyka. Kombinacja czynników zależnych od gospodarza i środowiskowych, w tym sytuacji epidemiologicznej w danym kraju, warunkuje częstość zakażenia, zaś rodzaj mikobakterii, lokalizacja zakażenia i ponownie uwarunkowania osobnicze wpływają na rokowanie.

Diagnoza jest trudna do ustalenia ze względu na niespecyficzne objawy kliniczne, możliwość współistnienia innych infekcji (w tym oportunistycznych) lub patologii nieinfekcyjnej związanej z powikłaniami po przeszczepieniu.

Przedstawiony przypadek ilustruje typowy przebieg zakażenia *Mycobacterium avium* u chorej należącej do grupy ryzyka zakażenia prątkami niegruźliczymi.

## Piśmiennictwo

1. Hughes W. Mycobacterial infections in bone marrow transplant recipients. *Biol. Blood Marrow Transplant.* 2000; 6: 359–360.
2. Wallace R.J. Jr, Zhang Y., Brown B.A. i wsp. Polyclonal *Mycobacterium avium complex* infection in patients with nodular bronchiectasis. *Am. J. Respir. Crit. Care Med.* 1998; 158: 1235–1244.
3. Kubo K., Yamazaki Y., Hachiya T. i wsp. *Mycobacterium avium* — intracellulare pulmonary infection in patients without known predisposing lung disease. *Lung* 1998; 176: 381–391.
4. Doucette K., Fishman J.A. Nontuberculous mycobacterial infection in hematopoietic stem cell and solid organ transplant recipients. *Clinical Infectious Diseases* 2004; 38: 1428–1439.
5. Soubani A.O., Miller K.B., Hassoun P.M. Pulmonary complications of bone marrow transplantation. *Chest* 1996; 109: 1066–1077.
6. Afessa B., Litzow M.R., Tefferi A. *Bronchiolitis obliterans* and other late onset non-infectious pulmonary complications in hematopoietic stem cell transplantation. *Bone Marrow Transplantation* 2001; 28: 425–434.

7. Weinstock D.M., Feinstein M.B., Sepkowitz K.A., Jakubowski A. High rates of infection and colonization by nontuberculous mycobacteria after allogeneic hematopoietic stem cell transplantation. *Bone Marrow Transplantation* 2003; 31: 1015–1021.
8. Aljurf M., Gyger M., Alrajhi A. i wsp. *Mycobacterium tuberculosis* infection in allogeneic bone marrow transplantation patients. *Bone Marrow Transplantation* 1999; 24: 551–554.
9. Ip M.S.M., Yuen K.Y., Woo P.C.Y. i wsp. Risk factors for pulmonary tuberculosis in bone marrow transplant recipients. *Am. J. Respir. Crit. Care Med.* 1998; 158: 1173–1177.
10. Roy V., Weisdorf D. Mycobacterial infections following bone marrow transplantation: a 20-year retrospective review. *Bone Marrow Transplant.* 1997; 19: 467–470.
11. Gaviria J.M., Garcia P.J., Garrido S.M., Corey L., Boeckh M. Nontuberculous mycobacterial infections in hematopoietic stem cell transplant recipients: characteristics of respiratory and catheter-related infections. *Biology of Blood and Marrow Transplantation* 2000; 6: 361–369.
12. Kurzrock R., Zander A., Vellekoop L. i wsp. Mycobacterial pulmonary infections after allogeneic bone marrow transplantation. *Am. J. Med.* 1984; 77: 35–40.
13. Sharma S., Nadrous F.H., Peters S.G. i wsp. Pulmonary complications in adult blood and marrow transplant recipients-autopsy findings. *Chest* 2005; 128: 1385–1392.
14. Ip M.S.M., Yuen K.Y., Chiu E.K.W., Chan J.C.K., Lam W.K., Chan T.K. Pulmonary infections in bone marrow transplantation: the Hong Kong experience. *Respiration* 1995; 62: 80–83.
15. An Official ATS/IDSA Statement: Diagnosis, Treatment, and Prevention of Nontuberculous Mycobacterial Diseases. *Am. J. Respir. Crit. Care Med.* 2007; 175: 367–416.