

Krzysztof Gomułka¹, Danuta Kuliczowska¹, Maria Cisto², Zdzisław Woźniak³, Bernard Panaszek¹¹Katedra i Klinika Chorób Wewnętrznych, Geriatrii i Alergologii Akademii Medycznej we Wrocławiu

Kierownik: prof. dr hab. n. med. B. Panaszek

²Klinika Dermatologii, Wenerologii i Alergologii Szpitala Klinicznego nr 1 we Wrocławiu

Kierownik: prof. dr hab. n. med. E. Baran

³Katedra i Zakład Patomorfologii Akademii Medycznej we Wrocławiu

Kierownik: prof. dr hab. n. med. J. Rabczyński

Zespół nadwrażliwości indukowanej lekami — przegląd piśmiennictwa i opis przypadku

Drug-induced hypersensitivity syndrome
— a literature review and the case report

Abstract

Drug-induced hypersensitivity syndrome (DIHS) is characterized by fever, rash and internal organ involvement, mostly in form of hepatitis, myocarditis, nephritis or pneumonitis, which may occur 1–8 weeks after medicine exposure. Fever is an early feature, usually preceding a widespread erythematous skin eruption, but the severity of the skin-related changes does not correlate with the extent of internal organ involvement. It is considered that anticonvulsants (particularly carbamazepine), antibiotics, allopurinol are the most frequent causative agents of DIHS. The underlying mechanisms causing DIHS are poorly understood — defective detoxification of the reactive drug's metabolites or genetic predisposition have been implicated. Diagnosis of DIHS is based on clinical presentation connected with drug intake, supported by a finding of eosinophilia, increased concentration of inflammation markers and abnormal biochemical parameters, mainly liver function tests. Treatment consists of immediate withdrawal of all suspected medicines, followed by supportive systemic corticosteroids. We describe a case of a 72-years-old female who developed symptoms of drug-induced hypersensitivity syndrome after approximately 4 weeks of taking anticonvulsant (Amizepin) due to sensual axonal polyneuropathy. Withdrawal of drug and treatment with systemic corticosteroids caused clinical improvement rapidly.

Key words: drug-induced hypersensitivity syndrome, carbamazepine, hepatitis

Pneumonol. Alergol. Pol. 2011; 79, 1: 52–56

Streszczenie

Zespół nadwrażliwości indukowanej lekami (DIHS) charakteryzuje się występowaniem: gorączki, wysypki i zajęciem narządów wewnętrznych, najczęściej wątroby, mięśnia sercowego, nerek lub płuc, które mogą się pojawić w okresie 1–8 tygodni po ekspozycji na lek. Wzrost ciepłoty ciała jest zazwyczaj pierwszym pojawiającym się objawem, do którego dołączają rumieniowe wykwity skórne, jednak nasilenie zmian związanych z powłokami skórnymi nie jest związane ze stopniem zajęcia narządów wewnętrznych. Uważa się, że leki przeciwdrgawkowe (szczególnie karbamazepina), antybiotyki, allopurinol są jednymi z najczęstszych przyczyn DIHS. Patomechanizm tego zespołu jest słabo poznany — pod uwagę bierze się między innymi wadliwy proces detoksykacji reaktywnych metabolitów leków czy predyspozycje genetyczne pacjenta. W rozpoznaniu zespołu nadwrażliwości indukowanej lekami, poza charakterystycznymi objawami zapoczątkowanymi zastosowaniem leku, pomocne może być stwierdzenie eozynofilii, podwyższonych wskaźników stanu zapalnego oraz nieprawidłowości w wynikach badań czynności narządów wewnętrznych, głównie wątroby. Leczenie DIHS polega na natychmiastowym wycofaniu wszystkich podejrzanych leków oraz włączeniu kortykosteroidów. W pracy przedstawiono opis przypadku 72-letniej pacjentki, u której po około 4 tygodniach leczenia preparatem przeciwpadaczkowym (Amizepin)

Adres do korespondencji: lek. Krzysztof Gomułka, Katedra i Klinika Chorób Wewnętrznych, Geriatrii i Alergologii, ul. Traugutta 57/59, 50–417 Wrocław, tel.: (71) 733 24 00, e-mail: kgomułka@wp.pl

Praca wpłynęła do Redakcji: 08.07.2010 r.

Copyright © 2011 Via Medica

ISSN 0867–7077

z powodu polineuropatii aksonalno-czuciowej doszło do wystąpienia objawów zespołu nadwrażliwości indukowanej lekiem. Odstawienie wymienionego leku i zastosowanie glikokortykosteroidów systemowych spowodowało ustąpienie objawów klinicznych.

Słowa kluczowe: zespół nadwrażliwości indukowanej lekami, karbamazepina, zapalenie wątroby

Pneumonol. Alergol. Pol. 2011; 79, 1: 52–56

Wstęp

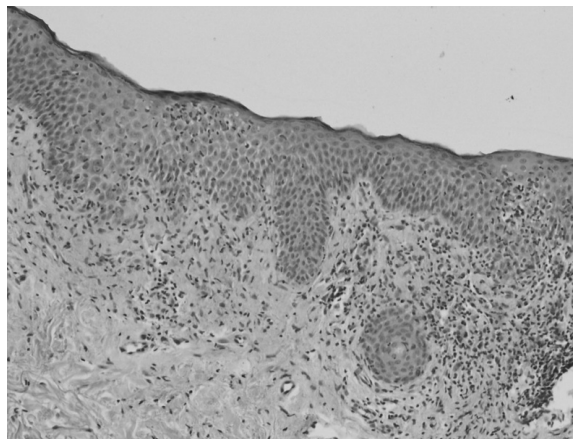
Zespół nadwrażliwości indukowanej lekami (DIHS, *drug-induced hypersensitivity syndrome*) cechuje się występowaniem wysypki na skórze, wzrostem ciepłoty ciała oraz zajęciem narządów wewnętrznych (głównie wątroby i nerek) o udowodnionym związku przyczynowym z zastosowanym lekiem. Bocquet i wsp. [za: 1–3], rozszerzając definicję tego zespołu, wprowadzili termin DRESS (*drug rash with eosinophilia and systemic symptoms*) — wysypka wywołana lekami z towarzyszącą eozynofilią oraz objawami ogólnymi. Leki, które są najczęściej odpowiedzialne za wystąpienie zespołu, należą do różnych grup: przeciwpadaczkowe (głównie karbamazepina, fenytoina, fenobarbital, lamotrygina), antybiotyki (minocyklina, β -laktamy, sulfonamidy), przeciwwirusowe (abakawir, newirapina), dapson, sulfasalazyna, allopurinol [3–6]. Callot i wsp. [za: 7] zaobserwowali także występowanie DIHS po zastosowaniu diltiazemu i meksyletyny. Patomechanizm choroby nie jest do końca poznany, jednak arbitralnie przyjmuje się, że wystąpienie objawów polekowych jest związane z dysfunkcją cytochromu P450 oraz obecnymi w krwioobiegu biologicznie reaktywnymi metabolitami leków [5, 7]. Metabolity te mogą wpływać na aktywację makrofagów, eozynofilii i limfocytów T, co wiąże się z uwalnianiem przez te komórki cytokin, przede wszystkim IL-5 [3, 4]. Dane z piśmiennictwa z ostatnich lat wskazują również na możliwość reaktywacji niektórych wirusów w przebiegu DIHS, między innymi herpeswirusów (HHV-6, HHV-7), wirusa Epsteina-Barr (EBV, *Epstein-Barr virus*), wirusa cytomegalii (CMV, *cytomegalovirus*), co jest związane z procesem replikacji wirusowego DNA przez pobudzone komórki immunokompetentne [2–5, 8]. Pierwsze objawy DIHS pojawiają się zazwyczaj około 1–8 tygodni po zapoczątkowaniu terapii wymienionymi lekami [2, 3, 6, 9]. Wzrasta ciepłota ciała, do której dołącza się zlewna, rumieniowa wysypka obejmująca różne okolice ciała, najczęściej twarz, górną część tułowia oraz kończyny, czasem z towarzyszącym obrzękiem twarzy i zmianami na wargach i śluzówce jamy ustnej, oraz zajęcie narządów wewnętrznych — wątroby, nerek, rzadziej płuc

i serca. W piśmiennictwie są opisywane także przypadki DIHS przebiegające z powiększeniem obwodowych węzłów chłonnych oraz z zajęciem gruczołu tarczowego i ośrodkowego układu nerwowego [2, 4, 6, 10]. W diagnostyce różnicowej należy brać pod uwagę między innymi infekcje bakteryjne i wirusowe, choroby limfoproliferacyjne, choroby autoimmunologiczne, chorobę posurowiczą oraz chorobę Stilla osób dorosłych [3]. W wynikach badań laboratoryjnych pacjentów z DIHS uwagę zwracają podwyższone stężenia markerów stanu zapalnego [leukocytoza, białko C-reaktywne (CRP, *C-reactive protein*), OB], eozynofilia we krwi obwodowej, a także zwiększona aktywność aminotransferaz wątrobowych i/lub podwyższone stężenie kreatyniny w surowicy [3, 4, 9]. Badanie histopatologiczne wycinka skórniego pobranego z okolic ciała objętych zmianami jest zazwyczaj niespecyficzne. Najczęściej ujawnia ono nacieki zapalne złożony głównie z limfocytów z obecnością eozynofili lub bez nich, zlokalizowany wokół naczyń krwionośnych w warstwie skóry właściwej [2, 11]. Rozpoznanie DIHS może być przeprowadzone na podstawie kryteriów zaproponowanych w 1996 roku przez Bocqueta i wsp., a zmodyfikowanych w 2005 roku przez Roujeau [za: 2, 3]. Zalicza się do nich: gorączkę, wysypkę o charakterze osutki polekowej, eozynofilię i/lub obecność atypowych limfocytów w morfologii krwi obwodowej. Do wspomnianych zmian dołączają kryteria kliniczne, takie jak: zapalenie wątroby ze wzrostem aktywności transaminaz, dysfunkcja nerek ze wzrostem stężenia kreatyniny, powiększenie obwodowych węzłów chłonnych, śródmiąższowe zapalenie płuc i zapalenie mięśnia sercowego o udowodnionym związku z zastosowanym lekiem. Do rozpoznania DIHS jest wymagane spełnienie przynajmniej trzech z wyżej wymienionych kryteriów [3, 11]. W leczeniu zespołu nadwrażliwości wywołanej lekami, poza odstawieniem leków odpowiedzialnych za wystąpienie objawów, stosuje się umiarkowane dawki glikokortykosteroidów systemowych, zalecanych zwłaszcza w przypadkach znacznego zajęcia narządów wewnętrznych [3, 11]. Przy braku poprawy po podaniu leków steroidowych należy rozważyć wymianę osocza (plazmafereza) lub podanie immunoglobuliny IgG (IVIG, *intra-*

venous immunoglobulin). Dyskutuje się również nad skutecznością N-acetylocysteiny, która będąc prekursorem glutationu zaangażowanego w proces detoksykacji, może przyspieszać eliminację z ustroju leków, głównie przeciwdrgawkowych [2, 7].

Opis przypadku

Pacjentkę (72 lata), bez obciążeń internistycznych, przyjęto 4 stycznia 2010 roku do Kliniki Chorób Wewnętrznych, Geriatrii i Alergologii Akademii Medycznej we Wrocławiu (nr historii choroby 00456/10) z powodu wystąpienia ostrej osutki plamisto-grudkowej na całym ciele, czemu towarzyszyły wzrost ciepłoty ciała do 38°C oraz ogólne złe samopoczucie. Jak wynika z wywiadu, w grudniu 2009 roku (4 tygodnie po podaniu szczepionki Vaxigrip® — inaktywowana poliwalentna szczepionka przeciw grypie) wystąpiły u chorej objawy w postaci drętwienia w zakresie stóp, podudzi, rąk i przedramion, będące przyczyną hospitalizacji w Klinicznym Oddziale Neurologicznym Wojskowego Szpitala Klinicznego we Wrocławiu w dniach 11–18 grudnia 2009 roku. Na podstawie przeprowadzonej wówczas diagnostyki rozpoznano polineuropatię aksonalno-czuciową i w leczeniu zastosowano Amizepin (karbamazepina) w dawce 3 razy dziennie po 200 mg *p.o.*, który pacjentka przyjmowała stale do czasu hospitalizacji w klinice. W trakcie przyjęcia na oddział stan ogólny pacjentki był średni. W wykonanych badaniach morfologii krwi obwodowej stwierdzono prawidłową liczbę leukocytów i płytek krwi bez eozynofili (L 4,54 tys./ μ l; PLT 213 tys./ μ l; Eos 0,21 tys./ μ l); parametry układu krzepnięcia także pozostawały w granicach normy (TT 19,1 s.; INR 1,05). Stwierdzono wzrost stężenia CRP (55,03 mg/l) oraz OB (54 po 1 godz.). W badaniach biochemicznych obserwowano cechy uszkodzenia komórki wątrobowej z narastającą aktywnością enzymów AspAT (233 j./l), AlAT (512 j./l), GGTP (969 j./l), AP (306 j./l), bez cech powiększenia narządu, zmian w jego echostrukturze oraz bez obecności złogów w pęcherzyku żółciowym w wykonanym badaniu ultrasonograficznym jamy brzusznej. Parametry funkcji nerek (mocznik — 34 mg/dl; kreatynina — 0,89 mg/dl; EGFR — 66 ml/min) pozostawały prawidłowe; w analizie moczu pojawiła się erytrocyturia. W ocenie składowych dopełniacza wykazano obniżenie frakcji C3 (0,72 g/l) i C4 (0,08 g/l). Stężenie przeciwciał całkowitych w klasie IgE było podwyższone (94,3 μ m/ml). Badania w kierunku układowych schorzeń tkanki łącznej oraz chorób autoimmunologicznych (ANA, p-ANCA, c-ANCA, przeciwciała przeciwkardiolipinowe) były nega-



Rycina 1. Badanie histopatologiczne biopsji skóry (nr 34982/2010) — opis w tekście

Figure 1. Histopathological examination of skin biopsy (No. 34982/2010) — a description in the text

tywne, czynnik reumatoidalny był niewykrywalny. Funkcja hormonalna gruczołu tarczowego pozostawała prawidłowa, nie zanotowano wzrostu stężenia przeciwciał anty-TG i anty-TPO. Diagnostyka w kierunku wirusowego zapalenia wątroby typu B i C wypadła negatywnie. Badania markerów chorób nowotworowych dały wynik ujemny. Na podstawie biopsji skóry wykonanej ze zmian zlokalizowanych na skórze dekoltu wykonano badanie histopatologiczne (nr 34982/2010), w którym stwierdzono obraz przewlekłego nacieku zapalnego w warstwie skóry właściwej wokół naczyń oraz wokół przydatków, składający się głównie z małych limfocytów, komórek plazmatycznych, granulocytów obojętnochłonnych, nielicznych melanofagów oraz pojedynczych eozynofili (ryc. 1). Po włączeniu kortykosteroidoterapii systemowej (metylprednizolon *i.v.*, następnie *p.o.*) oraz leczenia przeciwhistaminowego (klemastyna *i.v.*, cetyryzyna *p.o.*, feksofenadyna *p.o.*) gorączka ustąpiła, obserwowano powolne wycofywanie się zmian skórnych, normalizację wartości parametrów stanu zapalnego, spadek aktywności enzymów wątrobowych, wycofanie się erytrocyturii w kontrolnym badaniu ogólnym moczu oraz poprawę stanu klinicznego chorej, co pozwoliło na wypisanie pacjentki do domu z zaleceniem dalszej opieki ambulatoryjnej.

Omówienie

Według definicji Światowej Organizacji Zdrowia (WHO, *World Health Organization*) niepożądane działanie leku to każde jego szkodliwe i niezamierzone oddziaływanie, które występuje pod-

czas stosowania dawek zalecanych w celach profilaktycznych, diagnostycznych czy też leczniczych, niezależnie od drogi podania. Niepożądane reakcje polekowe (ADRs, *adverse drug reactions*) mogą stanowić poważny problem, a ich najczęstszą postacią stanowią osutki plamisto-grudkowe. Szacuje się, że występowanie ADRs dotyczy około 1,5–7% ogólnej populacji oraz około 10–20% hospitalizowanych pacjentów [12]. Objawy kliniczne reakcji skórnych odpowiadają różnym typom reakcji alergicznych, a powłoki skórne, poprzez obecność w ich obrębie komórek prezentujących antygen, limfocytów, keratynocytów i enzymów metabolizujących leki niskocząsteczkowe, są niejako predysponowane do wystąpienia objawów nadwrażliwości. Wiadomo także, że skóra ma zdolność pozawątrobowego metabolizmu leków, stąd może przetwarzać między innymi karbamazepinę w reaktywną pochodną o dużym powinowactwie do białek, co także może się przyczyniać do wyjaśnienia wywoływania przez ten lek zespołu nadwrażliwości z dominującą manifestacją skórną [13]. Zespół nadwrażliwości indukowanej lekami został opisany po raz pierwszy w 1950 roku przez Chaikena i wsp. [za: 2, 3], a częstość jego występowania szacuje się na 1:1000–1:10 000. Większość chorych szybko powraca do zdrowia, rokowanie jest jednak gorsze dla pacjentów w podeszłym wieku oraz z niedoborami odporności. Nie wykazano związku zapadalności na DIHS z wiekiem chorych, nie obserwuje się też żadnej sezonowości w jego występowaniu. Istnieją również doniesienia o występowaniu DIHS u dzieci, gdzie problemem jest postawienie odpowiedniego rozpoznania, gdyż na podstawie objawów klinicznych (zwyżka ciepłoty ciała, osutka plamisto-grudkowa, możliwa hepatomegalia) pierwotnie rozpoznaje się infekcję wirusową, głównie mononukleozę zakaźną [2, 3, 14]. Należy uznać, że opisany przez autorów niniejszego artykułu przypadek kliniczny spełnia kryteria rozpoznawcze zespołu nadwrażliwości indukowanej lekami, które określono w przeglądzie dostępnego piśmiennictwa medycznego. U pacjentki wystąpiły typowe dla tego zespołu objawy — wzrost ciepłoty ciała, osutka plamisto-grudkowa, uszkodzenie komórki wątrobowej, wzrost stężenia markerów stanu zapalnego. Również czas wystąpienia objawów (ok. 4 tygodnie) po zapoczątkowaniu stosowania karbamazepiny jest swoisty i zdaje się potwierdzać istnienie związku przyczynowo-skutkowego z zastosowaniem tego leku, który jest jednym z najczęściej odpowiedzialnych za wystąpienie DIHS. Należy zwrócić uwagę, że bezpośrednią przyczyną włączenia do terapii preparatu kar-

bamazepiny była zdiagnozowana u chorej polineuropatia aksonalno-czuciowa, która wystąpiła po około 4–5 tygodniach od podania inaktywowanej szczepionki trójwalentnej przeciw grypie sezonowej (Vaxigrip®). Wspomniane objawy neurologiczne można traktować jako niepożądaną reakcję poszczepienną, a podobne przypadki są także opisywane w dostępnej literaturze [15, 16]. Podkreślenia wymaga fakt istniejących trudności diagnostycznych w różnicowaniu objawów występujących w przebiegu DIHS z manifestacją kliniczną choroby posurowiczej, która może również wystąpić po zastosowaniu między innymi szczepionek [17, 18]. W omawianym przypadku rozstrzygające było kryterium czasu wystąpienia objawów, a także wynik badania histopatologicznego z wycinka skórniego, co pozwoliło na postawienie rozpoznania zespołu nadwrażliwości indukowanej lekami. Analizując dalej przedstawiony przypadek, należy nadmienić, że pacjentka nie stosowała w tym okresie (grudzień 2009 r. — styczeń 2010 r.) innych leków. Ze względu na wystąpienie gorączki bezpośrednio przed hospitalizacją chora przyjęła jedynie paracetamol w dawce 500 mg *p.o.*, który nie jest opisywany w dostępnej literaturze jako lek wywołujący DIHS, ale mógł być dodatkowym czynnikiem wyzwalającym. U opisywanej pacjentki na podstawie przeprowadzonych w klinice badań wykluczono w toku diagnostyki różnicowej inne choroby przebiegające z manifestacją skórną, między innymi skazy krwotoczne, układowe schorzenia tkanki łącznej, reumatoidalne zapalenie stawów, wirusowe zapalenie wątroby typu B i C, zapalenie autoimmunologiczne tarczycy, choroby nowotworowe, w których występujące zmiany na skórze mogą być ich rewelatorem. Również wynik biopsji wycinka skórniego był zgodny z danymi z piśmiennictwa, przedstawiającymi opisy innych pacjentów, u których rozpoznano DIHS, i stanowił dodatkowy element potwierdzający to rozpoznanie. Należy podkreślić, że usunięcie czynnika sprawczego, jakim był Amizepin, oraz wdrożenie standardowego, zalecanego leczenia (glikokortykosteroidy systemowe w dawkach stopniowo redukowanych, a także wspomagająco leki blokujące receptor histaminowy) przyniosło poprawę stanu klinicznego pacjentki i remisję zarówno wykwitów skórnych, jak i ustąpienie objawów ogólnoustrojowych.

Piśmiennictwo

1. Tas S., Simonart T. Management of drug rash with eosinophilia and systemic symptoms (DRESS syndrome): an update. *Dermatology* 2003; 206: 353–356.
2. Jenerowicz D., Czarnecka-Operacz M., Silny W. Zespół nadwrażliwości indukowanej lekami — aktualny stan wiedzy,

- ze zwróceniem uwagi na rolę wirusów opryszczki w etiopatogenezie zespołu. *Post. Dermatol. Alergol.* 2008; 25: 169–174.
3. M'rad M.B., Leclerc-Mercier S., Blanche P. i wsp. Drug-induced hypersensitivity syndrome-clinical and biologic disease patterns in 24 patients. *Medicine* 2009; 88: 131–140.
 4. Pichler W.J. Delayed drug hypersensitivity reactions. *Ann. Intern. Med.* 2003; 139: 683–693.
 5. Saida S., Yoshida A., Tanaka R. i wsp. A case of drug-induced hypersensitivity syndrome-like symptoms following HHV-6 encephalopathy. *Allergol. Int.* 2010; 59: 83–86.
 6. Suran F.L., Henderson C.J., O'Connor K.S. Drug-induced hypersensitivity syndrome with superficial granulomatous dermatitis — a novel finding. *Am. J. Dermatopathol.* 2009; 31: 611–613.
 7. Higuchi M., Agatsuma T., Iizima M. i wsp. A case of drug-induced hypersensitivity syndrome with multiple organ involvement treated with plasma exchange. *Ther. Apher. Dial.* 2005; 9: 412–416.
 8. Shiohara T., Kano Y. A complex interaction between drug allergy and viral infection. *Clin. Rev. Allerg. Immunol.* 2007; 33: 124–133.
 9. Zimmerman H.J., Ishak K.G. General aspects of drug-induced liver disease. *Gastroenterol. Clin. North. Am.* 1995; 24: 739–757.
 10. Jonville-Bera A.P., Crickx B., Aaron L. i wsp. Strontium ranelate-induced DRESS syndrome: first two case reports. *Allergy* 2009; 64: 657–665.
 11. Mockenhaupt M. Severe drug-induced skin reactions: clinical pattern, diagnostics and therapy. *J. Dtsch. Dermatol. Ges.* 2009; 7: 142–162.
 12. Kacalak-Rzepka A., Klimowicz A., Bielecka-Grzela S. i wsp. Retrospektywna analiza niepożądanych skórnych reakcji polekowych u pacjentów hospitalizowanych w Klinice Chorób Skórnych i Wenerycznych Pomorskiej Akademii Medycznej w latach 1996–2006. *Ann. Acad. Med. Stein.* 2008; 54: 52–58.
 13. Merk H.F. Aspekty kliniczne alergii na leki. *Alergia* 2002; 1: 1–10.
 14. Segal A.R., Doherty K.M., Leggott J. i wsp. Cutaneous reactions to drugs in children. *Pediatrics* 2007; 120: 1082–1096.
 15. Souayah N., Nasar A., Suri M.F. i wsp. Guillain-Barré syndrome after vaccination in United States: data from the Centers for Disease Control and Prevention/Food and Drug Administration Vaccine Adverse Event Reporting System (1990–2005). *J. Clin. Neuromuscul. Dis.* 2009; 11: 1–6.
 16. Delore V., Salamand C., Marsh G. i wsp. Long-term clinical trial safety experience with the inactivated split influenza vaccine, Vaxigrip. *Vaccine* 2006; 24: 1586–1592.
 17. Panaszek B. Zespół choroby posurowiczej i alergia na leki. *Med. Dypl.* 2006; 8 (supl.): 48–50.
 18. Apisarnthanarak A., Uyeki T.M., Miller E.R. i wsp. Serum sickness-like reaction associated with inactivated influenza vaccination among Thai health care personnel: risk factors and outcomes. *Clin. Infect. Dis.* 2009; 49: 18–22.