

# Zakrzepica zatok żylnych – diagnostyka, leczenie farmakologiczne i alternatywne leczenie endowaskularne z zastosowaniem systemów do trombektomii

## Cerebral venous thrombosis – diagnosis, pharmacological and alternative, endovascular treatment with the use of thrombectomy systems

Paweł Latacz<sup>1</sup>, Marian Simka<sup>2</sup>

<sup>1</sup>Klinika Neurologii, *Collegium Medicum*,  
Uniwersytet Jagielloński w Krakowie

<sup>2</sup>Katedra Anatomii, Uniwersytet Opolski

### STRESZCZENIE

**Cel:** Celem artykułu jest omówienie patofizjologii, obrazu klinicznego, neuroobrazowania zakrzepicy żył mózgowych oraz nowoczesnych metod leczenia, z uwzględnieniem leczenia endowaskularnego.

**Metody:** Na podstawie dostępnego piśmiennictwa przeanalizowano wyniki leczenia farmakologicznego oraz alternatywnego postępowania endowaskularnego, obecnie wciąż zarezerwowanego dla chorych bez odpowiedzi lub z nieadekwatną odpowiedzią na leczenie farmakologiczne przeciwkrzepliwe.

**Wyniki:** Objawy kliniczne zakrzepicy zatok żylnych są często niespecyficzne i wymagają dokładnej diagnostyki neurologicznej i obrazowej. Jest to o tyle istotne, że zakrzepica zatok żylnych występuje rzadko, dotyczy głównie młodych osób (średnia wieku 35 lat), ale jest obciążona dużym odsetkiem poważnych powikłań (stanowi do 1% udarów, głównie o etiologii krwotocznej), a w około 13% może prowadzić do zgonu pacjentów. Przedstawiono metody obrazowania, leczenie farmakologiczne oraz alternatywne leczenie z zastosowaniem leczenia trombolitycznego, a także technik endowaskularnych. Dodatkowo zaprezentowano pierwszy w Polsce przypadek leczenia pacjentki z zakrzepicą zatok żylnych, u której po zastosowaniu systemów trombektomii, jako leczenia ratunkowego, uzyskano dobry efekt kliniczny.

**Wnioski:** Zakrzepica zatok żylnych jest schorzeniem stosunkowo rzadkim i często źle rozpoznanym. Znajomość obrazu klinicznego, sposobów leczenia, w tym postępowania endowaskularnego, może poprawić rokowanie i zmniejszyć odsetek powikłań.

**Słowa kluczowe:** zakrzepica zatok żylnych, przeskórna aspiracyjna trombektomia, system AngioJet

Kardiol. Inwazyjna 2018, 13 (6), 27–33

### ABSTRACT

**Objective:** The aim of the article is to discuss the pathophysiology, clinical picture and neuroimaging of cerebral vein thrombosis and present modern methods of treatment, including endovascular treatment.

**Methods:** Based on the available literature, the results of pharmacological treatment were analyzed, as well as the results of alternative endovascular treatment, currently still reserved for patients with inadequate or without any response to pharmacological treatment — anticoagulant therapy.

**Results:** Clinical symptoms of venous sinus thrombosis are often non-specific and require careful neurological and imaging diagnostics. This is important because venous thrombosis is rare, affects mainly young people (mean age 35), but it is associated with a serious percentage of serious complications (up to 1% of strokes, mainly of hemorrhagic etiology), and about 13% may lead to death. Imaging methods, pharmacological treatment and alternative treatment with thrombolytic therapy and endovascular techniques are presented. In addition, the first in Poland case of the treatment of a patient with venous thrombosis with thrombectomy systems is presented as a rescue treatment, resulting in a good clinical effect.

**Conclusions:** Cerebral venous thrombosis is a relatively rare and often misdiagnosed disease. Knowledge of the clinical picture,

methods of treatment, including endovascular treatment, may improve the prognosis and reduce the rate of complications.

**Key words:** cerebral venous thrombosis, percutaneous aspiration thrombectomy, AngioJet system

Kardiol. Inwazyjna 2018, 13 (6), 27–33

## Wprowadzenie

Zakrzepica zatok mózgowych (ZZM) jest rzadkim schorzeniem, ale charakteryzuje się z dużym ryzykiem powikłań i wysoką śmiertelnością. Sprawia trudności diagnostyczne, między innymi z powodu bogatej symptomatologii, która jest związana z lokalizacją zmian zakrzepowych, przebiegiem oraz niejednoznacznymi wynikami diagnostyki obrazowej.

## Epidemiologia i etiologia

Zakrzepica zatok mózgowych występuje z częstością 0,7–1,32 na 100 000 mieszkańców/rok dla całej populacji. Największą zapadalność odnotowano wśród kobiet w wieku 31–50 lat i dla tej grupy chorych częstość wynosiła do 2,78/100 000 mieszkańców/rok [1, 2].

Etiologia ZZM jest złożona. W swojej metaanalizie Siddiqui [3] wśród czynników ryzyka wymienił zaburzenie koagulologiczne: hiperhomocysteinemię, małopłytkowość indukowaną heparyną, zespół antyfosfolipidowy, wrzodziejące zapalenia jelit, chorobę Grave'a i zespół nerczycowy, które występowały u 34% chorych, na drugim miejscu znalazły się: stosowanie leków antykoncepcyjnych i hormonalnej terapii zastępczej (28% chorych), następnie nowotwory (15%) i infekcje (15%) oraz ciąża i okres połogu (14%). Co interesujące, trombofilię jako przyczynę ZZM stwierdzono w tym zestawieniu tylko u 7% chorych.

## Diagnostyka

Rozpoznanie ZZM bywa trudne. Objawy narastają z różną dynamiką. W badaniu *International Study on Cerebral Vein and Dural Sinus Thrombosis* (ISCVT) u 37% pacjentów stwierdzono ostry początek objawów (tj. w ciągu 48 godzin), u 56% początek był podostry, a objawy narastały w czasie od 48 godzin do 30 dni, u 7% pacjentów ZZM rozwijała się powoli w czasie powyżej 30 dni [1]. Średni czas między początkiem objawów a hospitalizacją wynosił 4 dni, z kolei od początku objawów do rozpoznania upływało średnio 7 dni [1]. W cytowanej metaanalizie, główne objawy to ogniskowe deficyty neurologiczne (59%), zaburzenia świadomości do śpiączki włącznie (47%) i napady drgawkowe (37%) [3].

Podejrzenie ZZM powinny nasuwać bóle głowy oraz objawy wzmożonego ciśnienia śródczaszkowego, zwłaszcza u młodych pacjentów. Ważne jest uwzględnienie czynników ryzyka (ciąża, antykon-

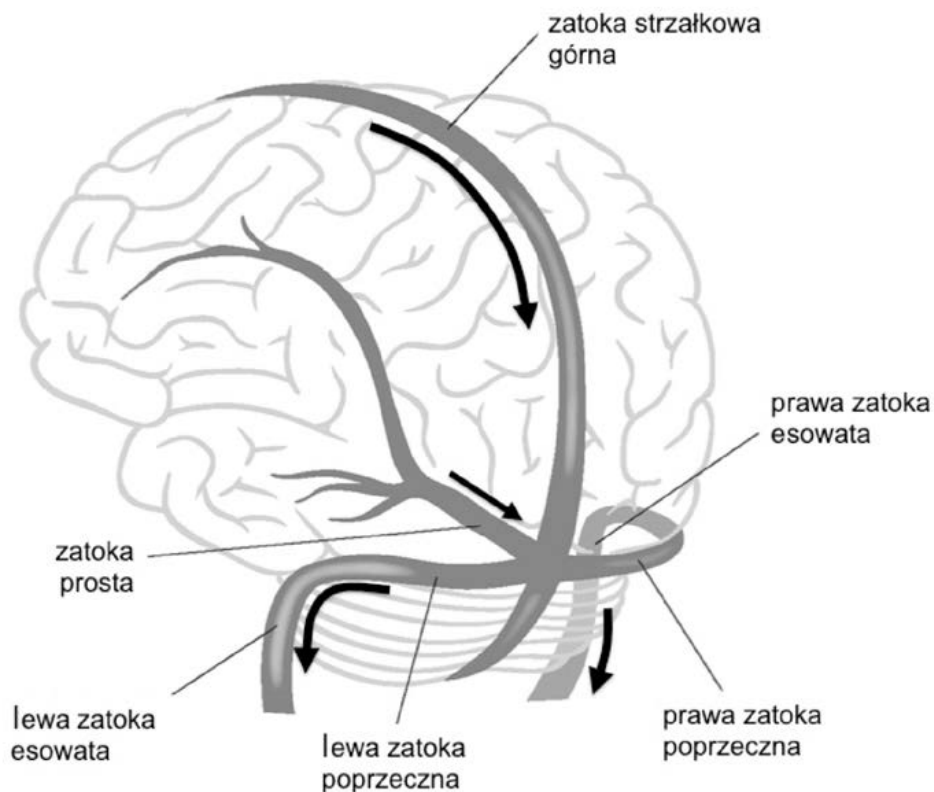
cepcja hormonalna, choroby autoimmunologiczne, infekcje). Najczęściej pacjenci trafiają do szpitala w czasie, gdy dochodzi już do powikłań w postaci udaru (zwykle ogniska krwotoczne wynikające z przekrwienia biernego), ogniskowych uszkodzeń neurologicznych, po napadzie drgawek i/lub z powodu zaburzeń świadomości (ryc. 1, 2) [2–5]. Najczęstsza lokalizacja ZZM to zatoki: strzałkowa górna (62%), poprzeczna (41–45%) i prosta (18%) [1, 2, 6].

## Diagnostyka obrazowa

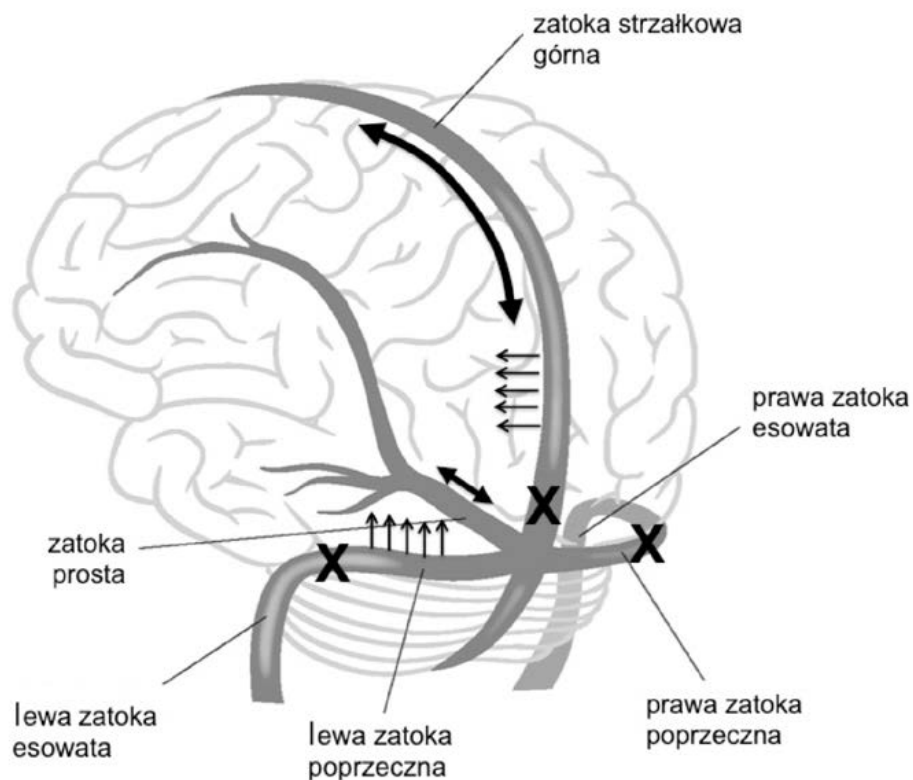
Badania obrazowe są podstawowym narzędziem umożliwiającym wykrycie ZZM i wdrożenie leczenia. Badaniem pierwszego rzutu jest najczęściej tomografia komputerowa (TK), a w przypadku uzyskania wyników ujemnych lub niejednoznacznych magnetyczny rezonans (MR), rozszerzony o wenografię MR. Tomografię komputerową bez podania środka kontrastującego wykonuje się przede wszystkim w celu wykluczenia krwawienia podpajęczynówkowego i udaru krwotocznego [7]. U 25% chorych z ZZM w przeglądowym badaniu TK można zaobserwować niewielki wzrost gęstości zatoki, wywołany wyższą gęstością skrzepliny i, analogicznie, w przypadku wykrzepiania żył korowych występuje „objaw sznurka” niekiedy współistniejący z hiperdensją zatoki. U około 20–30% chorych z ZZM po podaniu środka kontrastującego z ZZM stwierdza się objaw „pustej delty” [7]. Wśród innych obserwowanych odchyłeń wymienia się: uogólnione obrzmienie mózgu (47,5%) lub ogniskowy obrzęk (3,3%), obrzęk istoty białej (11,5%), zawał żylny (13,1%), wewnątrzmożgowe ogniska krwotoczne (32,8%), krwiaka podtwardówkowego (8,2%), wzmocnienie kontrastowe zakrętów kory (17%), wzmocnienie namiotu mózdzku lub opony (19%) [1, 2, 7]. U chorych zakwalifikowanych do leczenia endowaskularnego, na pierwszym etapie wykonuje się angiografię naczyń mózgowych. Badanie wykonuje się po wprowadzeniu cewnika do tętnic szyjnych (najlepiej tętnicy szyjnej wewnętrznej) i podania środka kontrastującego i oceną fazy żyłnej (ocena odpływu w zatokach żylnych). Częściowy lub całkowity brak wypełnienia światła zatoki żyłnej podanym środkiem kontrastującym jest objawem sugerującym obecność zakrzepicy w obrębie badanego naczynia [8, 9].

## Leczenie i wyniki

Podstawową formą terapii ZZM jest leczenie przeciwkrzepliwie, oparte na wynikach dwóch badań z randomizacją [2, 10, 11]. Niestety, istnieje grupa chorych, u których odpowiedź kliniczna na leczenie farmakologiczne w przebiegu ZZM jest niewystarczająca [2, 10]. W tych przypadkach ZZM może szybko postępować, wywołując udary o etiologii niedokrwiennej i krwotocznej, obrzęk mózgu z szybko postępującym efektem masy i zgon. W pracy opu-



**Rycina 1.** Schemat zatok żylnych z zaznaczeniem drogi drenażu w zatokach żylnych (strzałki)



**Rycina 2.** Patofizjologia w przebiegu zakrzepicy zatok żylnych. Znak X wskazuje hipotetyczne miejsca okluzji (należy pamiętać, że zakrzepica może dotyczyć każdego odcinka zatok). Czynnikiem ryzyka niepomyślnego przebiegu jest masywna zakrzepica, obejmująca zatokę strzałkową górną, spływ zatok i obie zatoki poprzeczne, co wywołuje zaburzenia odpływu krwi z zatok żylnych. Przedłużony stan utrudnienia odpływu prowadzi do wzrostu ciśnienia w układzie żylnym i przesiekaniu do tkanki mózgowej (małe strzałki) oraz tworzenia ognisk przekrwienia w tkance mózgowej (udar żylny) i wtórnego ukrwotoczenia, a przy przedłużonej okluzji — do masywnego obrzęku mózgu

blikowanej w 2004 roku, dotyczącej ZZM, u ponad 10% chorych wyniki leczenia farmakologicznego były złe [1], a wskaźniki niekorzystnego rokowania w tej grupie chorych to: szybkie pogorszenie stanu klinicznego pomimo leczenia przeciwzakrzepowego, śpiączka, krwotok śródmózgowy (KSM), zaawansowana zakrzepica, obejmująca liczne zatoki [12]. U tych chorych, alternatywna terapia, obejmująca leczenie trombolityczne (LT) i trombektomię mechaniczną (TM), wykonana w trybie pilnym, jest postępowaniem z wyboru, szczególnie w przypadku rozpoczynającego się udaru lub obrzęku mózgu [2, 10, 11].

Zastosowanie LT okazało się obiecujące, ale jego skuteczność może być ograniczona u pacjentów z rozległą zakrzepicą, obejmującą liczne zatoki i żyły. Najczęściej LT jest stosowane jako kombinacja TM i LT mająca na celu uzyskanie wyższego wskaźnika rekanalizacji, poprzez zwiększenie penetracji leku [3].

Pierwsze zabiegi TM u chorych z ZZM wykonano po rekanalizacji z użyciem cewnika balonowego [13]. W kolejnych latach w ramach leczenia endowaskularnego zastosowano liczne systemy, najczęściej trombektomię reolityczną AngioJet (Boston Scientific, Natick, MA, USA) (40%), angioplastykę balonową (25%), rekanalizację przewodnikami (31%), embolektomię balonem Fogartiego (13%) czy system Penumbra (Penumbra Inc., Alameda, CA, USA) (7%) [3, 14–16].

Zabieg endowaskularny najczęściej przeprowadzono w znieczuleniu ogólnym (98% pacjentów) z dostępem naczyniowym na żyłę udowej wspólnej, rzadziej szyjnej wewnętrznej. U 71% pacjentów, u których zastosowano LT lub kombinacyjne (TM+LT), najczęściej (70%) stosowano urokinazę, pozostali otrzymali tkankowy aktywator plazminogenu. U około 40% pacjentów stosowano ciągły wlew, przy średnim czasie trwania 32 godzin (zakres 4–240 godzin).

Spośród 184 pacjentów, 5% chorych pozostało bez odpowiedzi, 21% miało częściową, a 74% całkowitą rekanalizację. Najpoważniejszym powikłaniem okołozabiegowym było krwawienie śródczaszkowe, które wystąpiło u 18 (10%) pacjentów, w tym jako nowe zdarzenie u 7 chorych, a jako progresja już istniejącego u 11 chorych (w tej grupie u 9 zastosowano trombolizę). Wśród czynników ryzyka związanych z brakiem rekanalizacji wymieniono: objawy nasilonych zaburzeń świadomości oraz krwawienie śródmózgowe (co najpewniej wiązało się z długim okresem trwania ZZM i trudnością z usunięciem materiału zakrzepowego). Uzyskanie całkowitej rekanalizacji wiązało się jednak z dobrym wynikiem klinicznym i mniejszym ryzykiem powikłań okołozabiegowych [3].

Co ważne, porównując odsetek zgonów w grupie leczonej zachowawczo (13%) w badaniu ISCVT [1] ze wskaźnikiem w grupie TM (16%) [3], należy pamiętać,

że grupa leczona endowaskularnie pozostawała bez odpowiedzi na wyjściowe leczenie farmakologiczne i chorzy ci byli w gorszym stanie klinicznym (odsetek śpiączki w grupie ISCVT to 19% pacjentów, w porównaniu z 47% w grupie TM) [1, 3].

## Systemy dedykowane do leczenia ZZM

Systemy TM stosowane w przebiegu ZZM to głównie urządzenia z funkcją ssąco-aspirującą. Jednym z najczęściej stosowanych jest system trombektomii reolitycznej AngioJet. Mimo że odsetek częstości zastosowania sięga 40%, skuteczność rekanalizacji wynosi około 55% [3]. W 2012 roku Li i wsp. [17] opublikowali wyniki leczenia z zastosowaniem między innymi systemu Autolog firmy Medtronic, jako urządzenia ssącego.

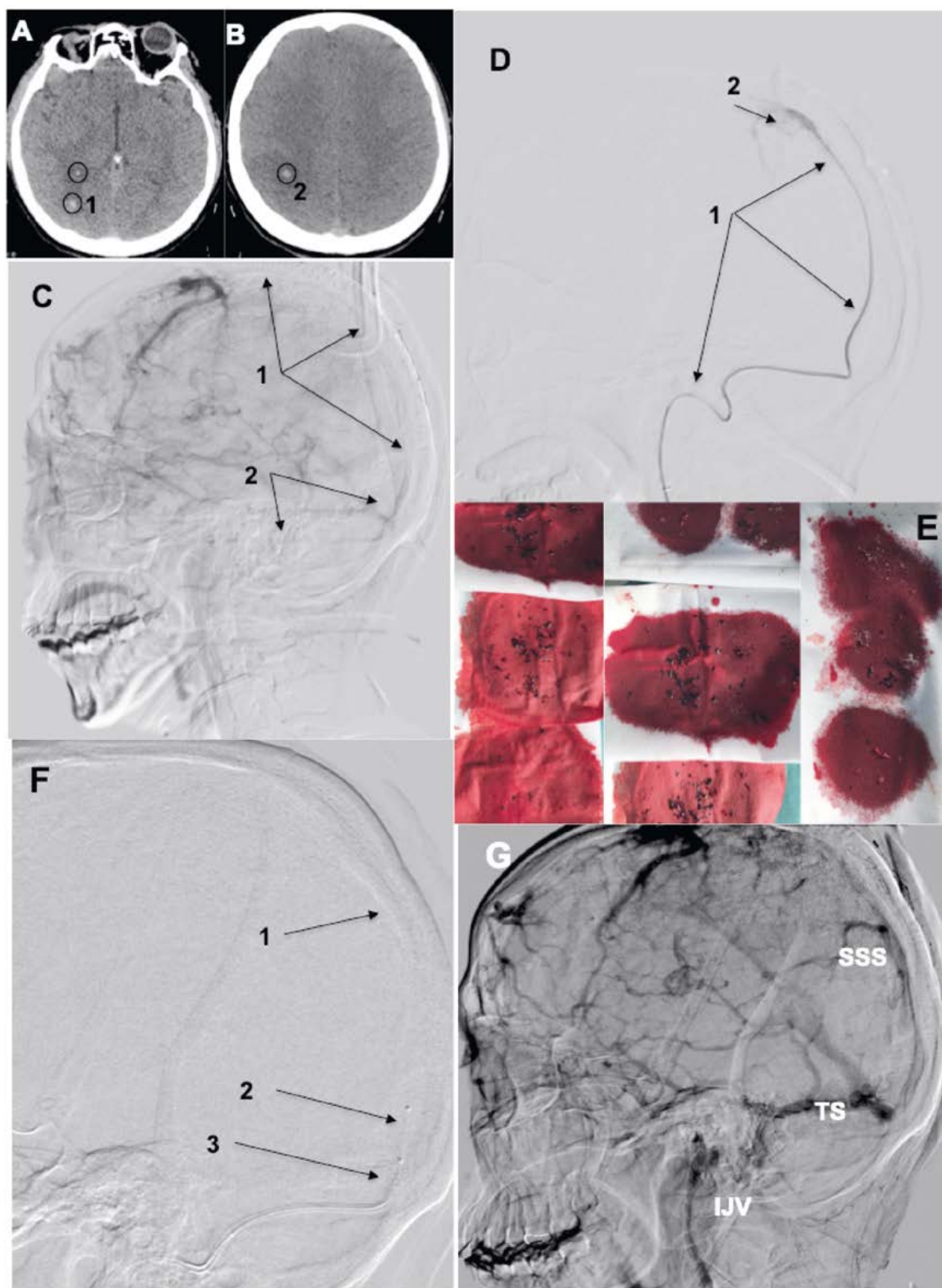
Innym obiecującym urządzeniem jest system Penumbra. Jego głównymi zaletami w porównaniu z AngioJet są mniejsze rozmiary, duża elastyczność cewnika, pozwalająca na wprowadzenie do proksymalnych odcinków zatok. Nowe techniki z zastosowaniem stentów odczepialnych, takich jak Solitaire, dają obiecujące wyniki [15].

Uwzględniając przedstawione wyżej wyniki leczenia i możliwość zastosowania złożonych technik, warto przedstawić przypadek ratunkowego leczenia 21-letniej chorej z zakrzepicą zatoki strzałkowej górnej z zastosowaniem systemu AngioJet i Penumbra.

Pacjentka 21-letnia, w 17. dobie po porodzie siłami natury, z czynnikami ryzyka (leki antykoncepcyjne, nikotynizm) została przyjęta do szpitala z powodu silnego bólu głowy, z postępującymi neurologicznymi zaburzeniami jakościowymi i ilościowymi. Przy przyjęciu była w stanie ciężkim, z ogniskowymi zaburzeniami neurologicznymi (osłabienie kończyn po lewej stronie) i narastającym ograniczeniem świadomości. W badaniu angiotomograficznym stwierdzono zakrzepicę zatoki strzałkowej górnej, spływu zatok i zatoki poprzecznej oraz udar prawej półkuli, częściowo ukrwotoczony, ze współistniejącym obrzękiem mózgu (ryc. 3A, B).

Ze względu na bardzo szybko narastający obrzęk mózgu, cechy krwawienia śródmiażdżowego i przeciwwskazani do leczenia trombolitycznego, chora została zakwalifikowana na terapię endowaskularną z zastosowaniem złożonego systemu do trombektomii. Na pierwszym etapie, po nakłuciu prawej tętnicy udowej wspólnej wprowadzono cewnik diagnostyczny do prawej tętnicy szyjnej wewnętrznej i wykonano arteriografię, z oceną wewnątrzczaszkowej fazy tętniczej i żylniej, uzyskując potwierdzenie masywnej zakrzepicy zatok żylnych (ryc. 3C). Następnie z nakłucia prawej żyły udowej wspólnej wprowadzono koszulkę 7F/90 cm (Cook Medical, Bloomington, IN, USA) i umieszczono ją w początkowym odcinku użyły szyjnej wewnętrznej. Następnie,





**Rycina 3.** **A i B** — ogniska ukrwotoczonych zawałów mózgu, zlokalizowane w prawej półkuli (oznaczenie 1 i 2); **C** — potwierdzenie okluzji zatoki strzałkowej górnej (1) oraz splywu zatok i zatoki poprzecznej (2) w późnej fazie angiografii tętniczej; **D** — wprowadzony cewnik Penumbra (1) do środkowego odcinka zatoki strzałkowej górnej, z widocznym brakiem odpływu kontrastu (2); **E** — efekt trombektomii aspiracyjnej z użyciem cewnika aspiracyjnego Penumbra — widoczna bardzo duża ilość materiału zatorowego; **F** — koaksjalne wprowadzenie 3 elementów: przewodnika (1), systemu AngioJet Distal (2) i cewnika Penumbra (3) do zatoki strzałkowej i splywu zatok; **G** — finalny efekt trombektomii; późna faza żylna angiografii prawej tętnicy szyjnej wewnętrznej z uwidocznieniem odpływu przez zatokę strzałkową górną (SSS, *sinus sagittalis superior*), poprzeczną (TS, *transverse sinus*) i żyłę szyjną wewnętrzną (VJI, *vena jugularis interna*)

z podparciem przewodnika Tracess 0,014" (Boston Scientific) wprowadzono do środkowego odcinka zatoki strzałkowej górnej cewnik reperfuzyjny 5 MAX ACE (ryc. 3D). W pierwszej fazie wykonano

kilukrotnie pasaż cewnikiem MAX ACE, uzyskując bardzo dużą ilość materiału zatorowego (ryc. 3E). Na następnym etapie wykonano kilukrotnie pasaż systemem AngioJet AngioDistal 4F, skutecznie

wprowadzonym metodą teleskopową (koszulka 7F, cewnik ACE i cewnik Angiojet) do połowy długości zatoki strzałkowej górnej (ryc. 3F) i wielokrotne aspiracje w obrębie spływu zatok i zatoce poprzecznej, uzyskując dość sprawną odpływ (ryc. 3G).

Pacjentka po zabiegu, została przeniesiona na oddział intensywnej opieki medycznej. U chorej początkowo zastosowano leczenie przeciwkrzepliwe w dawkach zredukowanych, a od 3. doby w dawkach leczniczych. W trakcie pobytu na oddziale wystąpiły epizody drgawkowe do stanu padaczkowego włącznie, wymagające stosowania leczenia przeciwpadaczkowego. Chora od 8. doby była przytomna, w stanie neurologicznym stabilnym, bez istotnych deficytów. W badaniach laboratoryjnych nie stwierdzono zaburzeń krzepnięcia. Chora została wypisana z zaleceniami stosowania leków przeciwkrzepliwych i przeciwpadaczkowych przez okres 9 miesięcy. W badaniach w kierunku zaburzeń krzepnięcia stwierdzono hiperhomocysteinemię, a w kontrolnym — stabilny stan neurologiczny. Przedłużono dotychczasową terapię.

Przedstawiony przykład wskazuje, że połączenie dwóch systemów, w tak złożonym przypadku, zwiększa szansę na uzyskanie dobrego wyniku. Zastosowanie samego systemu Penumbra pozwoliło na usunięcie materiału w zatoce strzałkowej, ale nie było wystarczająco skuteczne w zakresie spływu zatok i zatoki poprzecznej. Zastosowanie koaksjalnej techniki, zwiększyło szansę na bezpieczne wprowadzenie systemu do początkowego lub środkowego odcinka zatoki dzięki cewnikowi Penumbra, a użycie niskoprofilowego systemu AngioJet Distal 4F zwiększyło bezpieczeństwo procedury.

## Wnioski

Analizując dostępne wyniki, należy podkreślić, że leczenie przeciwzakrzepowe pozostaje podstawową terapią u większości pacjentów z ZZM, ponieważ ryzyko związane z leczeniem endowaskularnym jest wciąż dość duże. Należy jednak pamiętać, że leczenie przeciwzakrzepowe nie jest jedyną opcją terapeutyczną i można ją rozważyć u chorych bez odpowiedzi na zastosowane leczenie lub wyjściowo u chorych w stanie ciężkim w przebiegu ZZM. U tych pacjentów TM jest technicznie wykonalne i wykazano korzyści z dobrymi wskaźnikami rekanalizacji w różnych seriach przypadków i kohortach prospektywnych, z pozytywną odpowiedzią kliniczną [18]. Zastosowanie TM w Polsce ma swoje ograniczenia, przede wszystkim z powodu małej dostępności do systemów wymienionych powyżej. Uwzględniając jednak, że schorzenie dotyczy głównie młodych ludzi (średnia wieku 35 lat), a zabieg, mimo pewnego ryzyka, jest często jedynym skutecznym i względnie bezpiecznym postępowaniem terapeutycznym, należy brać pod uwagę tego typu leczenie. Optymalne

postępowanie wymaga badań prospektywnych i/lub z randomizacją, aby dostarczyć ostateczną odpowiedź na temat skuteczności i bezpieczeństwa TM u pacjentów z zakrzepicą zatok żylnych.

## Piśmiennictwo:

1. Aguiar de Sousa D, Canhão P, Crassard I, et al. IS-CVT-2-PREGNANCY Investigators, ISCVT Investigators, ISCVT Investigators, ISCVT Investigators, International Study on Cerebral Vein and Dural Sinus Thrombosis investigators, Second International Study on Cerebral Vein and Dural Sinus Thrombosis (ISCVT 2) Investigators, ISCVT Investigators, ISCVT Investigators, ISCVT and VENOPORT investigators, ISCVT Investigators, ISCVT Investigators, ISCVT Investigators, ISCVT Investigators. Prognosis of cerebral vein and dural sinus thrombosis: results of the International Study on Cerebral Vein and Dural Sinus Thrombosis (ISCVT). *Stroke*. 2004; 35(3): 664–670, doi: [10.1161/01.STR.0000117571.76197.26](https://doi.org/10.1161/01.STR.0000117571.76197.26), indexed in Pubmed: [14976332](https://pubmed.ncbi.nlm.nih.gov/14976332/).
2. Saposnik G, Barinagarrementeria F, Brown RD, et al. American Heart Association Stroke Council and the Council on Epidemiology and Prevention. Diagnosis and management of cerebral venous thrombosis: a statement for healthcare professionals from the American Heart Association/American Stroke Association. *Stroke*. 2011; 42(4): 1158–1192, doi: [10.1161/STR.0b013e31820a8364](https://doi.org/10.1161/STR.0b013e31820a8364), indexed in Pubmed: [21293023](https://pubmed.ncbi.nlm.nih.gov/21293023/).
3. Siddiqui FM, Dandapat S, Banerjee C, et al. Mechanical thrombectomy in cerebral venous thrombosis: systematic review of 185 cases. *Stroke*. 2015; 46(5): 1263–1268, doi: [10.1161/STROKEAHA.114.007465](https://doi.org/10.1161/STROKEAHA.114.007465), indexed in Pubmed: [25899238](https://pubmed.ncbi.nlm.nih.gov/25899238/).
4. de Bruijn SF, de Haan RJ, Stam J. Clinical features and prognostic factors of cerebral venous sinus thrombosis in a prospective series of 59 patients. For The Cerebral Venous Sinus Thrombosis Study Group. *J Neurol Neurosurg Psychiatry*. 2001; 70(1): 105–108, indexed in Pubmed: [11118257](https://pubmed.ncbi.nlm.nih.gov/11118257/).
5. Martinelli I. Cerebral vein thrombosis. *Thrombosis Research*. 2013; 131: S51–S54, doi: [10.1016/s0049-3848\(13\)70022-7](https://doi.org/10.1016/s0049-3848(13)70022-7).
6. Cohen JE, Duck M, Gomori JM, et al. Isolated cortical vein thrombosis: a rare cause of venous stroke with good prognosis after timely diagnosis and treatment. *Neurol Res*. 2013; 35(2): 127–130, doi: [10.1179/1743132812Y.0000000148](https://doi.org/10.1179/1743132812Y.0000000148), indexed in Pubmed: [23452574](https://pubmed.ncbi.nlm.nih.gov/23452574/).
7. Szurowska E, Szarmach A, Dubaniewicz-Wybięrska M, et al. Zakrzepica zatok żylnych w badaniach obrazowych. *Udar Mózgu*. 2009; 11: 13–22.
8. Wetzel SG, Kirsch E, Stock KW, et al. Cerebral veins: comparative study of CT venography with intraarterial digital subtraction angiography. *AJNR Am J Neuroradiol*. 1999; 20(2): 249–255, indexed in Pubmed: [10094346](https://pubmed.ncbi.nlm.nih.gov/10094346/).
9. Rodallec MH, Krainik A, Feydy A, et al. Cerebral venous thrombosis and multidetector CT angiography: tips and tricks. *Radiographics*. 2006; 26 Suppl 1: S5–18; discussion S42, doi: [10.1148/rg.26si065505](https://doi.org/10.1148/rg.26si065505), indexed in Pubmed: [17050519](https://pubmed.ncbi.nlm.nih.gov/17050519/).
10. Einhäupl KM, Villringer A, Meister W, et al. Heparin treatment in sinus venous thrombosis. *Lancet*. 1991; 338(8767): 597–600, indexed in Pubmed: [1679154](https://pubmed.ncbi.nlm.nih.gov/1679154/).
11. Coutinho J, de Bruijn SF, Deveber G, et al. Anticoagulation for cerebral venous sinus thrombosis. Co-

- chrane Database Syst Rev. 2011(8): CD002005, doi: [10.1002/14651858.CD002005.pub2](https://doi.org/10.1002/14651858.CD002005.pub2), indexed in Pubmed: 21833941.
12. Canhão P, Ferro JM, Lindgren AG, et al. ISCVT Investigators. Causes and predictors of death in cerebral venous thrombosis. *Stroke*. 2005; 36(8): 1720–1725, doi: [10.1161/01.STR.0000173152.84438.1c](https://doi.org/10.1161/01.STR.0000173152.84438.1c), indexed in Pubmed: 16002765.
  13. Gurley MB, King TS, Tsai FY. Sigmoid sinus thrombosis associated with internal jugular venous occlusion: direct thrombolytic treatment. *J Endovasc Surg*. 1996; 3(3): 306–314, doi: [10.1583/1074-6218\(1996\)003<0306:SST-AWI>2.0.CO;2](https://doi.org/10.1583/1074-6218(1996)003<0306:SST-AWI>2.0.CO;2), indexed in Pubmed: 8800235.
  14. Siddiqui FM, Pride GL, Lee JD. Use of the Penumbra system 054 plus low dose thrombolytic infusion for multifocal venous sinus thrombosis. A report of two cases. *Interv Neuroradiol*. 2012; 18(3): 314–319, doi: [10.1177/159101991201800311](https://doi.org/10.1177/159101991201800311), indexed in Pubmed: 22958771.
  15. Froehler MT, Froehler MT. Successful treatment of cerebral venous sinus thrombosis with the Solitaire FR thrombectomy device. *J Neurointerv Surg*. 2013; 5(6): e45, doi: [10.1136/neurintsurg-2012-010517](https://doi.org/10.1136/neurintsurg-2012-010517), indexed in Pubmed: 23136236.
  16. Newman CB, Pakbaz RS, Nguyen AD, et al. Endovascular treatment of extensive cerebral sinus thrombosis. *J Neurosurg*. 2009; 110(3): 442–445, doi: [10.3171/2008.4.17491](https://doi.org/10.3171/2008.4.17491), indexed in Pubmed: 18834264.
  17. Li G, Zeng X, Hussain M, et al. Safety and validity of mechanical thrombectomy and thrombolysis on severe cerebral venous sinus thrombosis. *Neurosurgery*. 2013; 72(5): 730–738, doi: [10.1227/NEU.0b013e318285c1d3](https://doi.org/10.1227/NEU.0b013e318285c1d3), indexed in Pubmed: 23313983.
  18. Dmytriw AA, Song JS, Yu E, et al. Cerebral venous thrombosis: state of the art diagnosis and management. *Neuroradiology*. 2018 [Epub ahead of print], doi: [10.1007/s00234-018-2032-2](https://doi.org/10.1007/s00234-018-2032-2). [Epub ahead of print].

---

**Adres do korespondencji:**

Paweł Latacz  
Klinika Neurologii UJCM  
ul. Botaniczna 3, 31–503 Kraków  
tel.: 12 424 86 00  
e-mail: [pawlat@me.com](mailto:pawlat@me.com)