

Skuteczne usunięcie cewnika Swana-Ganza zapętłonego w prawej komorze serca. Opis przypadku

Successful removal of the Swan-Ganz catheter looping around the papillary muscle. Case report

Piotr Jakubów¹, Grzegorz Juszczak¹,
Miroslaw Dubowski¹,
Adam Sewastianowicz¹, Iwona Dmitruk³,
Konrad Nowak², Paweł Kralisz²,
Sławomir Dobrzycki², Tomasz Hirnle³

¹Klinika Anestezjologii i Intensywnej Terapii
Uniwersytet Medyczny w Białymstoku

²Klinika Kardiologii Inwazyjnej,
Uniwersytet Medyczny w Białymstoku

³Klinika Kardiologii,
Uniwersytet Medyczny w Białymstoku

STRESZCZENIE

Powikłania cewnikowania serca nieodwrotnie towarzyszą monitorowaniu inwazyjnemu stosowanemu podczas anestezji u chorych kardiochirurgicznych. Możliwość eliminacji tych powikłań oraz umiejętność rozwiązania zaistniałych problemów są najistotniejszym warunkiem powodzenia i wartościują współpracę pomiędzy zespołem anestezjologicznym, kardiochirurgicznym, radiologicznym oraz kardiologów inwazyjnych. W niniejszej pracy przedstawiono przypadek skutecznego usunięcia zapętłonego cewnika Swana-Ganza w prawej komorze serca wokół mięśnia brodawkowatego za pomocą manipulacji wewnątrznaczyniowej.

Słowa kluczowe: kardioanestezjologia, cewnik Swana-Ganza, powikłania

Kardiol. Inwazyjna 2019, 14 (1), 26–29

ABSTRACT

Invasive monitoring in anesthesia and cardiac surgery indispensably accompany complications of cardiac catheterization. The possibility of eliminating these complications and the ability to solve the problems are the most important condition for success and value the cooperation between the anesthesiologist, cardiac surgeon, radiological team and invasive cardiologists. In this paper, we present a case of removal of a looped Swan-Ganz catheter in the right ventricle around the papillary muscle using intravascular manipulation.

Key words: cardiac anesthesia, Swan-Ganz catheter, complications

Kardiol. Inwazyjna 2019, 14 (1), 26–29

Wstęp

Cewnikowanie serca i tętnicy płucnej jest nadal stosowane podczas monitorowania w trakcie zabiegów kardiochirurgicznych oraz na oddziałach intensywnej terapii [1, 2]. Powikłania związane z założeniem cewnika Swana-Ganza towarzyszą kaniulacji naczyń, są też związane z umiejscowieniem cewnika w jamach serca [3]. Przewodzenie cewnikowania jam serca, mimo wprowadzanych różnych innych metod oceny rzutu, pozostaje standardem w znieczuleniu do zabiegów kardiochirurgicznych [4]. Unikanie i minimalizacja tychże powikłań istotnie wpływają na stan chorego i ryzyko przeprowadzanego znieczulenia.

Opis przypadku

Kobieta lat 63, z powodu narastających dolegliwości bólowych oraz rozległych zmian miażdżycowych, została zakwalifikowana w trybie pilnym do operacji pomostowania tętnic wieńcowych. Pacjentka była obciążona cukrzycą typu II, hipercholesterolemią, otyłością z towarzyszącą chorobą obturacyjną płuc, przed miesiącem przeżyła zawał serca ściany dolnej. W badaniu echokardiograficznym obserwowano

upośledzoną globalną funkcję skurczową lewej komory z odcinkowymi zaburzeniami kurczliwości, szczególnie akinezą segmentów przypodstawnego i środkowego ściany dolnej, oraz hipokinezą przegrody międzykomorowej i ściany tylnej, segmentów przypodstawnych ściany bocznej oraz segmentu koniuszkowego ściany dolnej. W obrębie aparatu zastawkowego zaobserwowano łagodną niedomykalność mitralną i trójdzielną bez cech nadciśnienia płucnego, wymiary serca były w normie. W koronarografii pień lewej tętnicy wieńcowej dystalnie zwężony 70%, gałąź przednia zstępująca zmieniona miażdżycowo na całej długości, maksymalnie do 90% w odcinku początkowym. Gałąź okalająca była zmieniona miażdżycowo na całej długości, maksymalnie 90% w odcinku środkowym. Gałęzie marginalne były zwężone po około 90% w miejscu odejścia. Prawa tętnica wieńcowa zwężona 99% z przepływem TIMI 3.

Pacjentka po konsultacji wielodyscyplinarnego zespołu kardiologicznego i kardiologicznego została zakwalifikowana do wykonania trzech pomostów aortalno-wieńcowych (1 tętniczego i dwóch żylnych) w krążeniu pozaustrojowym. Ze względu na zwiększone ryzyko okołoperacyjne (Euroscore 7 pkt.) i upośledzoną funkcję lewej komory zdecydowano o założeniu cewnika Swana-Ganza z dojścia standardowego.

W trakcie znieczulenia do zabiegu operacyjnego założono wkłucie do żyły szyjnej wewnętrznej prawej, a następnie, kontrolując wartości ciśnień, wprowadzono cewnik do przedsionka, komory, tętnicy płucnej, uzyskując prawidłowe wartości ciśnień i zaklinowanie cewnika na głębokości wprowadzonego cewnika około 45 cm. Przebieg znieczulenia i zabiegu operacyjnego były typowe. Śródoperacyjnie po bezpośredniej ocenie naczyń serca zdecydowano o rozszerzeniu zakresu operacji i wykonano 5 pomostów aortalno-wieńcowych: pomost tętniczy z lewej tętnicy piersiowej wewnętrznej do tętnicy diagonalnej, pomost żylny sekwencyjny do gałęzi zstępującej i marginalnej oraz pomost żylny do gałęzi okalającej i prawej tętnicy wieńcowej. Odłączenie krążenia pozaustrojowego nie wymagało zastosowania leków inotropowych. Wśród badań rutynowych na oddziale pooperacyjnym wykonano zdjęcie przeglądowe klatki piersiowej (ryc. 1, 2). Opis wykonanego RTG otrzymany z pracowni radiodiagnostyki nie sugerował nieprawidłowego umiejscowienia kaniuli w jamach serca i naczyniach. W okresie pooperacyjnym, wobec zwiększonego drenażu, szczególnie z drenu umieszczonego w śródpierściu zdecydowano o powtórny otwarciu klatki piersiowej i zaopatrzeniu krwawienia. W rutynowej echokardiografii nie zauważono nieprawidłowości w ocenie wielkości jam serca, ich kurczliwości oraz pracy zastawek. W trzeciej dobie po operacji próba wycofania i usunięcia cewnika okazała się nieskuteczna. W badaniu

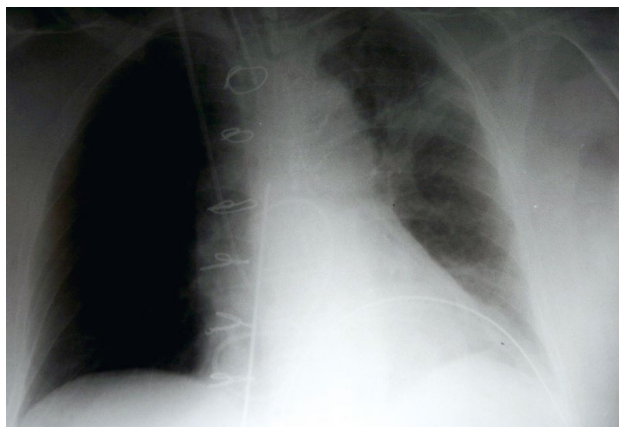
echokardiograficznym zobrazowano nieprawidłowe cieniowanie kaniuli w obrębie przyczepów mięśni brodawkowatych do ściany komory. Podczas podciągania cewnik, opierając się o mięśnie brodawkowate, napinał aparat zastawkowy i zaobserwowano zapętlenie cewnika wokół mięśnia brodawkowatego. Powtórna ocena RTG potwierdziła nieprawidłowe umiejscowienie cewnika. Po konsultacji wielodyscyplinarnej kardi chirurga, kardiologa inwazyjnego i anesteziologa zdecydowano o próbie usunięcia cewnika za pomocą manipulacji pod kontrolą RTG przy użyciu cewników naczyniowych na oddziale kardiologii inwazyjnej. Podczas fluoroskopii uwidoczono cewnik Swana-Ganza wprowadzony przez prawą żyłę szyjną, który po przejściu przez zastawkę trójdzielną uległ zapętleniu w prawej komorze. Koniec cewnika zlokalizowano w pniu płucnym. Pociąganie powodowało przemieszczanie się sylwetki serca bez możliwości usunięcia cewnika. Przez introduktor 6F po przewodniku 0,035" 150 cm, przez prawą żyłę udową wprowadzono do światła prawej komory angioplastyczny cewnik prowadzący Judkins R 4.0/6F Launcher. Następnie przez jego światło wprowadzono system przeznaczony do usuwania ciał obcych — mikropętlę o średnicy 15 mm (Amplatz Goose Neck Microsnare, EV3). System przeprowadzono przez koniec cewnika Swana-Ganza, który sprowadzono do światła prawej komory serca, a następnie stopniowo rozpętlono. Po uwolnieniu układu, bez przeszkód usunięto cewnik Swan-Ganza. Łączny czas trwania zabiegu wyniósł 120 minut (ryc. 3).

Kontrola echokardiograficzna wykonana po zabiegach wykazała prawidłową funkcję zastawki trójdzielnej. Pacjentka po ustabilizowaniu stanu ogólnego została przeniesiona na oddział kardiologii z salą intensywnego nadzoru. Pacjentkę wypisano w 10. dobie pobytu w stanie ogólnym dobrym. Podczas wizyt kontrolnych w poradni kardiologicznej przebieg rekonwalescencji był typowy, stan neurologiczny dobry, ocena funkcji poznawczych za pomocą *Mini-Mental State Examination* bez zmian.

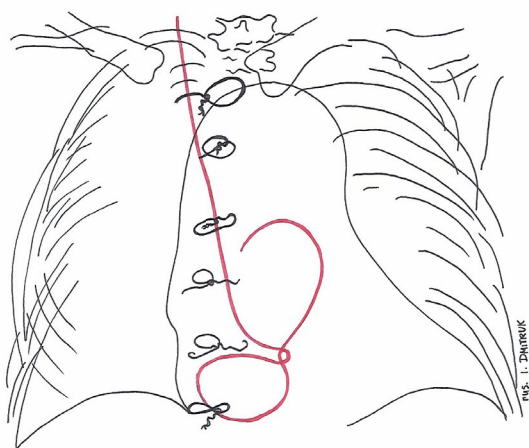
Dyskusja

Od czasu wprowadzenia cewnika Swana-Ganza do kliniki jego stosowanie uznawane jest za standard monitorowania hemodynamicznego w trudnych zabiegach kardiologicznych [1, 5]. Jednak wielu autorów prac wykazuje różnorodność powikłań i obciążeń tej techniki. W pracy przeglądowej badań z randomizacją indeksowanych do 2018 roku w bazach MEDLINE, CENTRAL, CINAHL oraz EMBASE i opublikowanych w przeglądowym badaniu Cochrane, nie udowodniono ewidentnej przewagi monitorowania inwazyjnego, ale również nie wykazano szkodliwości tegoż monitorowania podczas stosowania na oddziałach intensywnej terapii kardiologicznej [3, 6, 7]. Rozpowszechnienie

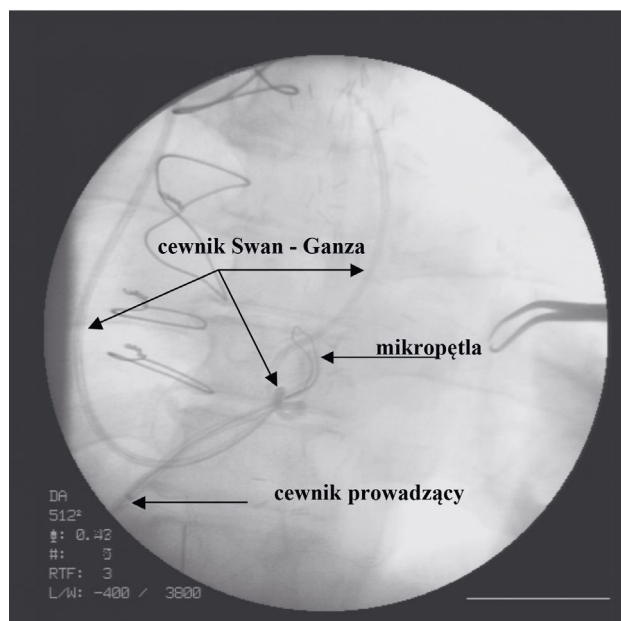
Rycina 1. Zdjęcie przeglądowe RTG wykonane przyłożkowo na oddziale pooperacyjnym w pozycji leżącej. Widoczne: rurka intubacyjna, sonda dożołądkowa, drenaż chirurgiczny umieszczony w lewej płucnej i śródpiersiu oraz cewnik Swana-Ganza umieszczony w prawej żyłce szyjnej, żyłce głównej górnej, zapętłony w prawej komorze i umiejscowiony w tętnicy płucnej



Rycina 2. Schematyczny uproszczony przebieg zapętłonego cewnika Swana-Ganza wykonany na podstawie RTG przyłożkowego (dzięki uprzejmości Iwony Dmitruk)



Rycina 3. Obraz fluoroskopowy z zabiegu usunięcia zapętłonego cewnika Swana Ganza w prawej komorze serca. Widoczne na zdjęciu cewnik Swana-Ganza zapętłony w prawej komorze serca oraz cewnik angioplastyczny z mikropętłą



zabiegów bez użycia krążenia pozaustrojowego typu OPCAB (*off pump coronary artery bypass*) oraz MIDCAB (*minimal invasive direct coronary artery bypass*) ewidentnie i radykalnie zmniejszyło liczbę stosowanych cewników Swana-Ganza [7, 8].

Pomimo powszechnej wiedzy o ryzyku pomiaru ciśnień za pomocą cewnika Swana-Ganza oraz nielicznych danych o braku zwiększenia przeżywalności chorych po jego zastosowaniu wielu kardioanestezjologów nadal wybiera taką formę monitorowania [9, 10]. Wiąże się to z wiarygodną i względnie prostą możliwością oceny stanu hemodynamicznego [10]. W dostępnej literaturze spotyka się wiele opisów powikłań, które są związane albo z kaniulacją naczynia, albo wprowadzaniem cewnika (tab. 1, 2).

Tabela 1. Powikłania związane z zabiegiem kaniulacji żył centralnych i cewnikowaniem serca [2, 3, 6, 11, 12]

Powikłania kaniulacji żył centralnych
Odma opłucnowa i podskórna
Zator powietrzny
Zakrzep
Nakłucie tętnicy
Tętniak tętnicy
Uszkodzenie splotu barkowego
Zaburzenia rytmu serca
Uszkodzenie ściany naczynia lub serca
Zawał płuca
Zapętlenie cewnika w dużych naczyniach
Zapętlenie wokół aparatu zastawkowego w komorze serca

Tabela 2. Częstość zakażeń cewników wprowadzanych do naczyń [7]

Odsetek zakażeń	Typ kaniulacji
20	Kaniule do hemodializy i hemoperfuzji
13	Cewniki wielokanałowe
11	Cewniki jedkanałowe
10	Cewniki do żywienia pozajelitowego
4,2	Kaniule dotętnicze
4,1	Kaniule do żył obwodowych
3,6	Cewniki Swana-Ganza
Ogólna śmiertelność wynikająca z tych zakażeń sięga 1% przypadków	

Nieprawidłowe umiejscowienie cewników jest dość częste i zwykle mało obciążające chorego, jednak zapętlenie cewnika stanowi potencjalne niebezpieczeństwo [11, 12]. Rozpoznanie jest najczęściej opierane na diagnostyce RTG, nieprawidłowych wartościach rejestrowanych ciśnień oraz na badaniu echokardiograficznym, a rozstrzyga doświadczenie lekarza. Czasami pomimo rozbudowanej diagnostyki może pozostać niezauważone [9, 10].

W piśmiennictwie opisano różne sposoby postępowania z zapętlnym cewnikiem Swana-Gaza. Forsowanie oporów podczas usuwania cewnika Swana-Ganza drogą klasyczną jest niebezpieczne i wiąże się z ryzykiem uszkodzenia struktur serca, głównie aparatu podzastawkowego zastawki trójdzielnej oraz wyższym ryzykiem krwotocznym. Z kolei reoperacja wymaga otwarcia prawego serca i zdecydowanie zwiększa całkowite ryzyko dla chorego. Przedstawiony przypadek wydaje się interesujący z perspektywy dobrej współpracy pomiędzy zespołami różnych specjalności. Interdyscyplinarna i właściwie skoordynowana współpraca pozwoliła na zastosowanie optymalnego i efektywnego postępowania. Opisywany przypadek wskazuje, że, oceniając zdjęcie pooperacyjne, należy zwrócić baczniejszą uwagę na położenie cewników. Dotyczy to zarówno radiologów, anestezjologów, jak i kardiochirurgów. Znajomość technik kardiologii inwazyjnej i dobra współpraca pozwoliły skutecznie i bezpiecznie poradzić sobie z tą trudną klinicznie sytuacją.

Piśmiennictwo:

- Swan HJ, Ganz W, Forrester J, et al. Catheterization of the heart in man with use of a flow-directed balloon-tipped catheter. *N Engl J Med.* 1970; 283(9): 447–451, doi: [10.1056/NEJM197008272830902](https://doi.org/10.1056/NEJM197008272830902), indexed in Pubmed: 5434111.
- Sandham JD, Hull RD, Brant RF, et al. Canadian Critical Care Clinical Trials Group. A randomized, controlled trial of the use of pulmonary-artery catheters in high-risk surgical patients. *N Engl J Med.* 2003; 348(1): 5–14, doi: [10.1056/NEJMoA021108](https://doi.org/10.1056/NEJMoA021108), indexed in Pubmed: 12510037.
- Harvey S, Young D, Brampton W, et al. Pulmonary artery catheters for adult patients in intensive care. *Cochrane Database Syst Rev.* 2006(3): CD003408, doi: [10.1002/14651858.CD003408.pub2](https://doi.org/10.1002/14651858.CD003408.pub2), indexed in Pubmed: 16856008.
- Szurlej D, Toczek K, Żurek P, et al. Monitorowanie hemodynamiczne metodą PiCCO – nowe możliwości. *Kardiochir Torakochir Pol.* 2005; 4: 54–57.
- Bachowski R, Woś S, Gallert G, et al. Perforacja obwodowych gałęzi tętnicy płucnej cewnikiem Swan-Ganz'a. Opis dwóch przypadków. *Kardiol Pol* 1995; 42: 221–223. : 234–235.
- Pugin D, Schmitz M, Bendjelid K. Difficult removal of a kinked Swan-Ganz catheter. *J Cardiothorac Vasc Anesth.* 2018; 32(2): e41–e42, doi: [10.1053/j.jvca.2017.07.015](https://doi.org/10.1053/j.jvca.2017.07.015), indexed in Pubmed: 29331551.
- Barwina M, Anand JS. Kaniulacja żył obwodowych, centralnych i tętnic. *Intensywny Nadzór Toksykologiczny nad chorym nieprzytomnym serwis online* 2002.
- Szurlej D, Jasiński M, Bończyk A, et al. Cewnik Swana-Ganza nie powinien być stosowany rutynowo podczas zabiegów typu OPCAB. *Kardiochir Torakochir Pol.* 2004; 1: 110–114.
- Durek G, Hirnle T, Siejka G, et al. Zapętlenie cewnika swana-ganza wokół tylnego płata zastawki trójdzielnej podczas zabiegu kardiochirurgicznego. *Kardiol Pol.* 1995; 43: 129–134.
- Shah K, Mehra A, Warawadekar G. Noninvasive removal of a knotted pulmonary artery catheter. *Ann Card Anaesth.* 2015; 18(4): 575–576, doi: [10.4103/0971-9784.166472](https://doi.org/10.4103/0971-9784.166472), indexed in Pubmed: 26440246.
- Sharma A, Singhal S, Grover V, et al. Pulmonary artery catheter knotting: are conservative measures always successful? A case report. *International Surgery Journal.* 2016; 2257–2259, doi: [10.18203/2349-2902.isj20163482](https://doi.org/10.18203/2349-2902.isj20163482).
- Yoon K, Kim J, Hong J, et al. A double-knotted pulmonary artery catheter with large loop in the right internal jugular vein: A case report. *Kosin Medical Journal.* 2018; 33(2): 240, doi: [10.7180/kmj.2018.33.2.240](https://doi.org/10.7180/kmj.2018.33.2.240).

Adres do korespondencji:

Piotr Jakubów
Klinika Anestezjologii i Intensywnej Terapii UM
ul. M.Skłodowskiej-Curie 24a, 15–276 Białystok
e-mail: jakubowpiotr@wp.pl