

# Przegląd systemów do zamykania przetrwałego otworu owalnego najczęściej używanych w Polsce

## The most common systems for closure of persistent foramen ovale in Poland

Marek Grygier, Aleksander Araszkiwicz  
I Klinika Kardiologii, Katedra Kardiologii,  
Uniwersytet Medyczny, Poznań

### STRESZCZENIE

Wyniki ostatnich randomizowanych badań klinicznych potwierdziły, że przeszskórne przezcewnikowe zamknięcie przetrwałego otworu owalnego u pacjentów z kryptogennym udarem mózgu stanowi skuteczną prewencję powtórnych incydentów zakrzepowo-zatorowych. Obecnie na rynku jest dostępnych wiele typów zapinek o różnej budowie. W poniższym artykule przedstawiliśmy najczęściej stosowane w kraju typy urządzeń, omówiliśmy ich budowę, a także doświadczenia kliniczne oraz dostępne dane naukowe z nimi związane.

**Słowa kluczowe:** przetrwały otwór owalny, przezcewnikowe zamknięcie

Kardiol. Inwazyjna 2017; 12 (6), 49–54

### ABSTRACT

The results of recent randomized clinical trials confirmed that percutaneous transcatheter closure of persistent foramen ovale (PFO) in patients with cryptogenic stroke is an effective prevention of secondary thromboembolic events. Currently, many types of closing devices of various designs are available on the market. The article below presents the most commonly used types of devices in our country. We discussed their construction as well as clinical and scientific data.

**Key words:** persistent foramen ovale, transcatheter closure  
Kardiol. Inwazyjna 2017; 12 (6), 49–54

### Wstęp

Wyniki ostatnio opublikowanych trzech badań randomizowanych (REDUCE, CLOSE i odległych wyników badania RESPECT) [1–3], które szczegółowo zostały omówione w poprzednich numerach „Kardiologii Inwazyjnej” [4, 5], dowodzą, że przeszskórne zamknięcie przetrwałego otworu owalnego (PFO, *persistent foramen ovale*) stanowi skuteczną profilaktykę powtórnego udaru kryptogennego u chorych poniżej 60. roku życia. Jest to populacja, która może odnieść największe korzyści z zamknięcia ubytku, i taka powinna być celem działania interwencyjnego. W trakcie kwalifikacji do zabiegu konieczny jest staranny wybór pacjentów na podstawie obrazu klinicznego i badań obrazowych ośrodkowego układu nerwowego (w sytuacjach wątpliwych we współpracy z neurologiem), jak również anatomii ubytku (duży przeciek, obecność tętniaka przegrody międzyprzedsionkowej) oraz obecności dodatkowych czynników zwiększających ryzyko powtórnego udaru mózgu. Podkreślić należy, że na obecnym etapie wiedzy nie ma wskazań do profilaktycznego zamykania PFO u chorych bezobjawowych, a zamykanie PFO u chorych po epizodzie przemijającego epizodu niedokrwiennego (TIA, *transient ischemic attack*), ale bez zmian w badaniach obrazowych, wydaje się być kontrowersyjne i nie znajduje obecnie naukowego uzasadnienia.

Skoro odpowiedź na pytania kiedy, komu i dlaczego powinniśmy zamykać PFO, wydaje się być obecnie dość jednoznaczna, naturalnie rodzącym się kolejnym zagadnieniem jest próba odpowiedzi na pytanie, jakiego użyć urządzenia? O tym, że system, który stosujemy w celu zamknięcia PFO ma znaczenie, przekonują nas choćby wyniki badania CLOSURE 1. Używana tam zapinka (STARFlex Septal Closure System) okazała się w dwuletniej obserwacji nie zmniejszać ryzyka ponownego udaru i/lub TIA w stosunku do leczenia farmakologicznego [6]. Stąd celem niniejszego opracowania jest przedstawienie dostępnych w Polsce systemów do zamykania PFO oraz zapoznanie czytelnika z danymi naukowymi pochodzącymi z publikacji, przemawiającymi za stosowaniem tej lub innej zapinki (tab. 1).

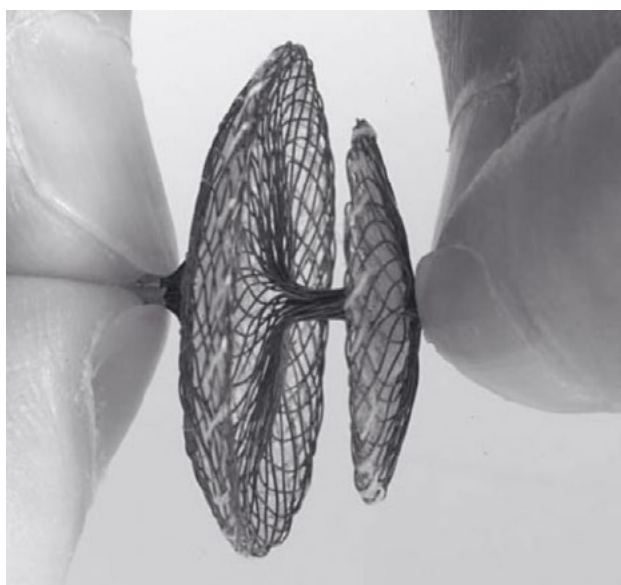
### Amplatzer PFO Occluder (St. Jude Medical/obecnie Abbott)

Jest najczęściej na świecie stosowanym urządzeniem do zamykania PFO. Zapinka stanowi samorozprężalne, dwudyskowe urządzenie wykonane z siatki drutu nitinolowego, w którym dwa dyski są połączone krótkim elementem łączącym (talią). W celu zwiększenia szczelności zamknięcia w obu dyskach umieszczono łaty poliestrowe. Zapinka ma dwa markery dobrze widoczne w promieniowaniu rentgenowskim na proksymalnej i dystalnej części urządzenia (ryc. 1). Urządzenie jest mocowane do systemu wprowadzającego za pomocą systemu śrubowego, a jej umocowanie przed wprowadzeniem polega na połączeniu (wkręceniu — około pięciu obrotów) przewodu doprowadzającego do zapinki (przy uwolnieniu zapinkę odkręca się od przewodu doprowadzającego).

Zapinka Amplatzer występuje w trzech rozmiarach 18, 25 oraz 35 mm, które określają średnicę dysku

prawoprzedstonkowego (dysk lewoprzedstonkowy ma średnicę 18 mm dla dwóch mniejszych zapinek i 25 mm dla największej). Dobór wielkości urządzenia dla konkretnego chorego jest zależny od odległości pomiędzy PFO a aortą lub ujściem żyły głównej górnej i określa go szczegółowa tabela zawarta w instrukcji użycia. Dla wprowadzenia zapinki wymagana jest koszulka o średnicy 8F (dla wymiarów 18 i 25 mm) lub 9F (dla wymiaru 35 mm).

Skuteczność zapinki Amplatzera w celu zamykania PFO u chorych po kryptogennym udarze mózgu była oceniana w kilkunastu rejestrach [7, 8] oraz w dwóch badaniach randomizowanych (PC Trial i RESPECT). Do badania PC Trial [9] włączono 414 chorych z PFO po przebytym udarze mózgu, TIA lub zatorowości obwodowej, których randomizowano (1:1) do zamknięcia PFO zapinką Amplatzera lub leczenia farmakologicznego. Randomizacja do badania była niezwykle trudna — choć prowadzono ją w 23 ośrodkach na świecie, trwała ponad 9 lat. Wynikało to z faktu, że u większości chorych z kryptogennym udarem mózgu (zwłaszcza tych wysokiego ryzyka) PFO zamykano poza protokołem badania, a do programu PC Trial włączano chorych o niezbyt wysokim ryzyku kolejnego udaru (niższym niż w cytowanej już wcześniej metaanalizie 39 badań dotyczących zamykania PFO [7]). Co więcej, anatomiczne czynniki wysokiego ryzyka kolejnego udaru, takie jak duży przeciek przez PFO lub tętniak przegrody międzyprzedsionkowej, były obserwowane tylko u nieco ponad 20% chorych. Choć skuteczność zamknięcia PFO była bardzo wysoka (u 95,9% chorych brak lub minimalny przeciek przez zapinkę w kontrolnej echokardiografii przezprzełykowej [TEE, transesophageal echocardiography]) nie stwierdzono różnic po 4-letnim okresie obserwacji w złożonym punkcie końcowym (zgon, udar mózgu niezakończony zgonem, przejściowy epizod niedokrwienny lub



Rycina 1. Zapinka Amplatzer PFO Occluder (St. Jude Medical/obecnie Abbott)

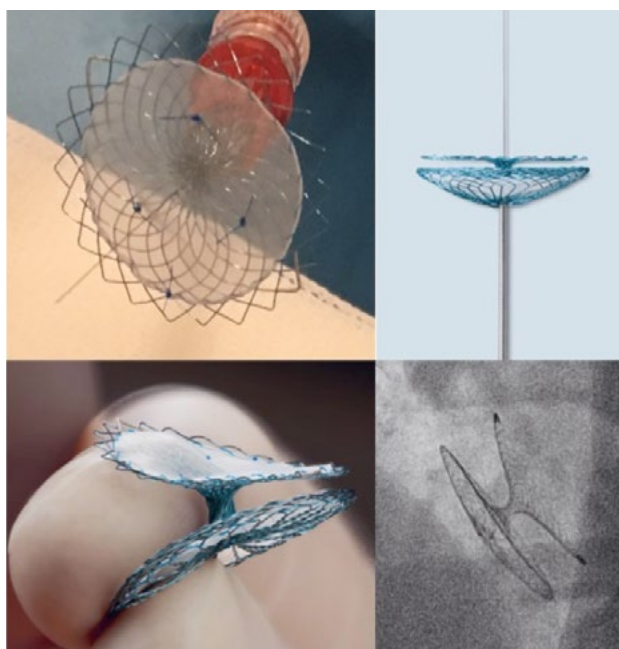
**Tabela 1.** Podstawowe parametry systemów do zamykania przetrwałego otworu owalnego najczęściej używanych w Polsce

	Amplatzer PFO Occluder	PFO Nit-Occlud	Occlutech Flex II PFO	CeraFlex
Konstrukcja	Dwudyskowe urządzenie wykonane z siatki drutu nitinolowego, w którym dwa dyski są połączone krótkim elementem łączącym  W obu dyskach umieszczono łąty poliestrowe	Dwudyskowe urządzenie wykonane z pojedynczego drutu nitinolowego, nie zawiera żadnych połączeń lub klamer pomiędzy poszczególnymi częściami zapinki  Szczelność zapewnia materiał wykonany z PTE (Dacron)  Dysk prawoprzedSIONKOWY jest dwuwarstwowy, natomiast dysk lewokomorowy to pojedyncza warstwa rusztowania nitinolowego pokryta warstwą PTE	Dwudyskowe urządzenie wykonane z plecionej siatki z drutu nitinolowego  Nie zawiera żadnych klamer czy połączeń  Zredukowana ilość metalu na dysku lewoprzedSIONKOWYM  Siatka nitinolowa jest pokryta tlenkiem tytanu (złoty kolor zapinki)  Ultracienkie łąty mieszczące się w obu dyskach wykonane z PET	Dwudyskowe urządzenie ma budowę podobną do zapinki Amplatzera  Wykonane z drutu nitinolowego pokrytego dodatkowo warstwą TiN (azotku tytanu)  Potencjalnie mniejsze wymywanie jonów niklu z urządzenia  Zwiększenie szczelności zapinki zapewnia membrana z PET
Łączenie zapinki z systemem wprowadzającym	System śrubowy	Pętla, przez którą przepleciony jest charakterystyczny nitinolowy „wąs”	Złącze kulkowe	Złącze kulkowe
Dostępne rozmiary zapinek	18 mm, 25 mm, 35 mm	20 mm, 26 mm, 30 mm	16/18 mm, 23/25 mm, 27/30 mm, 31/35 mm	18 mm, 25 mm, 30 mm i 35 mm
Koszulka wprowadzająca (rozmiar)	8F (dla 18, 25 mm) 9F (dla 35 mm)	9F (dla 20, 26 mm) 10F (dla 30 mm)	7F (dla 16/18 mm) 9F (dla 23/25, 27/30 mm) 10F (dla 31/35 mm)	8F (18 mm) 9F (25 mm) 10F (30 mm) 12 F (35 mm)
Dane naukowe/ /zalecenia	Badania randomizowane Rejestry Pozytywna rekomendacja FDA	Rejestry	Rejestry	Rejestry

zatorowość obwodowa). Wystąpił on u 7 chorych (3,4%) w grupie leczonej interwencyjnie i 11 chorych (5,2%) w grupie leczonej zachowawczo (HR 0,63; 95% CI 0,24–1,62;  $p = 0,34$ ).

Przełomem było badanie RESPECT, w którym również stosowano zapinkę Amplatzera [1]. Włączano do niego chorych w przedziale wieku 18–60 lat, których randomizowano (1:1) do interwencyjnego zamknięcia PFO lub leczenia farmakologicznego

(aspiryna, warfaryna, kłopidogrel lub aspiryna z dipyrydamolem). Do badania zrandomizowano 980 chorych, 499 zakwalifikowano do zamknięcia PFO, a 481 do leczenia farmakologicznego. Mediana czasu obserwacji wynosiła 5,9 lat (zakres 4,2–8,0). W grupie leczonej inwazyjnie ponowny udar mózgu wystąpił u 18 chorych, a w grupie leczonej farmakologicznie u 28 pacjentów (0,58 incydentów na 100 pacjentolat w grupie zabiegowej w porównaniu do 1,07 incydentów na 100 pacjentolat w grupie farmakoterapii).



Rycina 2. Zapinka PFO Nit-Occlud (PFM Medical)

Oznacza to 45-procentową redukcję ryzyka udaru w okresie obserwacji (HR 0,55; 95% CI 0,31–0,999;  $p = 0,046$ ). Biorąc pod uwagę wyłącznie chorych z powtórными udarami kryptogennymi (bo tylko takim możemy zapobiegać, zamykając PFO) wystąpiły one u 10 pacjentów w grupie interwencyjnej oraz 23 chorych w grupie leczonej farmakologicznie — oznacza to 72-procentową redukcję w okresie obserwacji (HR 0,38; 95% CI 0,18–0,79;  $p = 0,007$ ). Szczegółowa analiza podgrup chorych włączanych do badania sugeruje, że największe korzyści z zamknięcia PFO w stosunku do leczenia farmakologicznego odnoszą chorzy z tętniakiem przegrody międzyprzedsionkowej oraz z dużym przeciekiem prawo-lewym (stopień 3. w trzystopniowej skali). Warty podkreślenia jest także fakt, że zespół ekspertów powołany przez amerykańską agencję FDA (*Food and Drug Administration*) na posiedzeniu w dniu 24.05.2016 roku, w oparciu o wyniki przedłużonej obserwacji badania RESPECT, ogłoszone podczas kongresu TCT 2015 (przed tegoroczną publikacją w *The New England Journal of Medicine* [NEJM]), wydał pozytywną opinię rekomendującą przezskór-

ne zamykanie PFO za pomocą systemu Amplatzera u pacjentów po przebyłym udarze kryptogennym, w celu prewencji powtórny incydentu naczyniowo-mózgowego. Eksperti niemal jednogłośnie zgodzili się co do bezpieczeństwa stosowanych procedur inwazyjnych (15 głosów „za”, 1 głos „przeciw”), natomiast za ich skutecznością opowiedzieli się większością głosów (9 głosów „za”, 7 głosów „przeciw”). System Amplatzera do zamykania PFO jest jak dotąd jedynym systemem zarejestrowanym i stosowanym w rutynowej praktyce klinicznej w Stanach Zjednoczonych.

### PFO Nit-Occlud (PFM Medical)

Jest to dwudyskowe urządzenie wykonane z pojedynczego drutu nitinolowego, dzięki temu nie zawiera żadnych połączeń lub klamr pomiędzy poszczególnymi częściami zapinki. Szczelność zapewnia materiał wykonany z polietylenotereftalanu — PTE (Dacron). Dysk prawoprzedsiomkowy jest tradycyjnie dwuwarstwowy, natomiast dysk lewokomorowy stanowi pojedynczą warstwę rusztowania nitinolowego, pokryta warstwą PTE, co w założeniu ma zmniejszyć ilość materiału obcego po lewej stronie serca i prowadzić do szybszego pokrycia śródbłonkiem. Dysk ma kształt wklęsły, lepiej przylegający do ściany przedsionka. Urządzenie jest przymocowane do systemu dostarczającego za pomocą pętli, przez którą przepleciony jest charakterystyczny nitinolowy „wąż”. Podczas uwolnienia urządzenia cały system dostarczający jest usuwany, bez pozostawienia jakiegokolwiek elementu wiązania (ryc. 2).

Zapinka PFO Nit-Occlud występuje w trzech rozmiarach 20, 26 i 30 mm. Urządzenia w rozmiarach 20 i 26 mm są dostarczane przez koszulki 9F, a 30 mm przez koszulkę 10F. Dobór urządzenia jest zależny od odległości między ujściem żyły głównej górnej i PFO oraz od aorty do PFO (zależy zatem od wielkości przegrody międzyprzedsionkowej).

Do tej pory w piśmiennictwie ukazały się dwie prace obserwacyjne oceniające zastosowanie tej zapinki w zamknięciu PFO u pacjentów po prze-



Rycina 3. Zapinka Occlutech Flex II PFO Occluder (Occlutech)



Rycina 4. Zapinka CeraFlex (Lifetech Sciences)



byłym kryptogennym incydencie zakrzepowo-zatorowym. Steinberg i wsp. [10] obserwowali 63 pacjentów z udarem mózgu/TIA w wywiadzie. Zapinka Nit-Occlud PFO była skutecznie implantowana u 62 pacjentów (98,4%), bez istotnych powikłań okołozabiegowych. W okresie obserwacji wynoszącym  $18,7 \pm 7,4$  miesiąca autorzy stwierdzili wystąpienie pięciu (trzy przejściowe epizody niedokrwienne, dwa udary) incydentów zakrzepowo-zatorowych. W kontroli echokardiograficznej przezprętkowej w spoczynku i podczas próby Valsalvy przeciek resztkowy stwierdzono odpowiednio u 12,7% i 49,2% po 6 tygodniach oraz u 2,4% i 21,4% pacjentów po 6 miesiącach [10]. W okresie obserwacji stwierdzono występowanie zaledwie jednego incydentu migotania przedsionków.

W kolejnym badaniu, największym jak do tej pory, pochodzącym z ośrodka poznańskiego, obserwacji poddano 151 chorych, którym zamykano PFO w prewencji wtórnej po kryptogennym mózgowym incydencie zakrzepowo-zatorowym [11]. Procedura była skuteczna u 150 (99,3%) pacjentów. Średni czas obserwacji wyniósł  $24,6 \pm 16,1$  miesiąca. W powyższym badaniu również nie występowały poważne powikłania w okresie okołozabiegowym. Udar lub TIA wystąpił ponownie u pięciu pacjentów (3,3%). U jednego pacjenta stwierdzono zakrzepicę na urządzeniu. Przeciek resztkowy w badaniu echokardiograficznym przezprętkowym był obecny u 19% po 6 tygodniach i jedynie u 1,1% po 6 miesiącach po implantacji [11]. We wnioskach stwierdziliśmy, że zapinka PFO Nit-Occlud wraz z systemem dostarczającym wydają się być bezpieczne i zapewniają skuteczne zamknięcie otworu owalnego. Oceniliśmy również, że wyniki bezpieczeństwa oraz skuteczności urządzenia były porównywalne do zapinki Amplatzer w historycznej grupie pacjentów pochodzących również z naszego ośrodka [8, 11].

### Occlutech Flex II PFO Occluder (Occlutech)

Jest to dwudyskowe urządzenie wykonane z uniakalnie plecionej siatki z drutu nitinolowego o grubości 40–200  $\mu\text{m}$ , dzięki temu nie zawiera żadnych klamr czy połączeń (jest potencjalnie atraumatyczne) i zawiera zredukowaną liczbę metalu na dysku lewoprzedsiomkowym. Siatka nitinolowa jest pokryta tlenkiem tytanu, stąd charakterystyczny złoty kolor zapinki. Dodatkową szczelność zapewniają ultracienkie łaty, mieszczące się w obu dyskach wykonane z PET, ułatwiające szczelne zamknięcie ubytku, a także przyspieszające endotelizację. Jedyne miejsce zespolenia początku i końca każdego drutu mieści się na dysku prawoprzedsiomkowym, tworząc złącze kulkowe charakterystyczne dla wszystkich urządzeń firmy Occlutech. W zapinkach Occlutech zastosowany jest system doprowadzający (łączy

się z zapinką za pomocą zacisku), zapewniający dużą ruchomość i elastyczność zapinki podczas implantacji urządzenia i jednocześnie zabezpieczający przed jej niekontrolowanym uwolnieniem (ryc. 3). Zapinka jest dostępna w czterech rozmiarach: 16/18 mm, 23/25 mm, 27/30 mm oraz 31/35 mm, i może być wprowadzana przez koszulki o wymiarach odpowiednio 7, 9, 9 i 11F. Dobór rozmiaru zapinki zależy od wielkości ubytku, ale u blisko 80% chorych stosuje się, jak wynika z publikacji i naszego doświadczenia, rozmiar 23/25 mm.

Choć według informacji pochodzących od producenta zapinka jest dostępna w 80 krajach świata i była implantowana u ponad 50 000 chorych publikacje dotyczące zastosowania zapinek Occlutech Flex II PFO w zabiegach zamknięcia PFO są stosunkowo nieliczne. Hilldick-Smith i wsp. [12] ocenili skuteczność zapinki w grupie 53 chorych po przebytych udarze mózgu lub TIA. Stwierdzili, że zastosowanie zapinki Occlutech jest bezpieczne i skuteczne, i wiąże się z istotnym zmniejszeniem przecieku przez PFO, podobnym jak w innych współcześnie stosowanych urządzeniach. Scalise i wsp. [13] porównali w badaniu obserwacyjnym zapinkę Occlutech Flex II PFO implantowaną u 52 pacjentów z zapinką Amplatzer zastosowaną u 49 chorych. W okresie obserwacji autorzy nie zaobserwowali istotnych różnic pomiędzy dwoma typami zapinek w zakresie skuteczności i bezpieczeństwa ich stosowania. W kolejnym największym badaniu obserwacyjnym Trabattoni i wsp. [14] porównali w grupie 406 pacjentów dwie zapinki: Occlutech i Amplatzer. W okresie 12-miesięcznej obserwacji nie obserwowano istotnych różnic w zakresie skuteczności zamknięcia ubytku pomiędzy dwoma typami zapinek. Bezpieczeństwo zabiegu i powikłania w okresie obserwacji były podobne w obu grupach, z wyjątkiem istotnie częściej występujących nadkomorowych zaburzeń rytmu w grupie zapinki Amplatzer (17% vs 9%,  $p = 0,02$ ).

### Cera oraz CeraFlex (Lifetech Sciences)

Samorozprężalne, dwudyskowe urządzenie firmy Lifetech ma budowę podobną do zapinki Amplatzer. Jest wykonane z drutu nitinolowego pokrytego dodatkowo warstwą TiN (azotku tytanu), która zapewnia długotrwałą biokompatybilność oraz potencjalnie zmniejsza wymywanie jonów niklu z urządzenia [15]. Pokrycie to ma również za zadanie promocję wzrostu śródbłonna i zmniejszenie powikłań zakrzepowo-zatorowych, a także zwiększenie elastyczności urządzenia oraz efektywne zmniejszenie występowania okołozabiegowych bloków przedsionkowo-komorowych. Zwiększenie szczelności zapinki zapewnia membrana z PET. W urządzeniach CeraFlex zastosowany jest innowacyjny system doprowadzający, zapewniający dużą ruchomość i elastyczność podczas implantacji urządzenia i jednocześnie zabezpieczający przed

jego niekontrolowanym uwolnieniem (ryc. 4). Urządzenia występują w rozmiarach 18, 25, 30 i 35 mm (średnica dysków prawo- i lewoprzedsionkowych), średnica talii wynosi we wszystkich urządzeniach 3 mm. W zależności od rozmiaru mogą być dostarczane przez koszulki o średnicy od 8F (18–18 mm), 9F (25–18 mm, 25–25 mm), 10F (30–25 mm, 30–30 mm), aż do 12F (35–25 mm).

Doświadczenia dotyczące zastosowania urządzeń Cera w zabiegach zamknięcia PFO są stosunkowo ograniczone. Fiszer i wsp. [16] zastosowali takie urządzenia u 11 osób z PFO z dobrym efektami w obserwacji średniookresowej (bez powikłań oraz bez przecieków w badaniach kontrolnych). Ulmi i wsp. [17] porównywali w badaniu obserwacyjnym urządzenia Cera implantowane u 28 pacjentów z PFO z 28 urządzeniami Amplatzer PFO Occluder (analiza *propensity-score matched*). Autorzy nie stwierdzili istotnych powikłań okołozabiegowych. Po sześciu miesiącach w badaniu TEE przeciek resztkowy był w urządzeniach Cera porównywalny z zapinką Amplatzera (7% vs 4%, log-rank test  $p = 0,15$ ).

## Piśmiennictwo

- Saver J, Carroll J, Thaler D, et al. Long-Term Outcomes of Patent Foramen Ovale Closure or Medical Therapy after Stroke. *N Engl J Med.* 2017; 377(11): 1022–1032, doi: [10.1056/nejmoa1610057](https://doi.org/10.1056/nejmoa1610057).
- Mas JL, Derumeaux G, Guillon B, et al. Patent Foramen Ovale Closure or Anticoagulation vs. Antiplatelets after Stroke. *N Engl J Med.* 2017; 377(11): 1011–1021, doi: [10.1056/nejmoa1705915](https://doi.org/10.1056/nejmoa1705915).
- Søndergaard L, Kasner SE, Rhodes JF, et al. Gore REDUCE Clinical Study Investigators. Patent Foramen Ovale Closure or Antiplatelet Therapy for Cryptogenic Stroke. *N Engl J Med.* 2017; 377(11): 1033–1042, doi: [10.1056/NEJMoa1707404](https://doi.org/10.1056/NEJMoa1707404), indexed in Pubmed: [28902580](https://pubmed.ncbi.nlm.nih.gov/28902580/).
- Grygier M. Czas na przełom !!! Wyniki najnowszych badań randomizowanych chorych z przetrwałym otworem owalnym po przebyłym kryptogennym udarze mózgu jednoznacznie wskazują na konieczność zamykania ubytku. *Kardiologia Inwazyjna.* 2017; 12: 11–16.
- Iwańczyk S, Araszkiwicz A, Grygier M. Przetrwały otwór owalny, a kryptogenny udar mózgu i migrenowe bóle głowy — czy najnowsze wyniki badania RESPECT otworzą nam drzwi do szerszego stosowania zabiegu przezskórnego zamknięcia przetrwałego otworu owalnego (PFO)? *Kardiologia Inwazyjna.* 2016; 11: 23–27.
- Furlan AJ, Reisman M, Massaro J, et al. CLOSURE I Investigators. Closure or medical therapy for cryptogenic stroke with patent foramen ovale. *N Engl J Med.* 2012; 366(11): 991–999, doi: [10.1056/NEJMoa1009639](https://doi.org/10.1056/NEJMoa1009639), indexed in Pubmed: [22417252](https://pubmed.ncbi.nlm.nih.gov/22417252/).
- Agarwal S, Bajaj NS, Kumbhani DJ, et al. Meta-analysis of transcatheter closure versus medical therapy for patent foramen ovale in prevention of recurrent neurological events after presumed paradoxical embolism. *JACC Cardiovasc Interv.* 2012; 5(7): 777–789, doi: [10.1016/j.jcin.2012.02.021](https://doi.org/10.1016/j.jcin.2012.02.021), indexed in Pubmed: [22814784](https://pubmed.ncbi.nlm.nih.gov/22814784/).
- Araszkiwicz A, Grygier M, Iwańczyk S, et al. Long-term follow-up after percutaneous closure of patent foramen ovale with Amplatzer PFO Occluder: a single center experience. *Postepy Kardiol Interwencyjnej.* 2016; 12(1): 49–54, doi: [10.5114/pwki.2016.56949](https://doi.org/10.5114/pwki.2016.56949), indexed in Pubmed: [26966449](https://pubmed.ncbi.nlm.nih.gov/26966449/).
- Meier B, Kalesan B, Mattle HP, et al. PC Trial Investigators. Percutaneous closure of patent foramen ovale in cryptogenic embolism. *N Engl J Med.* 2013; 368(12): 1083–1091, doi: [10.1056/NEJMoa1211716](https://doi.org/10.1056/NEJMoa1211716), indexed in Pubmed: [23514285](https://pubmed.ncbi.nlm.nih.gov/23514285/).
- Steinberg DH, Bertog SC, Momberger J, et al. Initial experience with the novel patent foramen ovale occlusion device Nit-Occlud® in patients with stroke or transient ischemic attack. *Catheter Cardiovasc Interv.* 2015; 85(7): 1262–1267, doi: [10.1002/ccd.25580](https://doi.org/10.1002/ccd.25580), indexed in Pubmed: [24948394](https://pubmed.ncbi.nlm.nih.gov/24948394/).
- Araszkiwicz A, Sławek S, Trojarska O, et al. Interventional closure of patent foramen ovale with Nit-occlud® device in prevention of recurrent neurologic events-Long-term results. *Catheter Cardiovasc Interv.* 2017 [Epub ahead of print], doi: [10.1002/ccd.27386](https://doi.org/10.1002/ccd.27386), indexed in Pubmed: [29068141](https://pubmed.ncbi.nlm.nih.gov/29068141/).
- Hildick-Smith D, Williams T, MacCarthy P, et al. Occlutech percutaneous patent foramen ovale closure: Safety and efficacy registry (OPPOSE). *Int J Cardiol.* 2017; 245: 99–104, doi: [10.1016/j.ijcard.2017.07.058](https://doi.org/10.1016/j.ijcard.2017.07.058), indexed in Pubmed: [28778466](https://pubmed.ncbi.nlm.nih.gov/28778466/).
- Scalise F, Auguadro C, Sorropago G, et al. Long-Term Contrast Echocardiography and Clinical Follow-Up after Percutaneous Closure of Patent Foramen Ovale Using Two Different Atrial Septal Occluder Devices. *J Interv Cardiol.* 2016; 29(4): 406–413, doi: [10.1111/joic.12314](https://doi.org/10.1111/joic.12314), indexed in Pubmed: [27338839](https://pubmed.ncbi.nlm.nih.gov/27338839/).
- Trabattoni D, Gaspardone A, Sgueglia GA, et al. AMPLATZER versus Figulla occluder for transcatheter patent foramen ovale closure. *EuroIntervention.* 2017; 12(17): 2092–2099, doi: [10.4244/EIJ-D-15-00499](https://doi.org/10.4244/EIJ-D-15-00499), indexed in Pubmed: [27993750](https://pubmed.ncbi.nlm.nih.gov/27993750/).
- Zhang D, Zhang Z, Zi Z, et al. Fabrication of graded TiN coatings on nitinol occluders and effects on in vivo nickel release. *Biomed Mater Eng.* 2008; 18(6): 387–393, doi: [10.3233/BME-2008-0555](https://doi.org/10.3233/BME-2008-0555), indexed in Pubmed: [19197115](https://pubmed.ncbi.nlm.nih.gov/19197115/).
- Fiszer R, Szkutnik M, Chodor B, et al. Preliminary experience in the use of CERA occluders for closure of different intracardiac and extracardiac shunts. *J Invasive Cardiol.* 2014; 26(8): 385–388, indexed in Pubmed: [25091098](https://pubmed.ncbi.nlm.nih.gov/25091098/).
- Ulmi M, Praz F, Siontis GCM, et al. Propensity-Score Matched Comparison of the Cera PFO Occluder With the Amplatzer PFO Occluder for Percutaneous Closure of Patent Foramen Ovale Without Echocardiographic Guidance. *J Invasive Cardiol.* 2017; 29(8): 280–284, indexed in Pubmed: [28570259](https://pubmed.ncbi.nlm.nih.gov/28570259/).

### Adres do korespondencji:

Dr hab. n. med. Marek Grygier  
Pracownia Hemodynamiki i Klinika Kardiologii, Katedra Kardiologii, Uniwersytet Medyczny  
ul. Długa 1/2, 61–848 Poznań  
tel./faks: 61 854 92 23  
e-mail: mgrygier@wp.pl