

Zamykanie ubytków międzyprzedsionkowych u chorych starszych

STRESZCZENIE

Ubytek w przegrodzie międzyprzedsionkowej (ASD) stanowi około 10% wszystkich wrodzonych wad serca. Wraz z coraz większą dostępnością narzędzi diagnostycznych rośnie liczba chorych starszych, u których często przypadkowo rozpoznaje się obecność ubytku międzyprzedsionkowego. Kluczowym problemem wydaje się właściwe określenie istotności wady w starszym wieku i celowości ewentualnego leczenia. Nierzadko objawy, jakie podają chorzy, wynikają z wielu obciążających chorób towarzyszących, a nie z nieistotnej często wady. Szczegółowe badanie echokardiograficzne, uwzględniające obecność cech przeciążenia objętościowego prawego serca czy cech nadciśnienia płucnego, obiektywna ocena wydolności chorych w teście spiroergometrycznym z uwzględnieniem norm wiekowych oraz wnikliwy wywiad mogą pomóc w identyfikacji chorych, którym zamknięcie ubytku przyniesie realną korzyść. Obecnie przyjęty jest pogląd, że hemodynamicznie istotne ubytki rozpoznane u dorosłych powinny być zamykane, o ile tylko opór w naczyniach płucnych nie przekracza 6–8 j. w skali Wooda. Wytyczne Europejskiego Towarzystwa Kardiologicznego przy określaniu wskazań do zamknięcia ubytku nie uwzględniają wieku chorych. Wyniki leczenia są najkorzystniejsze, jeśli jest ono przeprowadzone przed 25. rokiem życia. Niemniej w każdym wieku zamknięcie ubytku korzystnie wpływa na chorobowość (wydolność wysiłkową, duszność, niewydolność prawokomorową, jakość życia), szczególnie jeśli jest możliwe zamknięcie przezskórne. U pacjentów w podeszłym wieku z ASD niekwalifikującym się do zamknięcia przezskórnego należy starannie rozważyć ryzyko operacyjne. Kluczowym problemem u chorych z ASD w starszym wieku jest występowanie licznych schorzeń towarzyszących, w tym chorób wieku podeszłego. Identyfikacja wszystkich schorzeń towarzyszących, w tym choroby niedokrwiennej serca jest nieodzowna we właściwym kwalifikowaniu chorych do zamknięcia ASD. Najważniejsza w wieku podeszłym jest indywidualizacja podejścia do chorego z uwzględnieniem stanu biologicznego chorego.

Słowa kluczowe: ubytek przegrody międzyprzedsionkowej, przezskórne zamknięcie, starsi

Kardiol. Inwazyjna 2016; 11 (4): 39–44

ABSTRACT

Atrial septal defect (ASD) makes up about 10% of all congenital heart defects. Because of long-term asymptomatic course atrial septal defects are frequently detected in adults. There is controversy regarding the usefulness of ASD closure in elderly patients. Hemodynamically significant ASDs should be closed in adults if pulmonary vascular resistance (PVR) does not exceed 6–8 Wood units. Nowadays significant ASD, according to the ESC Guidelines should undergo ASD closure regardless of the age. Surgical correction of ASD has been successfully used for over 50 years resulting in closure of ASD in 98% of the patients, with mortality rate being 0–3%. However, the frequency of severe complications is 10–13%, causing prolongation of rehabilitation and delaying return to normal activity. An alternative to surgical correction, especially in elderly patients who are prone to complications related to open heart surgery, is percutaneous closure of septal defect, performed under local anesthesia.

Monika Komar, Tadeusz Przewłocki,
Piotr Podolec

Klinika Chorób Serca i Naczyń, Instytut Kardiologii,
Uniwersytet Jagielloński, *Collegium Medicum*,
w Krakowskim Szpitalu Specjalistycznym
im. Jana Pawła II

Closure of ASDs in elderly patients resulted in significant clinical and hemodynamic improvement after percutaneous treatment, which requires long-term follow-up. Individualized approach to patients is necessary because of their age and frequent comorbidities. It was demonstrated significant benefits of percutaneous closure of atrial septal defects in patients over 60 years of age, which may facilitate patient selection for correction of the defect, especially in the light of divergence of opinion about the usefulness of the procedure in the elderly.

Key words: atrial septal defect, transcatheter closure, elderly
Kardiol. Inwazyjna 2016; 11 (4): 39–44

Wprowadzenie

Chorzy z komunikacją międzyprzedsionkową stanowią najliczniejszą grupę dorosłych pacjentów z wrodzoną wadą serca. Ubytek w przegrodzie międzyprzedsionkowej (ASD, *atrial septal defect*) stanowi około 10% wszystkich wrodzonych wad serca rozpoznawanych po urodzeniu i aż 30–40% spośród wrodzonych wad serca stwierdzanych powyżej 40. roku życia [1, 2].

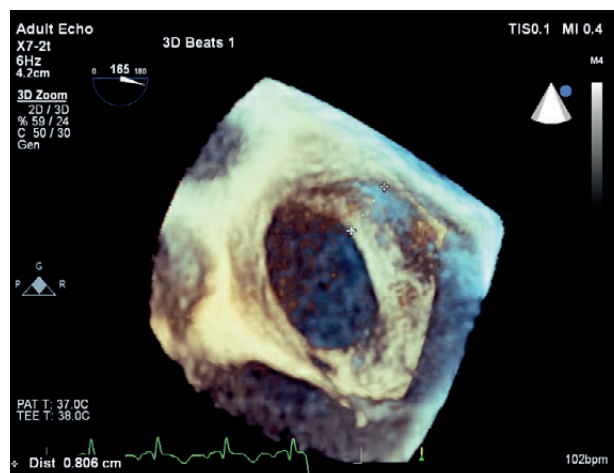
Ubytki przegrody międzyprzedsionkowej powstają na skutek nieprawidłowego płodowego rozwoju poduszek wsierdziowych lub przegrody drugiej, w następstwie tego dochodzi do wytworzenia różnego typu trwałych połączeń pomiędzy przedsionkami.

W zależności od lokalizacji wyróżnia się pięć typów ubytków, opisanych poniżej.

- ASD typu otworu wtórnego (*secundum* ASD; ASD II) — stanowi 80% wszystkich ASD; zlokalizowany w rejonie dołu owalnego lub w jego pobliżu; jako jedyny stanowi wskazanie do przeszczątkowej interwencji (ryc. 1).
- ASD typu otworu pierwotnego — stanowi 15% wszystkich ASD; zlokalizowany w okolicy krzyża serca (*crux*); zastawki przedsionkowo-komorowe są zazwyczaj nieprawidłowo wykształcone, co skutkuje ich niedomykalnością różnego stopnia.
- ASD typu zatoki żyłnej — górny; stanowi 5% wszystkich ASD; zlokalizowany w okolicy ujścia żyły głównej górnej, związany z częściowym lub całkowitym nieprawidłowym spływem prawych żył płucnych.
- ASD typu zatoki żyłnej — dolny; stanowi < 1% wszystkich ASD; zlokalizowany w pobliżu ujścia żyły głównej dolnej.
- ASD typu zatoki wieńcowej stanowi < 1% wszystkich ASD; niepokryta zatoka wieńcowa częściowy lub całkowity brak sklepienia zatoki wieńcowej oddzielającego ją od lewego przedsionka.

Obraz kliniczny i przebieg naturalny

Ze względu na możliwy wieloletni bezobjawowy przebieg ubytek międzyprzedsionkowy nadal często



Rycina 1. Badanie echokardiograficzne przezprzelykowe (3D). Widoczny duży ubytek międzyprzedsionkowy typu drugiego

jest rozpoznawany w wieku dorosłym. Najczęstszymi objawami, z którymi chorzy zgłaszają się do lekarza są: duszność wysiłkowa, ograniczenie wydolności fizycznej, napadowe kołatanie serca. Niekiedy występuje również zwiększona podatność na infekcje płucne, obwodowe obrzęki, niecharakterystyczne bóle w klatce piersiowej i omdlenia. Nierzadko wadę rozpoznaje się przypadkowo, podczas diagnozowania innych schorzeń. Objawy kliniczne wady narastają powoli i w pierwszej dekadzie życia u większości pacjentów nie stwierdza się żadnych objawów klinicznych. Natomiast liczba bezobjawowych dorosłych powyżej 40. roku życia wynosi zaledwie kilka procent [2, 3].

Wśród przyczyn stopniowego pogarszania się stanu klinicznego pacjentów z ASD wymienia się zależne od wieku obniżanie się podatności rozkurczowej lewej komory, co nasila przeciek lewo-prawy, rozwój nadciśnienia płucnego oraz pojawienie się migotania przedsionków, które często zapoczątkowuje prawokomorową niewydolność krążenia. Migotanie przedsionków jest najczęstszą formą przedsionkowej tachyarytmii u pacjentów z ubytkiem w przegrodzie międzyprzedsionkowej. Rzadziej obserwuje się trzepotanie przedsionków lub tachykardię nadkomorową. Występowanie migotania przedsionków wyraźnie wzrasta wraz z wiekiem chorych.

Z przeprowadzonych badań doświadczalnych i klinicznych wynika, że migotanie/trzepotanie przedsionków w wadach serca (w tym również w wadach przeciekowych) powstaje na podłożu przebudowy ściany przedsionków rozumianej nie tylko jako zmiana kształtu i wielkości, ale również zmiany struktury i proporcji tkanki mięśniowej i łącznej oraz zmiany metabolizmu i właściwości elektrofizjologicznych miocytów [3, 4]. Utrzymywanie się zaburzeń rytmu, pomimo zamknięcia ubytku, zwłaszcza u chorych w podeszłym wieku, może wynikać zatem z remodelingu przedsionków na skutek wieloletniego wzrostu ciśnienia wewnątrzprzedsionkowego [4].

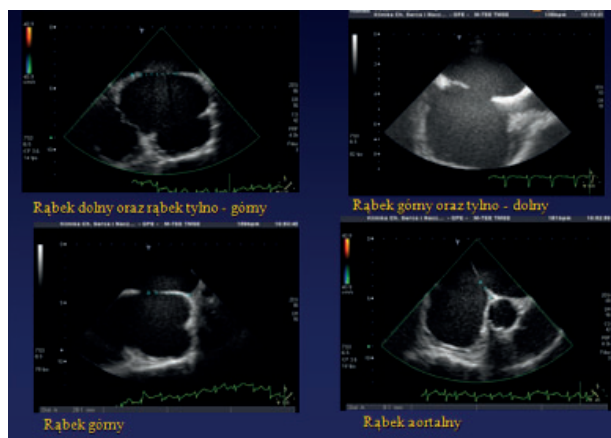
Wraz z coraz większą dostępnością narzędzi diagnostycznych i echokardiografii rośnie liczba chorych starszych, u których często przypadkowo podczas diagnozowania innych chorób towarzyszących rozpoznaje się obecność ubytku międzyprzedsionkowego. Kluczowym problemem wydaje się właściwe określenie istotności wady w starszym wieku i celowości ewentualnego leczenia. Nierzadko objawy, jakie podają chorzy, wynikają z wielu obciążających chorób towarzyszących, a nie z nieistotnej często wady. Szczegółowe badanie echokardiograficzne, uwzględniające obecność cech przeciążenia objętościowego prawego serca czy cech nadciśnienia płucnego, obiektywna ocena wydolności chorych w teście spiroergometrycznym z uwzględnieniem norm wiekowych i wnikliwy wywiad mogą pomóc w identyfikacji chorych, którym zamknięcie ubytku przyniesie realną korzyść.

Postępowanie terapeutyczne

Obecnie przyjęty jest pogląd, że hemodynamicznie istotne ubytki rozpoznane u dorosłych powinny być zamykane, o ile tylko opór w naczyniach płucnych nie przekracza 6–8 j. w skali Wooda. W razie stwierdzenia wyższych wartości korekcję wady uzasadnia stwierdzenie istotnego spadku naczyniowego oporu płucnego pod wpływem tlenu, tolazoliny lub tlenu azotu. Wytyczne Europejskiego Towarzystwa Kardiologicznego przy określaniu wskazań do zamknięcia ubytku nie uwzględniają wieku chorych [5].

Operacja chirurgicznego zamknięcia izolowanego ubytku w przegrodzie międzyprzedsionkowej u dorosłych jest w chwili obecnej uważana za zabieg bezpieczny, u pacjentów bez współistniejących chorób obarczony niską śmiertelnością 0–1,3%. Leczenie chirurgiczne charakteryzuje się także dobrym rokowaniem odległym (normalna oczekiwana długość życia oraz długoterminowa chorobowość), jeśli jest przeprowadzone w młodym wieku (dzieciństwo, okres dorastania) i jeśli nie występuje nadciśnienie płucne [6, 7]. Niemniej śmiertelność w przypadku operacji klasycznej może być wyższa u pacjentów w podeszłym wieku i pacjentów obciążonych chorobami towarzyszącymi [7].

Od lat 70. XX wieku korekcja ubytków międzyprzedsionkowych możliwa jest na drodze przeszskórnej. Od 1976 roku, kiedy King i Mills przeprowadzili pierwszy zabieg przeszskórnego zamknięcia ASD II, znacznie udoskonalono zarówno urządzenia służące do zamykania ubytków, jak i technikę zabiegu. Wyniki przeszskórnego zamykania ASD II są bardzo obiecujące a metoda przeszskórnej korekcji ASD II jest leczeniem z wyboru według zaleceń Europejskiego Towarzystwa Kardiologicznego, jeśli tylko pozwala na to morfologia ubytku (w tym maksymalna średnica < 38 mm i brzeg o szerokości 5 mm na całym obwodzie z wyjątkiem części okołoaortalnej) (ryc. 2). Takie warunki

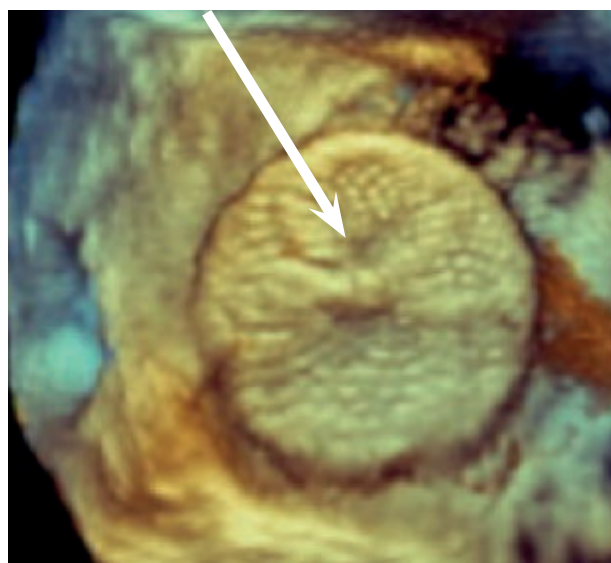


Rycina 2. Badanie echokardiograficzne przezprzelykowe (2D). Ocena rąbków wokół ubytku międzyprzedsionkowego typu drugiego. Morfologia korzystna do przeszskórnej korekcji wady

spełnia około 80% pacjentów. Na podstawie licznych doniesień zabieg uznano za efektywny i bezpieczny u zdecydowanej większości chorych (ryc. 3). Choć nie można założyć zerowej śmiertelności, w kilku najnowszych badaniach nie obserwowano zgonów. Poważne powikłania występują u nie więcej niż 1% pacjentów [8, 9]. Najczęstszymi powikłaniami są przemijające tachyarytmie przedsionkowe występujące we wczesnym okresie okołozabiegowym. Uszkodzenie ściany przedsionka lub aorty, jak również incydenty zakrzepowo-zatorowe występują bardzo rzadko [10, 11]. W doniesieniach porównujących leczenie chirurgiczne z interwencjami przeszskórnymi obserwowano podobną skuteczność i śmiertelność, jednak chorobowość była niższa, a okres hospitalizacji krótszy w przypadku zabiegów przeszskórnych [8, 12].

Kontrowersje leczenia ubytków u osób w wieku starszym

W literaturze istnieją rozbieżności co do celowości zamykania ubytków międzyprzedsionkowych



Rycina 3. Badanie echokardiograficzne przezprzelykowe (3D). Widoczna zapinka Amplatza zamykająca ubytek międzyprzedsionkowy typu drugiego

u chorych z granicznym przeciekiem lewo-prawym, czy też chorych bez nadciśnienia płucnego, jednak największe kontrowersje dotyczą leczenia chorych starszych powyżej 40.–60. roku życia. Poszukuje się potencjalnych markerów warunkujących konieczność interwencji w tej grupie chorych.

Wyniki leczenia są najkorzystniejsze, jeśli jest ono przeprowadzone przed 25. rokiem życia [6, 7]. Wydaje się, że zamknięcie ASD po upływie 40. roku życia nie wpływa na częstość występowania zaburzeń rytmu serca [13]. Niemniej w każdym wieku zamknięcie ubytku korzystnie wpływa na chorobowość (wydolność wysiłkową, duszność, niewydolność prawokomorową), szczególnie jeśli jest możliwe zamknięcie przezskórne [13, 14]. Udowodniono korzystny wpływ zamknięcia ubytku na jakość życia chorych, zwłaszcza w wieku starszym [14].

Po zamknięciu ASD u chorych starszych stwierdzono istotną poprawę stanu klinicznego oraz istotne zmniejszenie częstości występowania objawów subiektywnych: duszności oraz kołatań serca [14–16]. Stwierdzono także ustępowanie cech przeciążenia objętościowego prawego serca wyrażającego się zmniejszeniem jam prawego przedsionka i prawej komory [14, 16]. Zamknięcie ASD u chorych po 60. roku życia powoduje znamienne poprawę wydolności chorych wyrażaną między innymi poprzez wydłużenie czasu trwania wysiłku oraz zwiększenie szczytowego zużycia tlenu. Stwierdzono istotne wydłużenie czasu osiągnięcia progu beztlenowego oraz zużycia tlenu w progu beztlenowym [14].

Leczenie chirurgiczne ubytku przegrody międzyprzedsionkowej stosowane od ponad 50 lat jest bardzo skuteczne, powodując trwałe zamknięcie ubytku u 98% chorych. Jednak częstość istotnych powikłań związanych z urazem operacyjnym wynosi 10–13%, co wydłuża czas rehabilitacji chorych i powrotu do normalnej aktywności [17]. Korzystną alternatywą korekcji wady, zwłaszcza u chorych starszych, szczególnie narażonych na powikłania związane z operacją na otwartym sercu, jest przezskórne zamknięcie ubytku [18–27]. Dużo prostszą decyzją u chorych starszych jest kierowanie chorych na zabieg przezskórny — nieobciążający, w znieczuleniu miejscowym niż na duży zabieg operacyjny. Z tego powodu obecnie coraz częściej chorzy starsi, powyżej 50.–75. roku życia są poddawani korekcji wady [25–27]. Właśnie dla chorych starszych możliwość przezskórnej mniej obciążającej korekcji jest kluczowa.

U pacjentów w podeszłym wieku z ASD niekwalifikującym się do zamknięcia przezskórnego należy starannie rozważyć ryzyko operacyjne wynikające z chorób współistniejących w odniesieniu do potencjalnych korzyści z zamknięcia ubytku.

Istotnym problemem u chorych w podeszłym wieku jest właściwa echokardiograficzna kwalifikacja do zabiegu. Obok rutynowych parametrów oceny istotności wady należy wnikliwie ocenić funkcję lewej komory. Upośledzona funkcja lewej komory (skurczowa i rozkurczowa) może po zamknięciu ASD prowadzić do wystąpienia zastoju płucnego. Każdorazowo u chorego w podeszłym wieku kierowanego do zamknięcia ASD, przed ostatecznym zamknięciem ubytku, należy ocenić funkcję lewej komory i wykonać próbę polegającą na zamknięciu ubytku za pomocą balonu wraz z ponowną oceną parametrów hemodynamicznych i ewentualnie wdrożyć odpowiednie leczenie.

Kluczowym problemem u chorych z ASD w starszym wieku jest występowanie licznych schorzeń towarzyszących, w tym chorób wieku podeszłego. Choroby towarzyszące z jednej strony mogą maskować objawy przecieku lewo-prawego, z drugiej zaś strony fałszywie symulować niewydolność wynikającą z ubytku międzyprzedsionkowego. Identyfikacja wszystkich schorzeń towarzyszących, w tym cukrzycy typu II, nadciśnienia tętniczego, choroby reumatycznej, osteoporozy z oceną ich istotności i ewentualną konsultacją specjalistyczną jest nieodzowna we właściwym kwalifikowaniu chorych do zamknięcia ASD.

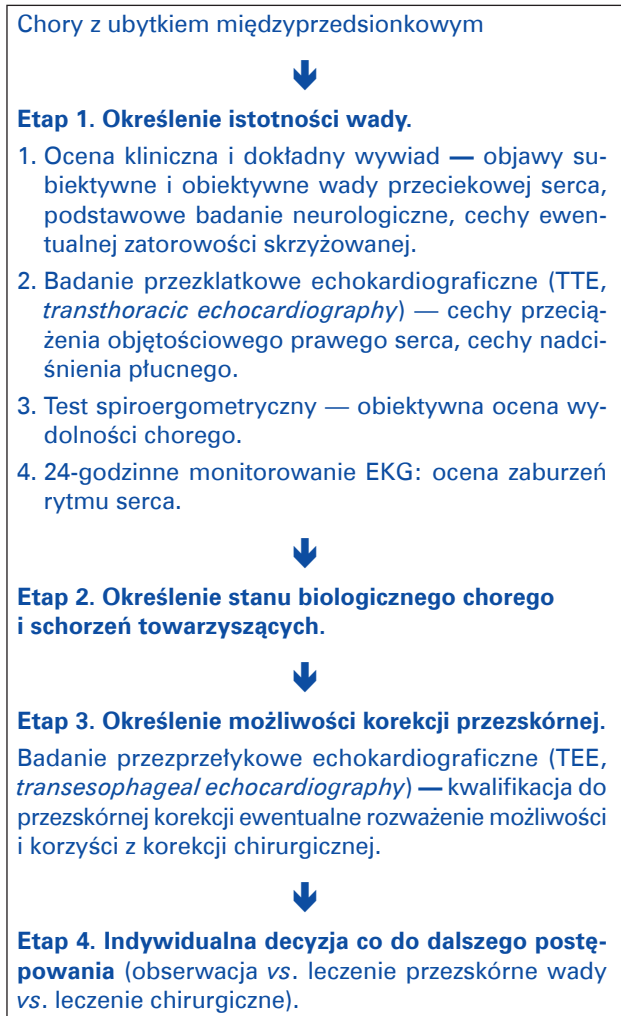
Jednym z głównych problemów u chorych starszych z ASD jest wykluczenie choroby niedokrwiennej serca. Według wytycznych przed korekcją chirurgiczną u chorych powyżej 40. roku życia obligatoryjne jest wykonanie badania koronarograficznego. Wydaje się właściwe wykonanie koronarografii u wszystkich chorych starszych także przed procedurą przezskórną korekcji ASD II.

U pacjentów z trzepotaniem/migotaniem przedsionków należy rozważyć możliwość wykonania ablacji prądem o częstotliwości radiowej lub krioablacji (zmodyfikowana procedura Maze) w czasie zabiegu operacyjnego.

Wraz ze starzeniem się społeczeństwa stanęliśmy przed wyzwaniem diagnozowania i leczenia coraz starszej populacji pacjentów. Problemem nie wydaje się bezwzględny wiek chorych, ale przede wszystkim określenie indywidualnego biologicznego i mentalnego stanu pacjenta niezależnie od wieku. Kluczowe jest indywidualne, całościowe podejście do chorego z określeniem i oceną zaawansowania chorób towarzyszących oraz kompleksowo stanu klinicznego pacjenta. Właściwe wydaje się wprowadzenie jednolitego protokołu kwalifikacji chorych starszych do korekcji wady (ryc. 4).

Podsumowanie

U prawidłowo zakwalifikowanych chorych w wieku podeszłym przezskórne zamykanie ubytków prze-



Rycina 4. Algorytm kwalifikacji chorych z ASD do korekcji wady

grody międzyprzedsionkowej powoduje istotną poprawę parametrów hemodynamicznych, stanu klinicznego oraz jakości życia chorych. Przy odpowiednim doborze przypadków i starannej kwalifikacji chorych zabieg może być przeprowadzony w sposób skuteczny i bezpieczny. Nie jest właściwa dyskwalifikacja od korekcji ubytku międzyprzedsionkowego pacjenta tylko wyłącznie z uwagi na wiek. Najważniejsza w wieku podeszłym jest indywidualizacja podejścia do chorego z uwzględnieniem schorzeń współistniejących oraz stanu biologicznego chorego.

Piśmiennictwo

1. Webb G., Gatzoulis M.A. Atrial septal defects in the adult: recent progress and overview. *Circulation* 2006; 114: 1645–1653.
2. Shah D., Azhar M., Oakley C.M., Cleland J.G., Nihoyanopoulos P. Natural history of secundum atrial septal defect in adults after medical or surgical treatment: a historical prospective study. *Br. Heart J.* 1994; 71: 224–227.
3. Therrien J., Webb D. Congenital heart disease in adult. W: Braunwald E. (red.) *Heart disease: A textbook of cardiovascular medicine*. Wyd. 6. WB Saunders, Philadelphia 2001; 44: 1592–1618.
4. Berger F., Vogel M., Kramer A. i wsp. Incidence of atrial flutter/fibrillation in adults with atrial septal defect before and after surgery. *Ann. Thorac. Surg.* 1999; 68: 75–78.

5. Baumgartner H., Bonhoeffer P., De Grot N. i wsp. ESC guidelines for the management of grown-up congenital heart disease. *Eur. Heart J.* 2010; 31: 2915–2957.
6. Murphy J.G., Gersh B.J., McGoon M.D. i wsp. Long-term outcome after surgical repair of isolated atrial septal defect. Follow-up at 27 to 32 years. *N. Engl. J. Med.* 1990; 323: 1645–1650.
7. Roos-Hesselink J.W., Meijboom F.J., Spitaels S.E. i wsp. Excellent survival and low incidence of arrhythmias, stroke and heart failure long-term after surgical ASD closure at young age. A prospective follow-up study of 21–33 years. *Eur. Heart J.* 2003; 24: 190–197.
8. Butera G., Carminati M., Chessa M. i wsp. Percutaneous versus surgical closure of secundum atrial septal defect: comparison of early results and complications. *Am. Heart J.* 2006; 151: 228–234.
9. Fischer G., Stieh J., Uebing A., Hoffmann U., Morf G., Kramer H.H. Experience with transcatheter closure of secundum atrial septal defects using the Amplatzer septal occluder: a single centre study in 236 consecutive patients. *Heart* 2003; 89: 199–204.
10. Amin Z., Hijazi Z.M., Bass J.L., Cheatham J.P., Hellenbrand W.E., Kleinman C.S. Erosion of Amplatzer septal occluder device after closure of secundum atrial septal defects: review of registry of complications and recommendations to minimize future risk. *Catheter. Cardiovasc. Interv.* 2004; 63: 496–502.
11. Krumsdorf U., Ostermayer S., Billinger K. i wsp. Incidence and clinical course of thrombus formation on atrial septal defect and patent foramen ovale closure devices in 1,000 consecutive patients. *J. Am. Coll. Cardiol.* 2004; 43: 302–309.
12. Du Z.D., Hijazi Z.M., Kleinman C.S., Silverman N.H., Larntz K. Comparison between transcatheter and surgical closure of secundum atrial septal defect in children and adults: results of a multicenter nonrandomized trial. *J. Am. Coll. Cardiol.* 2002; 39: 1836–1844.
13. Attie F., Rosas M., Granados N., Zabal C., Buendia A., Calderon J. Surgical treatment for secundum atrial septal defects in patients > 40 years old. A randomized clinical trial. *J. Am. Coll. Cardiol.* 2001; 38: 2035–2042.
14. Komar M., Przewłocki T., Olszowska M., Sobieć B., Podolec P. The benefit of atrial septal defect closure in elderly patients. *Clinical Interventions in Aging* 2014; 9: 1101–1107.
15. Wang J., Chiu S., Lin M. i wsp. Mid-to-long follow-up results of transcatheter closure of atrial septal defect in patients older than 40 years. *Heart Vessels* 2016 doi:10.1007/s00380-016-0886-y
16. Swan L., Varma C., Yip J. i wsp. Transcatheter device closure of atrial septal defect in the elderly: technical considerations and short-term outcomes. *Int. J. Cardiol.* 2006; 107: 207–210.
17. Ghosh S., Chatterjee S., Black E., Firmin R.K. Surgical closure of atrial septal defects in adults: Effect of age at operation on outcome. *Heart* 2002; 88: 485–488.
18. Pedra C.A., Pihkala J., Lee K.J. i wsp. Transcatheter closure of atrial septal defects using Cardio-Seal implant. *Heart* 2000; 84: 320–326.
19. King T.D., Mills N.L. Secundum atrial septal defects: Non-operative closure during cardiac catheterisation. *JAMA* 1976; 235: 2506–2509.
20. Rashkind W.J. Transcatheter treatment of congenital heart disease. *Circulation* 1983; 67: 711–716.

21. Chan K.C., Godman M.J., Walsh K., Wilson N., Redington A., Gibbs J.L. Transcatheter closure of atrial septal defect and interatrial communications with a new self expanding nitinol double disc device (Amplatzer septal occluder). *Heart* 1999; 82: 300–306.
22. Ueda H., Yanagi S., Nakamura H. i wsp. Device closure of atrial septal defect: Immediate and mid-term results. *Circ. J.* 2012; 76: 1229–1234.
23. Kim N.K., Park S.J., Shin J.I., Choi J.Y. Eight-French intra-cardiac echocardiography: Safe and effective guidance for transcatheter closure in atrial septal defects. *Circ. J.* 2012; 76: 2119–2123.
24. Schrader R. Indication and techniques of transcatheter closure of patent foramen ovale. *J. Interv. Cardiol.* 2003; 16: 543–551.
25. Levi D.S., Moore J.W. Embolization and retrieval of the Amplatzer septal occluder. *Catheter. Cardiovasc. Interv.* 2004; 61: 543–547.
26. Krumsdorf U., Ostermayer S., Billinger K. i wsp. Incidence and clinical course of thrombus formation on atrial septal defect and patent foramen ovale closure devices in 1000 consecutive patients. *J. Am. Coll. Cardiol.* 2004; 43: 302–309.
27. Hildick-Smith D.J., Sullivan M., Wisbey M. Amplatzer device closure of atrial septal defects in mature adults: Analysis of 76 cases. *Heart* 2004; 90: 334–335.

Adres do korespondencji:

Dr hab. n. med. Monika Komar
Klinika Chorób Serca i Naczyń, Instytut Kardiologii, Uniwersytet Jagielloński,
Collegium Medicum, w Krakowskim Szpitalu Specjalistycznym im. Jana
Pawła II
ul. Prądnicka 80, 31–202 Kraków
tel.: 600–553–798
e-mail: m.komar@uj.edu.pl