

Zabiegi rekanalizacji CTO z dostępu promieniowego

Dostęp udowy do kardiologicznych zabiegów interwencyjnych jest powszechnie stosowany na całym świecie. Także i zabiegi udrażniania przewlekle zamkniętych tętnic wieńcowych (CTO, *chronic total occlusion*) najczęściej są wykonywane właśnie taką drogą. Główną ich zaletą jest duża średnica, która pozwala na wprowadzanie największych rozmiarów cewników prowadzących oraz uzyskanie największej siły podparcia. Jednak taka klasyczna droga dojścia do serca może mieć różnorodne kliniczne i anatomiczne ograniczenia. Do najczęstszych należą: bardzo kręty przebieg tętnic biodrowych bądź ich zawansowane zmiany miażdżycowe, choroby aorty brzusznej (głównie jej tętniak).

Powikłania związane z nakłuciem tętnicy udowej są powszechnie znane i nie wymagają w tym miejscu szczególnego komentarza. Znaczna otyłość pacjenta oraz zaawansowane żyłaki naczyń mogą powodować istotne powikłania w obrębie kończyn dolnych, co może być powodem komplikacji wewnątrzszpitalnych i przedłużenia hospitalizacji. Nie bez znaczenia jest także często zgłaszana przez chorych uciążliwość długiego przebywania w łóżku i kilkugodzinnego ucisku w pachwinie (o ile miejsce nakłucia nie zostanie zamknięte specjalnymi okluderami). Łącząc to z długim i męczącym samym zabiegiem udrożnienia CTO (nierazko kilka godzin) można przestać dziwić się narzekaniem pacjentów na te niedogodności. Z tych względów powstała konieczność poszukania innej drogi dojścia do tętnic wieńcowych przy CTO. Zwrócono się do znanej już metody dojścia promieniowego.

Przypomnijmy historię tej metody. Jako pierwszy badane inwazyjne serca wykonane przez tętnicę promieniową opisał Radner w 1948 r. [1]. Jak to często w historii medycyny bywało, jego innowacyjna metoda poszła w zapomnienie. Dopiero czterdzieści lat później (w 1989 r.) Campeau i wsp. ponownie sięgnęli po tę metodę i opisać pierwsze 100 koronarografii wykonanych przez tętnicę promieniową [2]. Musiało minąć jeszcze 6 lat (1995 r.) zanim Kiemeneij i wsp. wykorzystali tę drogę do wykonania przezskórnej interwencji wieńcowej (PCI, *percutaneous coronary intervention*) [3].

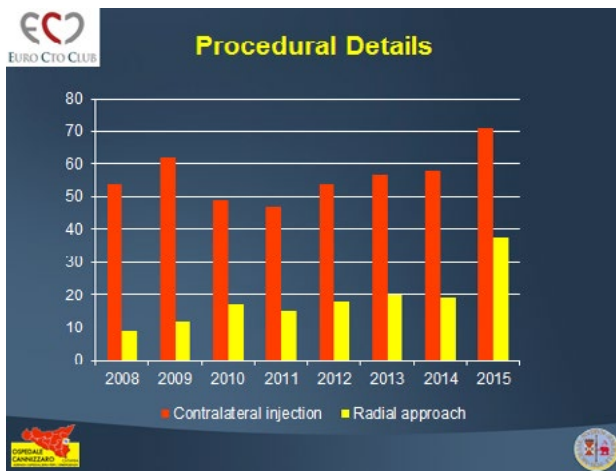
Bardzo szybko zaczęła wzrastać liczba zabiegów na całym świecie, bo okazało się, że pozwala ona na skrócenie czasu hospitalizacji i wczesne wypisanie chorego do domu, przez co wyraźnie obniża koszty; ewidentnie zmniejsza liczbę powikłań związanych z miejscem nakłucia. Nie bez znaczenia jest fakt, że sami chorzy zaczęli prosić o badania czy zabiegi wykonane taką techniką, oceniając je, jako znacznie mniej obciążające i wygodniejsze.

Początkowo tą drogą wykonywaliśmy tylko „łatwiejsze” zabiegi PCI, ale po pokonaniu „krzywej uczenia”, stopniowo zaczęliśmy ją stosować także do trudniejszych i bardziej złożonych zmian, takich jak na pniu lewej tętnicy wieńcowej, w rozwidleniach czy wreszcie w CTO (początkowo były to tylko opisy incydentalne!). O tym, jak bardzo wzrasta liczba zabiegów na CTO z dostępu promieniowego, świadczą liczne prace z całego świata. Wynika z nich, że o ile w 2007 r. taki dostęp dotyczył 3% zabiegów, to w latach 2000–2011 wzrósł już do 7% [4, 5]. Dane z bazy EuroCTO Club są jeszcze lepsze (ryc. 1).

Wszyscy podkreślają, że w obu dostęпах odsetek skutecznych zabiegów, czas fluoroskopii, czy ilość

Jarosław Wójcik

Klinika Kardiologii, Uniwersytet Medyczny w Lublinie



Rycina 1. Dane z bazy EuroCTO Club są jeszcze lepsze (opublikowane za zgodą A. Galassi)

zużytego kontrastu są takie same, chociaż niektórzy piszą o dłuższym czasie procedury i fluoroskopii [6, 7]. Jednak wszyscy odnotowują zdecydowanie mniejszy wskaźnik powikłań naczyniowych.

W dzisiejszych czasach wprowadzenie nowych technik stosowanych w czasie CTO PCI (metoda wsteczna, *reverse CART* i inne) niewątpliwie zwiększyła skuteczność zabiegów rekanalizacji nawet do 80–90%). Wiąże się to jednak z dalszą modyfikacją dostępu i koniecznością nakłucia niemal we wszystkich przypadkach zarówno lewej, jak i prawej tętnicy promieniowej (*biradial approach*).

Oczywiście, jak każda metoda, tak i ta ma swoje ograniczenia. Najczęściej wymienia się trzy główne problemy związane z dostępem przez tętnice promieniowe: czasami bardzo mały kaliber naczyń lub jego odmiany anatomiczne, czy też ogromnie kręty przebieg nie pozwalają ich wykorzystać; przeszkodą mogą także stać się bardzo kręte tętnice podobojczykowe lub ich niekorzystny kąt odejścia od łuku aorty, co uniemożliwia przeprowadzenie cewników prowadzących do opuszki, a jeśli nawet to się uda to nie ma żadnych możliwości manewrowania nimi. Naturalny rozmiar tętnicy promieniowej (najczęściej ok. 2 mm) nie pozwala na zastosowanie najgrubszych cewników prowadzących, to jest 8F, co przy niektórych typach rekanalizacji jest absolutnie konieczne. Na szczęście można zauważyć wyraźne starania firm sprzętowych mające na celu rozwiązanie tego problemu. Do takich przykładów można bez wątpienia zaliczyć wprowadzenie specjalnych, cienkościennych koszulek naczyniowych, tak zwanego systemu Microglide firmy Terumo, które przy swojej zewnętrznej średnicy 5F lub 6F mają taki rozmiar wewnętrzny, że pozwalają wprowadzić do nich cenniki prowadzące odpowiednio: 6F i 7F (ryc. 2).

Bardzo interesująca jest także technika „bezkoszulkowa” (*sheathless*, Asahi), chociaż nie pozwala na tak duże podparcie, jak cewniki klasyczne.

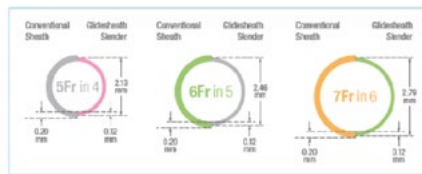
Radifocus II Features Product Range - Radial

5 Glidesheath Slender Concept

To create a sheath with the outside diameter of a standard 5F sheath and the inner diameter of a 6F sheath so...

Physicians can do the diagnostic and interventional procedure in one go:

- No second introducer needed: Saves money
- No introducer exchange necessary: Saves time



TERUMO

For Terumo Distributor training only - not for external distribution

Rycina 2. Cienkościenna koszulka naczyniowa, systemu Microglide firmy Terumo, przy swojej zewnętrznej średnicy 5F lub 6F mają rozmiar wewnętrzny, pozwalający wprowadzić do nich cenniki prowadzące odpowiednio: 6F i 7F

Kolejną metodą zwiększającą siłę wsparcia cewnika prowadzącego jest *five in six technique* (lub *mother and child technique*). Służą do tego specjalne cewniki, z których najczęściej na naszym rynku używane są: Terumo Heartrail i GuideLiner — Vascular Solutions. Czasami zdarza się, że u pacjentów bardzo wysokich (jako granicę przyjmuje się 175 cm) krótkie cewniki prowadzące (90 cm) konieczne przy zastosowaniu techniki wstecznej są za krótkie, aby zaintubować ujście tętnicy wieńcowej. Rozwiązaniem może być ułknięcie tętnicy ramiennej, a nawet pachowej. Trzeba także pamiętać o chorych ze skrajną niewydolnością nerek już dializowanych lub mających taką terapię w przyszłości — te naczynia mogą się przydać im do założenia przetok.

Trzeba wreszcie pamiętać, że zabiegi rekanalizacji CTO z dostępu promieniowego nie są tylko prostą i łatwą pochodną tego, że ktoś potrafi wykonać koronarografię tą drogą. Zabiegi rekanalizacyjne *via* tętnica promieniowa mają swoje techniczne *tips and tricks*. Główne z nich wiążą się z wyborem optymalnego cewnika prowadzącego, czy też pamiętaniem o zasadzie, że CTO w lewej tętnicy wieńcowej atakujemy przez prawą tętnicę promieniową, a CTO w prawej przez dostęp z lewej tętnicy promieniowej. To wszystko oznacza, że każdy operator musi przejść swoją „krzywą uczenia”. To nie jest truizm, wynika to z danych z prac dotyczących PCI w CTO wykonywanych przez bardzo doświadczonych „promieniowców”. Znalazłem cztery (jednoosrodkowe) badania, w których zajęto się tym aspektem, porównując dostęp promieniowy z udowym. Wynika z nich ewidentnie, że wskaźnik powodzeń zabiegów radialnych zdecydowanie wzrasta w drugim, w porównaniu do pierwszego, etapie szkolenia [8–11]. Warto o tym pamiętać, rozpoczynając swoją przygodę z radialnym dostępem do CTO.

Piśmiennictwo

1. Radner S. Thoracal aortography by catheterization from the radial artery; preliminary report of a new technique. *Acta Radiol.* 1948; 29: 178–80.
2. Campeau L. Percutaneous radial artery approach for coronary angiography. *Cathet. Cardiovasc. Diagn.* 1989; 16: 3–7.
3. Kiemeneij F, Laarman G.J., de Melker E. Transradial coronary artery angioplasty. *Am. Heart J.* 1995; 129: 1–7.
4. Rao S.V., Ou F, Wang T.Y. i wsp. Trends in the prevalence and outcome of radial and femoral approaches to percutaneous intervention. *J. Am. Coll. Cardiol. Interv.* 2008; 1: 379–386.
5. Jolly S.S., Yusuf S., Cairns J. i wsp. Radial versus femoral access for coronary angiography and intervention in patients with acute coronary syndromes (RIVAL). *Lancet* 2001; 377: 1409–1420.
6. Rathore S., Hakeem A., Pauriah M. i wsp. A comparison of the transradial and the transfemoral approach in chronic total occlusion percutaneous coronary intervention. *Catheter Cardiovasc. Interv.* 2009; 73: 883–887.
7. Alasvald K., Menon R., Christopoulos G. i wsp. Transradial approach for coronary chronic total occlusion interventions: Insights from a contemporary multicenter registry. *Catheter Cardiovasc. Interv.* 2015; 85: 1123–1129.
8. Murakami T., Masuda N., Torii S. i wsp. The efficacy and Feasibility of Chronic Total Occlusion by Transradial Intervention: A Japanese Single-Center retrospective Study. *J. Invasive. Cardiol.* 2015; 27: E177–181.
9. Wu C., Fang H., Cheng C. i wsp. The safety and deasibility of bilateral radial approach in chronic total occlusion ppercutaneous coronary intervention. *Int. Heart J.* 2001; 52: 1312–1318.
10. Liu W., Wagatsuma K., Toda M. i wsp. Short and long term follow up of percutaneous coronary intervention for chronic total occlusion through transradial approach: tips for successful procedure from single center experience. *I Interv. Cardiol.* 2011; 24: 137–143.
11. Burzotta F, De Vita M., Lefevre T. i wsp. Radial approach for percutaneous coronary interventions on chronic total occlusions: technical issues and data review. *Catheter Cardiovasc. Interv.* doi:101002/ccd25118