

# Niedomykalność zastawki mitralnej.

## Cześć II. Diagnostyka

### ABSTRACT

In the assessment of the etiology, mechanisms and severity of mitral regurgitation (MR) and its influence on cardiac structure and function, echocardiography plays a fundamental role. Serial echocardiography is also essential to demonstrate both valve progression as well as the effects of medical therapy, devices, and surgical mitral valve (MV) repair or replacement over time. Routine transthoracic echocardiography differentiates MR as a consequence of primary valve degeneration or due to left ventricular dysfunction and is used both during qualification for surgery and other transcatheter-based device therapies as well as for the assessment of their immediate and late results. Advanced imaging techniques, including three-dimensional echocardiography, cardiac magnetic resonance and multislice computed tomography can provide complementary information in patients with MR.

**Key words:** mitral regurgitation

### STRESZCZENIE

Echokardiografia odgrywa kluczową rolę w ocenie etiologii, mechanizmu i stopnia nasilenia niedomykalności mitralnej (MR), jak również jej wpływu na strukturę i funkcję serca. Powtarzane sekwencyjnie badania echokardiograficzne pozwalają śledzić postęp wady zastawki mitralnej (MV), jak również pokazać efekty zastosowanej farmakoterapii, leczenia chirurgicznego czy przeszskórnego. Badanie echokardiograficzne pozwala rozróżnić patologie charakterystyczne dla pierwotnej lub wtórej MR jako konsekwencji dysfunkcji lewej komory. Jest ono używane zarówno podczas kwalifikacji do operacji kardiologicznych i innych przezcewnikowych zabiegów interwencyjnych, jak również do oceny bezpośrednich i odległych ich wyników. Zaawansowane techniki obrazowania, w tym trójwymiarowa echokardiografia, rezonans magnetyczny i wielorzędowa tomografia komputerowa mogą dostarczyć uzupełniających informacji o pacjentach z MR.

**Słowa kluczowe:** niedomykalność mitralna

### Echokardiograficzna ocena niedomykalności zastawki mitralnej

Echokardiografia jest podstawowym narzędziem diagnostycznym do oceny etiologii, mechanizmu i stopnia zaawansowania niedomykalności zastawki mitralnej (MR, *mitral regurgitation*), jak również jej wpływu na strukturę i funkcję serca. Powtarzane sekwencyjnie badania echokardiograficzne pozwalają śledzić postęp wady zastawki mitralnej (MV, *mitral valve*), jak również pokazać efekty zastosowanej farmakoterapii, leczenia chirurgicznego czy przeszskórnego. Rutynowe dwuwymiarowe przezklatkowe badanie echokardiograficzne (TTE, *transthoracic echocardiography*) pozwala rozróżnić czy MR wynika pierwotnie z degeneracji zastawki czy jest wtórna do dysfunkcji lewej komory lub poszerzenia lewego przedsionka. W przypadku pierwotnej MR, TTE pozwala opisać poszczególne patologie w obrębie złożonego anatomicznie aparatu mitralnego. Często gdy mechanizm MR jest złożony trudno wydzielić

Jarosław Zalewski, Jadwiga Nessler

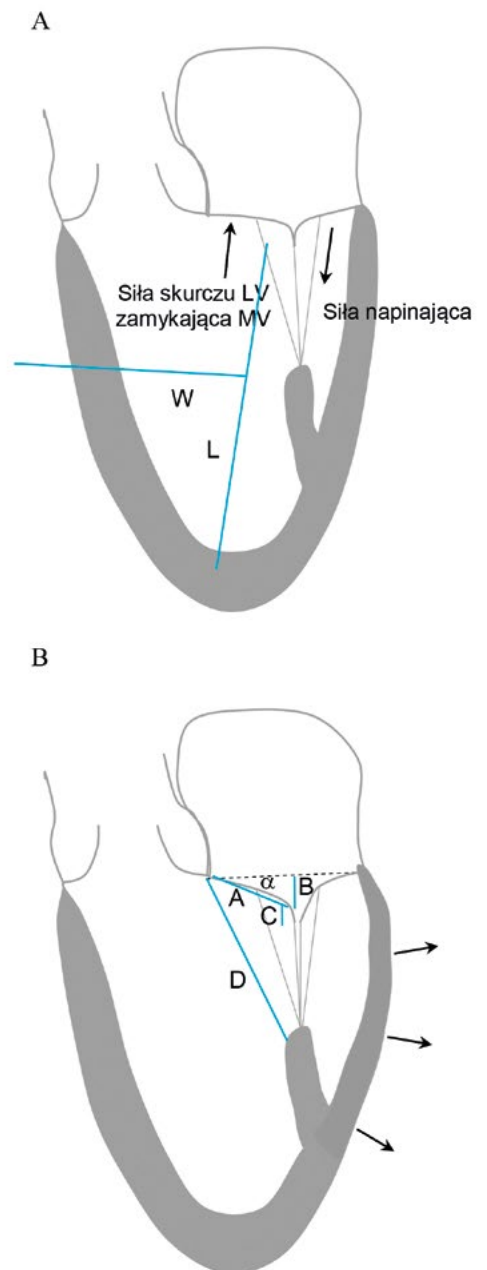
Klinika Choroby Wieńcowej i Niewydolności Serca,  
Uniwersytet Jagielloński, *Collegium Medicum*  
Krakowski Szpital Specjalistyczny im. Jana Pawła II

wszystkie jego składowe, niemniej zwykle udaje się wyodrębnić dominujący element wady. Przydatna w ocenie wtórnej MR jest ocena poszczególnych wymiarów, w tym długości płatków, kątów płatków (kąt tylnoboczny wskazujący restrykcję tylnego płatka), odległości do koaptacji (dokoniuszkowe przemieszczenie punktu domykalności płatków), długości domykalności i powierzchni tentingu (ryc. 1).

Asymetria tentingu wskazuje na restrykcję tylnego płatka MV, natomiast symetryczny tenetingu wskazuje na restrykcję obu płatków. Wskaźnikiem opisującym globalną przebudowę lewej komory (LV, *left ventricle*) jest relacja jej długości do szerokości, czyli wskaźnik sferyczności. Regionalną przebudowę LV opisują m.in. odległość przemieszczenia mięśnia brodawkowatego tylnoprzyszrodkowego, drugorzędowe struny ścięgnowe, jak również odległość pomiędzy mięśniami brodawkowatymi [1, 2]. Istotne znaczenie prognostyczne ma ocena poszerzenia pierścienia mitralnego wskutek dysfunkcji, rozstrzeni czy dysynchroni LV przy pomocy takich parametrów, jak wymiar przednio-tylny pierścienia (> 35 mm) czy jego stosunek do długości przedniego płatka w fazie rozkurczu (> 1,3) [3] (ryc. 1).

### Ocena stopnia niedomykalności zastawki mitralnej

Na podstawie oceny echokardiograficznej rozpoznajemy łagodną, umiarkowaną lub ciężką MR. Czasami stosowana jest także klasyfikacja czterostopniowa, w której stopniowi 1+ odpowiada łagodna MR, 2+ umiarkowana MR, 3+ oceniana jest na umiarkowaną, zbliżająca się do ciężkiej MR i 4+ — ciężka MR. Ponieważ pomiary echokardiograficzne mają swoje ograniczenia, a ich dokładność obciążona jest określonym błędem, w ocenie stopnia MR zalecane jest zintegrowane podejście obejmujące wiele zmiennych, z zastrzeżeniem nieco różnych kryteriów diagnostycznych w przypadku pierwotnej i wtórnej MR [1, 4]. Należą do nich kryteria jakościowe (morfologia MV, strumień MR w technice dopplera kolorowego i fali ciągłej), pomiary półilościowe (szerokość *vena contracta*, przepływ w żyłach płucnych, napływ mitralny) oraz ilościowe (objętość fali niedomykalności [RVol], efektywne pole niedomykalności [EROA]), jak również pomiary dodatkowe (wielkość LV i lewego przedsionka, ciśnienie w tętnicy płucnej). Stopień MR powinien być oceniany w TTE u pacjenta, który nie jest pod wpływem leków uspokajających czy anestetyków. Dwu- i trójwymiarowa echokardiografia przezprzełykowa (TEE, *transesophageal echocardiography*) może poprawić ocenę MR, szczególnie w sytuacjach granicznych ocen w TEE. Warto pamiętać, aby stopień MR nie oceniał u pacjenta z niewyrównaną niewydolnością LV, jak również do 30 dni od momentu stabilizacji optymalnej farmakoterapii.



**Rycina 1.** Wybrane pomiary echokardiograficzne w ocenie niedomykalności zastawki mitralnej. **A.** warunki fizjologiczne, **B.** Stan po zawale ściany tylnej

A — długość płatka, B — odległość do koaptacji, C — długość strefy koaptacji, D — odległość do mięśnia brodawkowatego tylnoprzyszrodkowego, L — długość LV, W — szerokość LV,  $\alpha$  — kąt tylnoboczny

Obrazowanie strumienia fali zwrotnej metodą kolorowego dopplera nie może być jedynym sposobem oceny nasilenia MR, niemniej lokalizacja, czas trwania i kierunek strumienia fali zwrotnej do lewego przedsionka mogą być użyteczne do oceny MR, zarówno na początku leczenia, jak i po okresie obserwacji od implantacji urządzenia lub interwencji chirurgicznej.

Gdy to tylko możliwe zaleca się pomiar szerokości *vena contracta* oraz metodę konwergencji przepływu (PISA pozwala na ocenę RVol i EROA). W ocenie PISA należy pamiętać o jej ograniczeniach związanych z oceną fali zwrotnej o wielu strumieniach lub strumieniu ekscentrycznym, zmiany w promieniu PISA podczas fazy skurczu jak również trudności

w precyzyjnej lokalizacji ujścia fali zwrotnej. Ponadto założenie, że bliższa część konwergencji przepływu ma kształt półkuli (w porównaniu do elipsoidalnego lub nieregularnego kształtu we wtórnej MR [5], co prowadzi do niedoszacowania ciężkości MR) i że występuje na powierzchni dwuwymiarowej (co wymaga w niektórych przypadkach korekcji kąta, na przykład po wszczępieniu MitraClip) wprowadza istotne ograniczenia dla tej metody. Dzięki możliwej bezpośredniej ocenie planimetrycznej *vena contracta*, trójwymiarowa TEE może dostarczyć bardziej dokładną ocenę MR, zwłaszcza we wtórnej MR [6]. Niemniej jednak, zarówno dwu- jak i trójwymiarowa echokardiografia z użyciem kolorowego dopplera może zawyżyć pole powierzchni ujścia z powodu zjawiska aliasingu. Pomimo tych ograniczeń, pomiary z zastosowaniem PISA dobrze korelują z ciężkością MR i rokowaniem.

Skurczowy przepływ fali zwrotnej trwa do momentu, kiedy wystąpi brak koaptacji płatków, dlatego EROA i RVol ulegają dynamicznym zmianom podczas cyklu serca. Dla przykładu, w wypadaniu płatków EROA pojawia się lub nasila podczas środkowej i późnej fazy skurczu, natomiast we wtórnej MR zmniejsza się w środkowej fazie skurczu. W ciężkiej MR z kolei EROA jest zwykle obecna podczas całej fazy skurczu. W aktualnych wytycznych, zarówno amerykańskich jak i europejskich [7, 8], EROA  $\geq 40$  mm<sup>2</sup> (RVol  $\geq 60$  ml) wskazuje na ciężką pierwotną MR, natomiast EROA  $\geq 20$  mm<sup>2</sup> (RVol  $\geq 30$  ml) wskazuje na ciężką wtórną MR. Te różne progi dla ciężkiej MR w przebiegu pierwotnej lub wtórnej dysfunkcji MV wynikają z ich różnej prognostycznej wartości uzyskanej w badaniach klinicznych [1, 9]. Jednakże w obu przypadkach frakcja niedomykalności jest  $\geq 50\%$ . Warto zauważyć, że frakcja niedomykalności  $\geq 50\%$  może być konsekwencją różnych wartości EROA i RVol, w zależności od wielkości LV i frakcji wyrzutowej, która może zmieniać się w szerokim zakresie we wtórnej MR [10].

Wysiłek może nasilić stopień MR, stąd wykonanie pomiarów echokardiograficznych podczas próby wysiłkowej dostarcza dodatkowych informacji. U bezobjawowych pacjentów z pierwotną MR i granicznymi wartościami funkcji i wielkości LV, nasilenie MR (ze wzrostem skurczowego ciśnienia w tętnicy płucnej) i brak rezerwy skurczowej podczas echokardiografii wysiłkowej są związane z gorszymi wynikami [11]. U pacjentów z wtórną MR i przewlekłą dysfunkcją LV, pogorszenie MR ze wzrostem EROA o  $\geq 13$  mm<sup>2</sup> podczas wysiłku również wiąże się ze złym rokowaniem [12].

### Ocena konsekwencji niedomykalności zastawki mitralnej

Wymiary LV pochodzą z echokardiografii w trybie M lub obrazowania dwuwymiarowego. Wymiar

późno-skurczowy LV  $> 40$ – $45$  mm i frakcja wyrzutowa lewej komory (LVEF)  $< 60\%$  są wskaźnikami dysfunkcji skurczowej i poszerzenia LV u pacjenta z ciężką MR. Metoda dwuwymiarowa Simpsona jest zalecana do oszacowania objętości LV oraz LVEF, niemniej ocena trójwymiarowa jest dokładniejsza. Lewy przedsionek poszerza się wskutek przewlekłego przeciążenia objętościowego i ciśnieniowego, a do oceny jego wielkości zaleca się pomiary w projekcji wierzchołkowej 2- i 4-jamowej. Indeks objętości lewego przedsionka  $> 60$  ml/m<sup>2</sup> wiąże się ze złym rokowaniem w pierwotnej MR. Jednak poszerzenie lewego przedsionka jest mniej specyficzne niż rozstrzeń LV, gdyż poszerzenie lewego przedsionka może wystąpić w przypadku migotania przedsionków lub wtórnie do wzrostu ciśnienia późno-rozkurczowego w LV. Skurczowe ciśnienie w tętnicy płucnej  $> 50$  mm Hg w spoczynku lub  $> 60$  mm Hg po wysiłku jest silnie związane z wystąpieniem niekorzystnych zdarzeń sercowych w pierwotnej MR. Podwyższone skurczowe ciśnienie w tętnicy płucnej prowadzi do przeciążenia ciśnieniowego prawej komory, które może spowodować niewydolność prawej komory najpierw z jej przerostem, a następnie jej poszerzeniem, zaburzeniem funkcji oraz zwiększeniem stopnia niedomykalności zastawki trójdziennej. Poszerzenie pierścienia tej ostatniej ( $\geq 40$  mm lub  $\geq 21$  mm/m<sup>2</sup>) przyczynia się do niedomykalności zastawki trójdziennej utrzymującej się po operacji MV, stąd w tej sytuacji warto rozważyć jednoczasową plastykę pierścienia trójdziennej.

Zabiegowy sukces korekcji MR lub operacji wymiany MV zależy od wielu czynników. Na przykład w pierwotnej MR, skuteczna naprawa MV może być niemożliwa, gdy niedomykalność jest wielostrumieniowa, są obecne masywne zwapnienia płatków lub  $\geq 3$  segmenty zastawki, w szczególności płatków przedniego, są objęte patologią wymagającą korekcji. W przypadku wtórnej MR czynnikami zmniejszającymi szansę na skuteczny zabieg są zaawansowane zmiany w aparacie mitralnym, ciężka przebudowa LV czy rozległa blizna lub tętniak w obrębie segmentu podstawnego.

### Okoto- i pozabiegowa echokardiografia zastawki mitralnej

Echokardiografia ma zasadnicze znaczenie dla oceny bezpośrednich i odległych wyników zabiegowych. W przypadku operacji chirurgicznych, dwuwymiarową TEE wykonuje się bezpośrednio na sali operacyjnej po chirurgicznej naprawie MV, aby wykluczyć większą niż łagodną resztkową MR. Weryfikowana jest także adekwatna koaptacja płatków MV. TEE służy do wykluczenia rozejścia pierścienia mitralnego, zwężenia ujścia mitralnego, skurczowego ruchu przedniego płatków czy zaburzeń kurczliwości segmentów dolno-bocznych LV.

Echokardiografia jest kluczowym narzędziem diagnostycznym służącym wraz z fluoroskopią do nawigacji wszystkich etapów zabiegu wszczepienia MitraClipu [13]. Bezpośrednio po zabiegu oceniana jest resztkowa MR, potencjalne zwężenie MV i wykluczane są powikłania takie jak wysięk osierdziowy, tamponada, powstawanie zakrzepu na klipie, oddzielenie się klipu czy uwięzienie strun ścięgnistych przez klip.

W zależności od zastosowanego urządzenia, echokardiograficzna ocena rezydualnej MR może stwarzać wyjątkowe trudności, na przykład oszacowanie dwustrumieniowej MR po wszczepieniu MitraClipu. W tych przypadkach przydatna okazuje się ocena przepływu w żyłach płucnych.

Zarówno w przypadku procedur chirurgicznych, jak i przezcewnikowych bezpośrednia ocena powinna być wykonywana, gdy ciśnienie krwi pacjenta jest równe co najmniej wyjściowemu, najlepiej po ustąpieniu działania anestetyków. Kompleksowa ocena TTE jest zwykle zalecana po miesiącu, po 6 miesiącach, a następnie co roku.

### Znaczenie nowych technik obrazowania w ocenie niedomykalności mitralnej

Dwuwymiarowa TTE i TEE jest standardem do oceny MR. Trójwymiarowa TEE znacznie poprawia wizualizację anatomii i funkcji aparatu mitralnego. Trójwymiarowa TEE poprawia dokładność diagnostyczną w przypadku wypadania płatków MV (szczególnie z objęciem przedniego płatków i komisur), perforacji i rozszczepienia płatków MV. TEE zwiększa dokładność pomiaru MR wielostrumieniowej lub ekscentrycznej, szerokości *vena contracta* i pozwala na bezpośredni pomiar anatomicznej EROA [14]. Pozwala precyzyjnie oszacować pierścień zastawki mitralnej, długość płatków, kąty płatków, obszar koaptacji oraz obszar tentingu. Trójwymiarowa TEE może być użyteczna w nawigacji zabiegów interwencyjnych, takich jak wszczepienie MitraClip.

Zaawansowane techniki obrazowania, takie jak sercowy rezonans magnetyczny oraz wielorządowa tomografia komputerowa mogą dostarczyć informacji uzupełniających u pacjentów z MR. Obie pozwalają na ocenę objętości LV i lewego przedsionka, funkcji, kulistości i strefy blizny. Ze względu na swoją wysoką rozdzielczość przestrzenną, tomografia komputerowa precyzyjnie obrazuje anatomie MV i jest przydatna do oceny wielkości i przebiegu zatoki wieńcowej w stosunku do pierścienia mitralnego i tętnicy okalającej. Z kolei rezonans magnetyczny może mieć szczególne znaczenie w dokładnej ilościowej ocenie MR, podobnie jak we wszystkich innych technik obra-

zowania, jego dokładność zmniejsza się w przypadku wystąpienia migotania przedsionków.

### Piśmiennictwo

1. Lancellotti P, Moura L, Pierard L.A. i wsp. European Association of Echocardiography recommendations for the assessment of valvular regurgitation. Part 2: mitral and tricuspid regurgitation (native valve disease). *Eur. J. Echocardiogr.* 2010; 11: 307–332.
2. Pierard L.A, Carabello B.A. Ischaemic mitral regurgitation: pathophysiology, outcomes and the conundrum of treatment. *Eur. Heart. J.* 2010; 31: 2996–3005.
3. Lancellotti P, Zamorano J.L., Vannan M.A. Imaging challenges in secondary mitral regurgitation: unsolved issues and perspectives. *Circ. Cardiovasc. Imaging* 2014; 7: 735–746.
4. Zoghbi W.A., Enriquez-Sarano M., Foster E. i wsp. Recommendations for evaluation of the severity of native valvular regurgitation with two-dimensional and Doppler echocardiography. *J. Am. Soc. Echocardiogr.* 2003; 16: 777–802.
5. Ray S. The echocardiographic assessment of functional mitral regurgitation. *Eur. J. Echocardiogr.* 2010; 11: i11–17.
6. Grayburn P.A., Weissman N.J., Zamorano J.L. Quantitation of mitral regurgitation. *Circulation* 2012; 126: 2005–2017.
7. Nishimura R.A., Otto C.M., Bonow R.O. i wsp. 2014 AHA/ACC guideline for the management of patients with valvular heart disease: a report of the American College of Cardiology/American Heart Association Task Force on Practice Guidelines. *J. Am. Coll. Cardiol.* 2014; 63: e57–185.
8. Vahanian A., Alfieri O., Andreotti F. i wsp. Guidelines on the management of valvular heart disease. *Eur. Heart J.* 2012; 33: 2451–2496.
9. Grigioni F., Enriquez-Sarano M., Zehr K.J. i wsp. Ischemic mitral regurgitation: long-term outcome and prognostic implications with quantitative Doppler assessment. *Circulation* 2001; 103: 1759–1764.
10. Grayburn P.A., Carabello B., Hung J. i wsp. Defining “severe” secondary mitral regurgitation. Emphasizing an integrated approach. *J. Am. Coll. Cardiol.* 2014; 64: 2792–2801.
11. Lee R., Marwick T.H. Assessment of subclinical left ventricular dysfunction in asymptomatic mitral regurgitation. *Eur. J. Echocardiogr.* 2007; 8: 175–184.
12. Lancellotti P, Gerard P.L., Pierard L.A. Long-term outcome of patients with heart failure and dynamic functional mitral regurgitation. *Eur. Heart J.* 2005; 26: 1528–1532.
13. Wunderlich N.C., Siegel R.J. Peri-interventional echo assessment for the MitraClip procedure. *Eur. Heart J. Cardiovasc. Imaging* 2013; 14: 935–949.
14. Shanks M., Siebelink H.M., Delgado V. i wsp. Quantitative assessment of mitral regurgitation: comparison between three-dimensional transesophageal echocardiography and magnetic resonance imaging. *Circ. Cardiovasc. Imaging* 2010; 3: 694–700.