

# Pacjent z chorobą nowotworową i ostrym zespołem wieńcowym

## Patient with cancer and acute coronary syndrome

### STRESZCZENIE

Współwystępowanie chorób nowotworowych i chorób sercowo-naczyniowych dotyczy około 1,9–4,2% pacjentów z tymi schorzeniami. Ze względu na stały wzrost występowania obu tych chorób, aktualna wiedza z zakresu kardiologii jest powszechnie oczekiwana. W niniejszym opracowaniu zostały przedstawione wybrane zagadnienia dotyczące tego tematu, w tym mechanizmy ostrych zespołów wieńcowych (OZW) spowodowanych chorobą nowotworową, a także mechanizmy toksycznego wpływu chemioterapii i radioterapii na układ sercowo-naczyniowy, zwłaszcza na tętnice wieńcowe i ich związek z OZW u pacjentów poddawanych takiemu leczeniu. Przedstawiono również problem powikłań krwotocznych lub niedokrwistości indukowanej lekami przeciw płytkowymi lub przeciwzakrzepowymi po OZW związanych z chorobą nowotworową. Na końcu zostały zamieszczone wskazówki dotyczące postępowania z pacjentem z powikłaniem krwotocznym lub niedokrwistością z powodu choroby nowotworowej i OZW.

**Słowa kluczowe:** choroba nowotworowa, ostry zespół wieńcowy, kardiologia

Kardiol. Inwazyjna 2017; 12 (3), 16–23

### ABSTRACT

Cancers and cardio-vascular diseases occur concomitantly in 1.9–4.2% of patients with these diseases. Due to a rising number of these cases, insight into cardiooncology seems to be obligatory nowadays. In this paper we sought to describe selected issues concerning this topic including mechanisms of acute coronary syndrome (ACS) primarily caused by cancer as well as toxic influence of chemotherapy and radiotherapy on cardio-vascular system, especially on coronary arteries and their correlation with ACS. Also bleeding complications and anemia secondary to cancer disease in patients using anticoagulants and antiplatelet drugs as a treatment after ACS have been discussed. Finally, management in case of bleeding complications and anemia in patients with ACS and cancer has been presented.

**Key words:** cancer, acute coronary syndrome, cardiooncology  
Kardiol. Inwazyjna 2017; 12 (3), 16–23

### Wstęp

Schorzenia układu sercowo-naczyniowego, przede wszystkim ostre zespoły wieńcowe (OZW) oraz choroby nowotworowe stanowią obecnie główne przyczyny zgonu (tab. 1). Częstość ich występowania stale wzrasta. Rośnie także prawdopodobieństwo współwystępowania obu tych jednostek chorobowych. W literaturze szacuje się, że jest to zjawisko częste i może sięgać 1,9–4,2% [1]. Prawdopodobnie wynika to między innymi z tego, że obie grupy chorób mają podobne czynniki ryzyka, takie jak podeszły wiek, pełć, otyłość, cukrzycę czy palenie papierosów [2]. Biorąc pod uwagę powyższe informacje, zjawisko to staje się istotnym problemem z punktu widzenia całej współczesnej medycyny, w które

Patrycja Mołek<sup>1\*</sup>, Konrad Stępień<sup>1\*</sup>,  
Karol Nowak<sup>1</sup>, Aleksandra Włodarczyk<sup>1</sup>,  
Paweł Pasieka<sup>1</sup>, Jarosław Zalewski<sup>2</sup>

<sup>1</sup>Koło Studenckie przy Klinice Choroby Wieńcowej  
i Niewydolności Serca UJ CM

<sup>2</sup>Klinika Choroby Wieńcowej i Niewydolności Serca  
UJ CM

\*oboje autorów wniosło jednakowy wkład pracy

**Tabela 1.** Najczęstsze przyczyny zgonu (na 1 mln osób) (wg Office of National Statistics)

Przyczyna zgonu	2000		2010	
	Kobiety	Mężczyźni	Kobiety	Mężczyźni
Choroby sercowo-naczyniowe	2056	3352	1269	2018
Nowotwory	1673	2383	1477	2029
Choroby układu oddechowego	695	1074	576	793

zaangażowani są, lub będą, lekarze podstawowej opieki zdrowotnej, interniści, kardiolodzy, onkolodzy kliniczni, a także lekarze innych specjalizacji. Świadomość tak znacznego rozpowszechnienia tej złożonej patologii może odegrać istotną rolę w wykształceniu „czujności onkologicznej” i jak najwcześniejszym wykrywaniu wielu nowotworów, co w konsekwencji może pomóc w jak najszybszym doborze odpowiednich metod leczenia. Pacjenci chorujący jednocześnie z przyczyn kardiologicznych i onkologicznych niejednokrotnie wymagają indywidualnego i niestandardowego postępowania. Takie współwystępowanie często stawia lekarzy przed trudnymi, a czasami wręcz dramatycznymi wyborami. W poniższym artykule autorzy analizują wybrane sytuacje kliniczne dotyczące pacjentów z jednoczesnym ostrym zespołem wieńcowym i chorobą nowotworową.

### Ostry zespół wieńcowy jako pierwszy objaw choroby nowotworowej

W zdecydowanej większości przypadków podłożem OZW jest pęknięcie blaszki miażdżycowej w naczyniach wieńcowych. Jednak w około 5% przypadków stwierdzana jest inna przyczyna OZW. Wśród tych przyczyn bardzo ważną rolę odgrywa choroba nowotworowa [3]. Niejednokrotnie OZW jest pierwszym objawem nieraz bardzo zaawansowanego, ale jednocześnie wcześniej bezobjawowego nowotworu. W tych sytuacjach OZW pełni rolę papierka lakmusowego choroby nowotworowej. Poprawnie zinterpretowany może pozwolić na wczesne postawienie diagnozy choroby nowotworowej, rozpoczęcie odpowiedniego leczenia i wyleczenie chorego.

Chorobę nowotworową należy zazwyczaj traktować jako schorzenie systemowe. Bardzo dobrze zbadany jest wpływ nowotworów złośliwych na układ krzepnięcia krwi. Są one uznawane w większości za czynnik prozakrzepowy, który może doprowadzić do ciężkich powikłań zakrzepowo-zatorowych, głównie w układzie żylnym, ale zdarzają się również zatory w systemie tętniczym. Problem ten znalazł odzwierciedlenie między innymi w umieszczeniu nowotworów złośliwych w skalach oceny ryzyka zakrzepowo-zatorowego, na przykład w skali Capriniego. Ponadto warto zauważyć, że należą one do najwyższej punktowanych czynników.

Wielu autorów starało się wyjaśnić powiązanie choroby nowotworowej ze zwiększoną gotowością zakrzepową. Obecnie powszechnie akceptowana jest teoria wieloczynnikowa. Pacjenci z nowotworami złośliwymi to szczególnie grupa chorych obciążonych wieloma czynnikami ryzyka, które przyczyniły się do rozwoju tej choroby, jak na przykład używki, otyłość, niezdrowy tryb życia, ekspozycja na karcinogeny chemiczne i fizyczne. W trakcie długiego leczenia przeciwnowotworowego ryzyko zakrzepowo-zatorowe dodatkowo wzrasta. W końcowym stadium choroby większość pacjentów jest właściwie całkowicie unieruchomiona. Występuje wtedy wyjątkowo wysokie ryzyko tego typu powikłań.

Kolejnym ważnym czynnikiem jest aktywność metaboliczna samego guza [4]. Komórki nowotworowe produkują szeroką gamę substancji, które zwiększają gotowość zakrzepową. W związku z tym, pacjenci z chorobą nowotworową mają zwiększone ryzyko zakrzepowo-zatorowe, które może także doprowadzić do zatorowości systemowej, w tym do OZW.

Oprócz omówionych powyżej mechanizmów choroba nowotworowa może doprowadzić do OZW w inny sposób. Na przykład:

1. Białaczki, choroby mieloproliferacyjne i mielodysplastyczne, prowadzą do zaburzenia ilości składników morfotycznych krwi, takich jak leukocytoza, nadkrwistość lub niedokrwistość, a także zwiększonej lepkości, które mogą zwiększać ryzyko OZW, będącego pierwszym objawem choroby nowotworowej [5, 6].
2. Nowotwory aktywne hormonalnie, takie jak na przykład guz chromochłonny rdzenia nadnerczy, produkujący katecholaminy, mogą prowadzić do obkurczenia naczyń wieńcowych, a przez to do OZW [7].
3. Zdarza się, że pierwszym objawem pierwotnego guza serca, na przykład śluzaka jest OZW wywołany na drodze mechanicznego zamknięcia światła tętnicy wieńcowej [8] lub generacji materiału zatorowego, zamykającego światło tętnicy wieńcowej [9].
4. Przerzuty do serca należą do rzadkości, niemniej ich występowanie zawsze wiąże się z poważnym rokowaniem. W literaturze opisano przypadki przerzutów raka przełyku, raka płuca,

**Tabela 2.** Mechanizmy prowadzące do pierwszego objawu choroby nowotworowej jako OZW

Mechanizm	Przykłady
Wzrost krzepliwości krwi	Liczne nowotwory
Niedokrwistość, nadkrwistość, leukocytoza, nadlepkłość	Czerwieńca prawdziwa, ostra białaczka limfatyczna, nadpłytkowość samoistna
Nowotwory aktywne hormonalnie	Guz chromochłonny rdzenia nadnerczy
Pierwotne guzy serca	Śluzak
Przerzuty do serca	Rak przelyku, rak płuca, leiomyosarcoma macicy, mięsak piersi

*leiomyosarcoma* macicy oraz mięsaka piersi objawiających się jako OZW.

Biorąc pod uwagę powyższe informacje, warto zauważyć, że na podłożu nowotworowe OZW może wskazywać przede wszystkim jego nietypowy objaw, jak na przykład młody wiek pacjenta czy OZW występujący u pacjentów bez czynników ryzyka. Mechanizmy prowadzące do OZW jako pierwszego objawu choroby nowotworowej zostały zebrane w tabeli 2.

### Ostry zespół wieńcowy jako powikłanie radio-chemioterapii przeciwnowotworowej

Współczesna terapia pacjentów onkologicznych opiera się na trzech podstawowych metodach postępowania: chemioterapii, radioterapii oraz chirurgii. Dzięki intensywnemu rozwojowi każdej z tych dziedzin, przeżycie pacjentów z postawionym rozpoznaniem choroby nowotworowej znacznie się poprawiło. Niestety, wiąże się to także z coraz częstszym i coraz bardziej intensywnym stosowaniem powyższych metod, a to z kolei przekłada się na coraz częstsze występowanie poważnych działań niepożądanych. Z punktu widzenia kardiologii najistotniejsze są działania niepożądane chemioterapii i radioterapii. Wagę tego problemu podkreślają także ubiegłoroczne wytyczne Europejskiego Towarzystwa Kardiologicznego [10].

Układ sercowo-naczyniowy jest szczególnie narażony na toksyczne działanie terapii przeciwnowotworowej, a leki przeciwnowotworowe stosowane we współczesnej onkologii są zaliczane do środków bardzo toksycznych. Zarówno chemioterapia, jak i radioterapia mogą szkodliwie wpływać na każdą część układu sercowo-naczyniowego [10, 11].

#### Chemioterapia

Wprowadzanie nowych i coraz bardziej skutecznych leków przeciwnowotworowych wiąże się z ciągłym wydłużaniem listy leków uszkadzających układ sercowo-naczyniowy. Jednak uszkodzenie mięśnia

sercowego przez nowe leki charakteryzuje się zupełnie innymi cechami klinicznymi. Inne są również mechanizmy doprowadzające do tych uszkodzeń. Z tych powodów wyodrębniono dwa typy kardiotoxyczności leków przeciwnowotworowych, typ I charakterystyczny dla antracyklin i cisplatyny, gdzie dawka się kumuluje, a uszkodzenie jest nieodwracalne i typ II występujący na przykład po bewacyzumabie, gdzie uszkodzenie jest odwracalne i nie występuje zależność od dawki leku.

Chemioterapeutyki uszkadzają tętnice wieńcowe, głównie ich śródbłonek. Mogą w ten sposób doprowadzić do ostrej zakrzepicy lub do przebudowy ścian tętnic, co w przyszłości może doprowadzić do ich zamknięcia. Część z nich może powodować skurcz naczyń wieńcowych [10]. Klinicznie sytuacje te manifestują się jako OZW. Do leków szczególnie często mogących prowadzić do OZW zaliczamy:

- fluoropirymidyny: 5-fluorouracyl, kapecytabina, gemcytabina [12],
- pochodne platyny: cisplatyna [13],
- inhibitory czynnika VEGF: bewacizumab, sorafenib, sunitynib [14].

W literaturze opisano również bardzo rzadkie występowanie OZW związanego ze stosowaniem między innymi paklitakselu [15], inhibitorów kinazy tyrozynowej [16] czy carfilzomibu [17]. Warto również podkreślić, że łączenie w trakcie chemioterapii leków z kilku różnych grup, zwłaszcza wymienionych powyżej, znacznie zwiększa ryzyko wystąpienia OZW u pacjentów [18]. Mechanizmy uszkodzenia naczyń wieńcowych po chemioterapeutykach i częstość występowania OZW podsumowano w tabelach 3 i 4.

#### Radioterapia

Podobnie jak chemioterapia, również radioterapia może uszkadzać w zasadzie każdą strukturę sercową. Głównym mechanizmem toksyczności jest uszkodzenie śródbłonek. Na naczynia wieńcowe negatywnie wpływa zwłaszcza napromienianie okolic sąsiednich, śródpiersia i piersi. Toksyczny wpływ na naczynia wieńcowe notowano również w przypadku napromieniania okolic odległych [11]. W takich

**Tabela 3.** Mechanizmy uszkodzenia naczyń wieńcowych wraz z przykładowymi grupami leków [16]

Grupa leków	Mechanizm uszkodzenia tętnic wieńcowych
Fluoropirymidyny	Uszkodzenie śródbłonka Skurcz naczyń wieńcowych
Pochodne platyny	Zwiększona gotowość prozakrzepowa Zakrzepica
Inhibitory VEGF	Zwiększona gotowość prozakrzepowa Zakrzepica Uszkodzenie śródbłonka
Radioterapia	Uszkodzenie śródbłonka Pęknięcie blaszki miażdżycowej Zakrzepica

**Tabela 4.** Częstość wywoływania OZW przez leki przeciwnowotworowe [17]

	Częstość
5-fluorouracyl	0,1–19%
Kapecytabina	0,02–10%
Paklitaksel	0,2–4%
Cisplatyna	0,2–12%
Bevacizumab	1–6%
Sorafenib	1–2%
Sunitynib	1–13%

sytuacjach wpływ radioterapii na naczynia wieńcowe jest widoczny dopiero po wielu latach od aplikacji radioterapii, opisano jednak także przypadki OZW [19].

### Leczenie przeciwzakrzepowe lub przeciwplatekcyjne po OZW jako czynnik ujawniający chorobę nowotworową

Tkanka nowotworowa charakteryzuje się wyższym potencjałem tworzenia naczyń, czyli angiogenezy, niż pozostałe tkanki organizmu. W głównej mierze odpowiedzialny jest za to czynnik wzrostu śródbłonka VEGF (*vascular endothelial growth factor*) produkowany w odpowiedzi na niedotlenienie, onkogeny oraz inne cytokiny. Podwyższony poziom VEGF w wielu nowotworach powiązany jest z gorszym rokowaniem [20], ponadto zwiększa on prawdopodobieństwo krwawień poprzez zwiększenie przepuszczalności i kruchości naczyń i kapilar, a także indukowanie powstawania fenestracji w śródbłonku naczyń [21]. Drugim czynnikiem jest glikoproteina CD34, występująca na powierzchni komórek krwiotwórczych i komórkach naczyń, wraz z VEGF pełniąc kluczową rolę w angiogenezie i waskulogenezie [22]. W przypadku pacjentów, którzy przeszli OZW przy współistniejącej chorobie nowotworowej potencjał angiogenezy

według Fu i wsp. jest dodatkowo zwiększony. Badacze tłumaczą to zjawiskiem mobilizacji leukocytów posiadających na swojej błonie komórkowej specyficzne markery dla angiogenezy, które bezpośrednio pobudzają tworzenie nowych naczyń, stąd niektóre nowotwory lite w takich przypadkach są mocniej unaczynione [23]. Jest to potencjalny mechanizm odpowiedzialny za zwiększone ryzyko krwawienia u pacjentów po OZW leczonych przeciwplatekowo i/lub przeciwzakrzepowo.

Krwawienia między innymi z przewodu pokarmowego, dróg moczowych i dróg rodnych jeszcze przed wystąpieniem innych objawów, mogą być sygnałem pozwalającym na wcześniejsze wykrycie nowotworu. Przez wiele lat znaczenie stosowania leków przeciwplatekowych lub przeciwzakrzepowych we wcześniejszym wykrywaniu nowotworów było niejasne, a taki scenariusz potwierdzały jedynie pojedyncze doniesienia. W eksperymentalnym modelu przeprowadzonym na myszach z mutacją *Apc* (*min/+*) podatnych na rozwój mnogich gruczolaków w przewodzie pokarmowym Wei H i wsp. udowodnili, że leki przeciwkrzepliwie istotnie zwiększały ryzyko krwawienia w przypadku nowotworów jelita grubego [24].

Analiza wyników badania GUSTO obejmująca ponad 9300 osób wskazuje, że w grupie pacjentów po OZW przyjmujących prasugrel lub kłopidogrel w połączeniu z kwasem acetylosalicylowym ogólne ryzyko krwawienia wyniosło 1,7%, w tym wśród pacjentów, którzy zachorowali na nowotwór złośliwy prawdopodobieństwo to wynosiło 11,2%, a w grupie bez nowotworu — 1,5%. W analizie uwzględniano poważne krwawienia, zagrażające życiu oraz o średnim stopniu zaawansowania, niezwiązane z pomostowaniem aortalno-wieńcowym. Nie wykazano zaś istotnej różnicy w częstości występowaniem raka jelita grubego w grupie leczonej prasugrelem w porównaniu do kłopidogrelu, natomiast nowotwory w tej pierwszej grupie wykrywane były na wyższym stopniu zaawansowania w momencie wykrycia. Wskazaniem do testów przesiewowych lub procedur diagnostycznych były głównie krwawienia lub niedokrwistość (tab. 5) [25].

Terapia prasugrelem powodowała najczęściej krwawienia z przewodu pokarmowego lub niedokrwistość, zaś kłopidogrel wywoływał krwiomocz [25]. Inne badania wskazują, że przy stosowaniu nowych doustnych leków przeciwzakrzepowych (NOAC, *new oral anticoagulants*) prawdopodobieństwo krwawienia z przewodu pokarmowego waha się od 1,42 do 3,52% i w każdym przypadku jest wyższe, niż przy stosowaniu warfaryny. Asiimwe i wsp. wykazali, że jeżeli pacjenci przyjmujący warfarynę lub kłopidogrel doświadczają krwawień z przewodu pokarmowego, mają 6 razy większe szanse, aby być zdiagnozowani w kierunku nowotworu przewodu pokarmowego, niż



**Tabela 5.** Przyczyny diagnostyki onkologicznej u pacjentów po OZW z powikłaniami krwotocznymi lub niedokrwistością podczas leczenia przeciwplatekowego, wcześniej nie leczonych z powodu choroby nowotworowej oraz częstość wykrywanych w ten sposób nowotworów złośliwych (tab. zaadaptowana z artykułu [25])

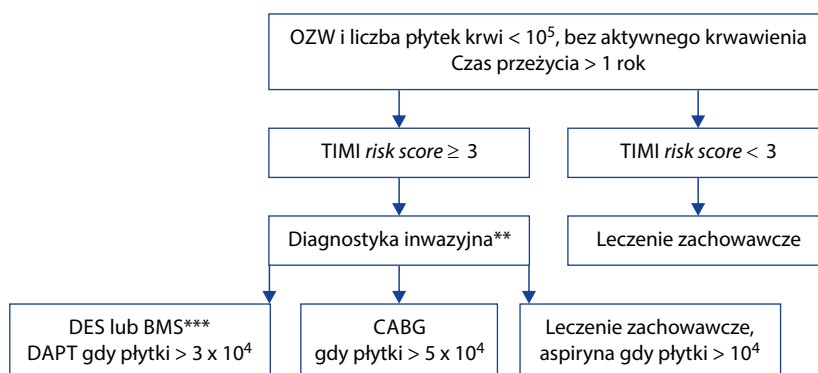
Przyczyny diagnostyki w kierunku nowotworów złośliwych u pacjentów po OZW leczonych kwasem acetylosalicylowym i kłopidogrelem lub prasugrelem (n = 3108)	Grupa pacjentów z rozpoznaną chorobą nowotworową podczas badań (n = 160)
Anemia lub krwawienie	45/160 (28,1%)
Krwawienie	40/160 (25,0%)
Krwawienie z przewodu pokarmowego	24/160 (15,0%)
Krwiomocz	10/160 (6,3%)
Krwioplucie	3/160 (1,9%)
Krwawienie z dróg rodnych	1/160 (0,9%)
Inne	2/160 (1,3%)
Anemia	13/160 (8,1%)

pacjenci bez krwawienia [26]. Największe prawdopodobieństwo postawienia takiej diagnozy notowane jest w pierwszych 6 miesiącach od pierwszego epizodu krwawienia [27]. Niedokrwistość u tych pacjentów wiąże się z diagnostyką w kierunku raka jelita grubego, natomiast warto zachować szeroko pojętą czujność onkologiczną, na co wskazuje przypadek pacjenta, u którego przy poszerzeniu diagnostyki wykryto również poza rakiem jelita grubego, raka dróg żółciowych oraz GIST (*gastrointestinal stromal tumors*) umiejscowionego w jelicie cienkim [28]. Innym wartym uwagi przypadkiem był pacjent z wieloletnim wywiadem krwawień z przewodu pokarmowego indukowanych kwasem acetylosalicylowym, u którego dopiero bardzo szczegółowa diagnostyka pozwoliła na wykrycie nowotworu. Typowe metody diagnostyki endoskopowej i angiograficznej nie pozwoliły zdiagnozować dużych rozmiarów GIST. Dopiero sprowokowanie krwawienia przy użyciu kwasu acetylosalicylowego pozwoliło zlokalizować 20-centymetrowy guz. Przypadek ten pokazuje jak ważna jest wnikliwa i czasami wymagająca niestandardowego podejścia diagnostyka krwawień w celu wykluczenia nowotworu [29]. W dostępnej literaturze najwięcej dowodów na to, że leki przeciwplatekowe i przeciwkrzepliwe umożliwiają wcześniejsze wykrycie nowotworu złośliwego dotyczy raka jelita grubego, natomiast takie opracowania dotyczą także raka pęcherza moczowego. Czynniki ryzyka OZW i raka pęcherza moczowego częściowo pokrywają się. Są nimi starszy wiek, płeć męska i palenie papierosów. Leki przeciwplatekowe lub przeciwzakrzepowe są powszechnie używane w grupie ryzyka dla tego nowotworu i hipotetycznie przyczyniają się do krwiomoczu, który jest głównym objawem prowadzącym do poszerzenia diagnostyki. Badania wykazały, że wśród pacjentów przyjmujących długoterminowo warfarynę lub heparynę epizod krwiomoczu występuje u 2 do 24% pacjentów, natomiast w przypadku

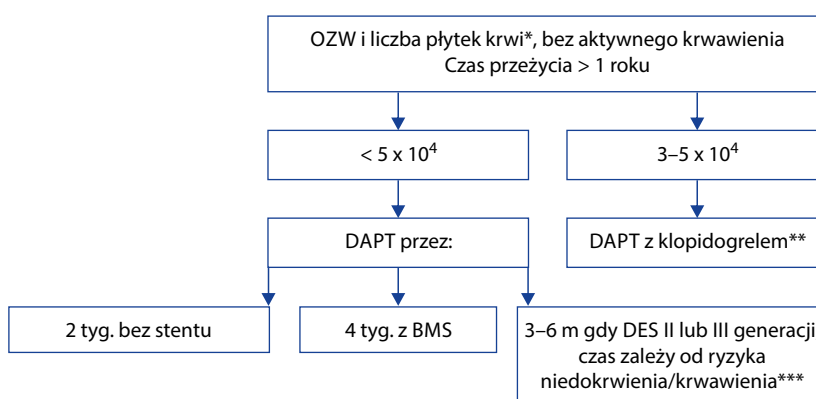
stosowania kwasu acetylosalicylowego u 30%, a przy użyciu kłopidogrelu u 10%. Spośród pacjentów zgłaszających się z makroskopowym krwiomoczem ryzyko nowotworu złośliwego jest większe w grupie, która przyjmowała leki przeciwplatekowe lub przeciwzakrzepowe. Co ciekawe, krwiomocz w trakcie stosowania tych leków był związany z wcześniejszym wykryciem nowotworu o niższym stopniu złośliwości histologicznej i klinicznej, niż w grupie, która nie przyjmowała takich leków [30].

Odłącznym zagadnieniem pozostaje krwawienie po zastosowaniu fibrynolizy podczas leczenia zawału mięśnia sercowego lub udaru mózgu. Warto podkreślić, iż aktywna choroba nowotworowa jest względnym przeciwwskazaniem do tego typu leczenia, niemniej jednak w warunkach ratowania życia nawet w tej grupie pacjentów leczenie fibrynolityczne jest stosowane. Brak jest większych opracowań w tym temacie, a dostępna wiedza pochodzi z opisów przypadków klinicznych. Przykładem może być pacjent, który po podanej fibrynolizie podczas leczenia zawału STEMI rozwinął wewnątrzczaszkowe krwawienie. Dokładna diagnostyka wykazała, że źródłem krwawienia był oponiak, który wcześniej pozostawał bezobjawowy [31]. W innej sytuacji, pacjent po podaniu leczenia fibrynolitycznego rozwinął masywny krwotok do jamy brzusznej, z objawami wstrząsu hipowolemicznego. Poszerzona diagnostyka ujawniła, że źródłem krwawienia był pęknięty nowotwór nadnerczy. Powyższe przypadki wskazują na możliwość zaistnienia krwawienia po fibrynolizie, ujawniające podstępnie toczący się proces nowotworowy, jednakże brak badań w tym zakresie nie pozwala stwierdzić częstości i okoliczności takich zdarzeń.

Ze względu na pokrywające się czynniki ryzyka OZW i części nowotworów warto pamiętać, że choroby te mogą ze sobą współistnieć. Stosowane leki prze-



**Rycina 1.** Decyzje dotyczące strategii postępowania u pacjentów z chorobą nowotworową, u których wystąpił OZW (na podstawie [11]). TIMI — Thrombolysis in Myocardial Infarction, DES — stent pokryty cytostatykiem, BMS — stent metalowy, DAPT — podwójna terapia przeciwplatetkowa, CABG — pomostowanie aortalno-wieńcowe; \*gdy czas przeżycia < 1 roku, interwencja wskazana gdy STEMI lub wysokiego ryzyka NSTEMI, \*\*dostęp promieniowy, lekiem przeciwzakrzepowym z wyboru bivalirudyna, \*\*\*BMS lub angioplastyka balonowa, gdy czas opóźnienia leczenia onkologicznego nie może być dłuższy od 1 miesiąca.



**Rycina 2.** Zalecenia dotyczące stosowania podwójnej terapii przeciwplatekowej u pacjentów z chorobą nowotworową. Objasnienia jak na rycinie 1; \*gdy płytki krwi <math>< 3 \times 10^3</math>, decyzja o interwencji i DAPT powinna być przedyskutowana przez zespół specjalistów, \*\*nie należy stosować prasugrelu, tikgreloru jako terapii w DAPT, a okołożabiegowo nie powinny być stosowane inhibitory receptora płytkowego IIb/IIIa, \*\*\*optymalnie jeśli potwierdzono prawidłową implantację stentu przy pomocy obrazowania wewnątrznaczyniowego

ciwkrzepliwe lub przeciwplatekowe mogą pomóc we wcześniejszej diagnostyce, dlatego też nie wolno bagatelizować krwawień po zastosowaniu tych preparatów. W każdym takim przypadku powinna być przeprowadzona szczegółowa diagnostyka w celu identyfikacji źródła krwawienia.

### Ogólne zasady postępowania z pacjentem z małopłytkowością, niedokrwistością lub powikłaniem krwotocznym z powodu choroby nowotworowej i OZW

Trombocytopenia jest częstym skutkiem ubocznym chemioterapii, występuje u 10 do 25% pacjentów chorych na nowotwory lite i u większości osób chorujących na ostre białaczki i chłoniaki. Jest potencjalną przyczyną krwawień po leczeniu OZW w sposób inwazyjny. Zalecenia dotyczące postępowania w takim przypadku podsumowuje rycina 1 [11]. Dostęp promieniowy jest techniką z wyboru w tej sytuacji klinicznej, w której ryzyko dużych powikłań krwotocznych jest minimalne [11, 32].

U pacjentów z trombocytopenią profilaktyczna transfuzja płytek nie jest wskazana, z wyjątkiem, gdy liczbie płytek krwi <math>< 20\,000</math>/ml towarzyszy jedna

z cech: wysoka gorączka, leukocytoza, szybki spadek liczby płytek, inne zaburzenia krzepnięcia lub gdy liczbie płytek <math>< 20\,000</math>/ml towarzyszy nowotwór lity, a pacjent otrzymuje terapię w celu zahamowania wzrostu nowotworu pęcherza moczowego, dróg rodnych, jelita grubego lub czerniaka. Wskazaniem do leczniczej transfuzji płytek jest krwawienie, które rozwija się w trakcie lub po cewnikowaniu serca. Terapia kwasem acetylosalicylowym może być rozpoczęta przy poziomie płytek krwi >math>10\,000</math>/ml. Co ciekawe, nie ma minimalnego poziomu płytek krwi, który byłaby przeciwwskazaniem do diagnostycznej angiografii.

Pacjenci, u których liczba płytek przed przezskórną interwencją wieńcową wynosi <math>< 50\,000</math>/ml powinni otrzymać wstępną dawkę 30–50 U/kg heparyny niefrakcjonowanej. Przy liczbie płytek <math>< 30\,000</math>/ml połączonej z ryzykiem krwawienia śródczaszkowego zaleca się wykonanie tromboelastografii, która pozwala ocenić zarówno funkcję płytek, jak i globalną funkcję układu krzepnięcia. Technika ta może pomóc podjąć decyzję, czy przed zabiegiem konieczna jest transfuzja preparatów płytek lub krwi [11]. Niemniej, do tej pory niewiele jest dostępnych badań na ten temat [33, 34]. Zalecenia dotyczące stosowania

podwójnej terapii przeciwplatekowej u pacjentów z chorobą nowotworową zawiera rycina 2 [11].

Inną sytuacją są powikłania krwotoczne i/lub niedokrwistość u pacjentów cierpiących na chorobę nowotworową, które poprzedzają OZW. Ponieważ dotychczasowe badania w tej populacji nie przyniosły jednoznacznych wniosków, zalecenia w tym temacie nie są ściśle określone. Ankiety badanie wśród lekarzy różnych specjalności wykazało, że najczęściej wybierane odpowiedzi przy zapytaniu o wskazania do przetoczenia preparatów krwi wśród tych chorych, to poziom hemoglobiny < 7 mg/dl, aktywne krwawienie (ostre lub ukryte), pogorszenie stanu funkcjonalnego pacjenta, niedokrwistość jako skutek chemioterapii, objawy dławicowe, duszność lub zaostrzenie zastoinowej niewydolności serca [35]. W większości badań najczęstszym wskazaniem do przetoczenia krwi w tej grupie chorych jest stężenie hemoglobiny poniżej 7 mg/dl. Pacjenci o znacznym stopniu niedokrwistości przed cewnikowaniem serca powinni być skonsultowani z hematologiem lub onkologiem [11].

## Piśmiennictwo

- Vicinelli P, Martinoni A, Villani C, et al. Acute coronary syndrome and cancer: which therapeutic option first? *G Ital Cardiol (Rome)*. 2015; 16(5): 316–319, doi: [10.1714/1870.20438](https://doi.org/10.1714/1870.20438), indexed in Pubmed: [25994469](https://pubmed.ncbi.nlm.nih.gov/25994469/).
- Blaes A, Prizment A, Koene RJ, et al. Cardio-oncology Related to Heart Failure: Common Risk Factors Between Cancer and Cardiovascular Disease. *Heart Fail Clin*. 2017; 13(2): 367–380, doi: [10.1016/j.hfc.2016.12.006](https://doi.org/10.1016/j.hfc.2016.12.006), indexed in Pubmed: [28279422](https://pubmed.ncbi.nlm.nih.gov/28279422/).
- Waller B, Fry E, Hermiller J, et al. Nonatherosclerotic causes of coronary artery narrowing-Part III. *Clinical Cardiology*. 1996; 19(8): 656–661, doi: [10.1002/clc.4960190814](https://doi.org/10.1002/clc.4960190814).
- Falanga A, Russo L, Verzeroli C. Mechanisms of thrombosis in cancer. *Thromb Res*. 2013; 131: S59–S62, doi: [10.1016/s0049-3848\(13\)70024-0](https://doi.org/10.1016/s0049-3848(13)70024-0).
- Jachmann-Jahn U, Cornely OA, Laufs U, et al. Acute anterior myocardial infarction as first manifestation of acute myeloid leukemia. *Ann Hematol*. 2001; 80(11): 677–681, indexed in Pubmed: [11757728](https://pubmed.ncbi.nlm.nih.gov/11757728/).
- Xiong N, Gao W, Pan J, et al. Essential thrombocythemia presenting as acute coronary syndrome: case reports and literature review. *J Thromb Thrombolysis*. 2017; 44(1): 57–62, doi: [10.1007/s11239-017-1490-4](https://doi.org/10.1007/s11239-017-1490-4), indexed in Pubmed: [28285408](https://pubmed.ncbi.nlm.nih.gov/28285408/).
- Yu R, Nissen NN, Bannykh SI. Cardiac complications as initial manifestation of pheochromocytoma: frequency, outcome, and predictors. *Endocr Pract*. 2012; 18(4): 483–492, doi: [10.4158/EP11327.OR](https://doi.org/10.4158/EP11327.OR), indexed in Pubmed: [22297057](https://pubmed.ncbi.nlm.nih.gov/22297057/).
- Uriarte DS, Lucreziotti S, Sponzilli C, et al. Acute myocardial infarction as first manifestation of left atrial myxoma in a young woman: role of echocardiography. *J Cardiovasc Med (Hagerstown)*. 2015; 16 Suppl 2: S69–S70, doi: [10.2459/JCM.0000000000000027](https://doi.org/10.2459/JCM.0000000000000027), indexed in Pubmed: [25050532](https://pubmed.ncbi.nlm.nih.gov/25050532/).
- Konstanty-Kalandyk J, Wierzbicki K, Bartus K, et al. Acute myocardial infarction due to coronary embolisation as the first manifestation of left atrial myxoma. *Kardiol Pol*. 2013; 71(4): 403–405, doi: [10.5603/KP.2013.0070](https://doi.org/10.5603/KP.2013.0070), indexed in Pubmed: [23788348](https://pubmed.ncbi.nlm.nih.gov/23788348/).
- Zamorano J, Lancellotti P, Muñoz DR, et al. 2016 ESC Position Paper on cancer treatments and cardiovascular toxicity developed under the auspices of the ESC Committee for Practice Guidelines. *European Heart Journal*. 2016; 37(36): 2768–2801, doi: [10.1093/eurheartj/ehw211](https://doi.org/10.1093/eurheartj/ehw211).
- Ilescu CA, Grines CL, Herrmann J, et al. SCAI Expert consensus statement: Evaluation, management, and special considerations of cardio-oncology patients in the cardiac catheterization laboratory (endorsed by the cardiological society of india, and sociedad Latino Americana de Cardiologia intervencionista). *Catheter Cardiovasc Interv*. 2016; 87(5): E202–E223, doi: [10.1002/ccd.26379](https://doi.org/10.1002/ccd.26379), indexed in Pubmed: [26756277](https://pubmed.ncbi.nlm.nih.gov/26756277/).
- Kosmas C, Kallistratos MS, Kopterides P, et al. Cardio-toxicity of fluoropyrimidines in different schedules of administration: a prospective study. *J Cancer Res Clin Oncol*. 2008; 134(1): 75–82, doi: [10.1007/s00432-007-0250-9](https://doi.org/10.1007/s00432-007-0250-9), indexed in Pubmed: [17636329](https://pubmed.ncbi.nlm.nih.gov/17636329/).
- Rao AS, Kumar R, Narayanan GS. A rare case of cisplatin-induced acute myocardial infarction in a patient receiving chemoradiation for lung cancer. *J Cancer Res Ther*. 2015; 11(4): 983–985, doi: [10.4103/0973-1482.157320](https://doi.org/10.4103/0973-1482.157320), indexed in Pubmed: [26881563](https://pubmed.ncbi.nlm.nih.gov/26881563/).
- Jang S, Zheng C, Tsai HT, et al. Cardiovascular toxicity after antiangiogenic therapy in persons older than 65 years with advanced renal cell carcinoma. *Cancer*. 2016; 122(1): 124–130, doi: [10.1002/cncr.29728](https://doi.org/10.1002/cncr.29728), indexed in Pubmed: [26439451](https://pubmed.ncbi.nlm.nih.gov/26439451/).
- Schrader C, Keussen C, Bewig B, et al. Symptoms and signs of an acute myocardial ischemia caused by chemotherapy with Paclitaxel (Taxol) in a patient with metastatic ovarian carcinoma. *Eur J Med Res*. 2005; 10(11): 498–501, indexed in Pubmed: [16354605](https://pubmed.ncbi.nlm.nih.gov/16354605/).
- Lynch DR, Kickler TS, Rade JJ. Recurrent myocardial infarction associated with gefitinib therapy. *J Thromb Thrombolysis*. 2011; 32(1): 120–124, doi: [10.1007/s11239-010-0539-4](https://doi.org/10.1007/s11239-010-0539-4), indexed in Pubmed: [21184253](https://pubmed.ncbi.nlm.nih.gov/21184253/).
- Rosenthal A, Luthi J, Belohlavek M, et al. Carfilzomib and the cardiorenal system in myeloma: an endothelial effect? *Blood Cancer J*. 2016; 6: e384, doi: [10.1038/bcj.2015.112](https://doi.org/10.1038/bcj.2015.112), indexed in Pubmed: [26771810](https://pubmed.ncbi.nlm.nih.gov/26771810/).
- Lee KH, Lee JS, Kim SH. Electrocardiographic changes simulating acute myocardial infarction or ischemia associated with combination chemotherapy with etoposide, cisplatin, and 5-fluorouracil. *Korean J Intern Med*. 1990; 5(2): 112–117, indexed in Pubmed: [2098095](https://pubmed.ncbi.nlm.nih.gov/2098095/).
- McEniery PT, Dorosti K, Schiavone WA, et al. Clinical and angiographic features of coronary artery disease after chest irradiation. *Am J Cardiol*. 1987; 60(13): 1020–1024, indexed in Pubmed: [3673902](https://pubmed.ncbi.nlm.nih.gov/3673902/).
- Rosen LS. Clinical experience with angiogenesis signaling inhibitors: focus on vascular endothelial growth factor (VEGF) blockers. *Cancer Control*. 2002; 9(2 Suppl): 36–44, indexed in Pubmed: [11965229](https://pubmed.ncbi.nlm.nih.gov/11965229/).
- Jin Kim Y, Hyun Kim C, Hwan Cheong J, et al. Relationship between expression of vascular endothelial growth factor and intratumoral hemorrhage in human pituitary adenomas. *Tumori*. 2011; 97(5): 639–646, doi: [10.1700/989.10725](https://doi.org/10.1700/989.10725), indexed in Pubmed: [22158497](https://pubmed.ncbi.nlm.nih.gov/22158497/).
- Yao RX, He MQ, He MQ, et al. Vascular Endothelial Growth Factor and Cluster of Differentiation 34 for Assessment of Perioperative Bleeding Risk in Gastric Cancer Patients.

- Chin Med J. 2016; 129(16): 1950, doi: [10.4103/0366-6999.187842](https://doi.org/10.4103/0366-6999.187842).
23. Fu H, Vadhania N, Xue ER, et al. Thrombus leukocytes exhibit more endothelial cell-specific angiogenic markers than peripheral blood leukocytes do in acute coronary syndrome patients, suggesting a possibility of trans-differentiation: a comprehensive database mining study. *J Hematol Oncol.* 2017; 10(1): 74, doi: [10.1186/s13045-017-0440-0](https://doi.org/10.1186/s13045-017-0440-0), indexed in Pubmed: [28335793](https://pubmed.ncbi.nlm.nih.gov/28335793/).
  24. Wei H, Shang J, Keohane C, et al. A novel approach to assess the spontaneous gastrointestinal bleeding risk of antithrombotic agents using *Apc(min/+)* mice. *Thromb Haemost.* 2014; 111(6): 1121–1132, doi: [10.1160/TH13-11-0926](https://doi.org/10.1160/TH13-11-0926), indexed in Pubmed: [24430131](https://pubmed.ncbi.nlm.nih.gov/24430131/).
  25. Roe MT, Cyr DD, Eckart D, et al. TRILOGY ACS Investigators. Ascertainment, classification, and impact of neoplasm detection during prolonged treatment with dual antiplatelet therapy with prasugrel vs. clopidogrel following acute coronary syndrome. *Eur Heart J.* 2016; 37(4): 412–422, doi: [10.1093/eurheartj/ehv611](https://doi.org/10.1093/eurheartj/ehv611), indexed in Pubmed: [26637834](https://pubmed.ncbi.nlm.nih.gov/26637834/).
  26. Asiimwe A, Li JJ, Weerakkody G, et al. Diagnoses of gastrointestinal cancers after gastrointestinal bleeding in patients receiving clopidogrel or warfarin. *Curr Drug Saf.* 2013; 8(4): 261–269, indexed in Pubmed: [24102361](https://pubmed.ncbi.nlm.nih.gov/24102361/).
  27. Desai J, Granger CB, Weitz JI, et al. Novel oral anticoagulants in gastroenterology practice. *Gastrointest Endosc.* 2013; 78(2): 227–239, doi: [10.1016/j.gie.2013.04.179](https://doi.org/10.1016/j.gie.2013.04.179), indexed in Pubmed: [23725876](https://pubmed.ncbi.nlm.nih.gov/23725876/).
  28. Yasuta S, Yamauchi J, Satoh A, et al. Synchronous Triple Malignant Tumors (Hilar Cholangiocarcinoma, Ascending Colon Cancer, Liposarcoma) Resected in a Two-Stage Procedure--A Case Report. *Gan To Kagaku Ryoho.* 2015; 42(12): 1752–1754, indexed in Pubmed: [26805161](https://pubmed.ncbi.nlm.nih.gov/26805161/).
  29. Kaltenbach T, Cabral P, Yee L, et al. Giant small-bowel GI stromal tumor: aspirin provocation to endoscopically unmask site of obscure overt GI bleeding. *Gastrointest Endosc.* 2008; 68(5): 1026, doi: [10.1016/j.gie.2008.02.090](https://doi.org/10.1016/j.gie.2008.02.090), indexed in Pubmed: [18984113](https://pubmed.ncbi.nlm.nih.gov/18984113/).
  30. Moschini M, Karnes RJ, Suardi N, et al. Potential Effect of Antiplatelet and Anticoagulant Therapy on the Timing of the Diagnosis of Bladder Cancer. *Clin Genitourin Cancer.* 2016; 14(3): e245–e250, doi: [10.1016/j.clgc.2015.08.003](https://doi.org/10.1016/j.clgc.2015.08.003), indexed in Pubmed: [26382220](https://pubmed.ncbi.nlm.nih.gov/26382220/).
  31. Diehl C, Haux D, Sahm F, et al. Intracranial tumour haemorrhage following intravenous thrombolysis. *J Clin Neurosci.* 2016; 26: 145–146, doi: [10.1016/j.jocn.2015.08.032](https://doi.org/10.1016/j.jocn.2015.08.032), indexed in Pubmed: [26646504](https://pubmed.ncbi.nlm.nih.gov/26646504/).
  32. Ilescu C, Durand JB, Kroll M. Cardiovascular interventions in thrombocytopenic cancer patients. *Tex Heart Inst J.* 2011; 38(3): 259–260, indexed in Pubmed: [21720465](https://pubmed.ncbi.nlm.nih.gov/21720465/).
  33. Mahla E, Suarez TA, Bliden KP, et al. Platelet function measurement-based strategy to reduce bleeding and waiting time in clopidogrel-treated patients undergoing coronary artery bypass graft surgery: the timing based on platelet function strategy to reduce clopidogrel-associated bleeding related to CABG (TARGET-CABG) study. *Circ Cardiovasc Interv.* 2012; 5(2): 261–269, doi: [10.1161/CIRCINTERVENTIONS.111.967208](https://doi.org/10.1161/CIRCINTERVENTIONS.111.967208), indexed in Pubmed: [22396581](https://pubmed.ncbi.nlm.nih.gov/22396581/).
  34. Kwak YL, Kim JC, Choi YS, et al. Clopidogrel responsiveness regardless of the discontinuation date predicts increased blood loss and transfusion requirement after off-pump coronary artery bypass graft surgery. *J Am Coll Cardiol.* 2010; 56(24): 1994–2002, doi: [10.1016/j.jacc.2010.03.108](https://doi.org/10.1016/j.jacc.2010.03.108), indexed in Pubmed: [21126640](https://pubmed.ncbi.nlm.nih.gov/21126640/).
  35. Leibovitz A, Baumoehl Y, Walach N, et al. Medical staff attitudes: views and positions regarding blood transfusion to terminally ill cancer patients. *Am J Clin Oncol.* 2004; 27(5): 542–546, indexed in Pubmed: [15596927](https://pubmed.ncbi.nlm.nih.gov/15596927/).

---

**Adres do korespondencji:**

Patrycja Molek  
 Klinika Choroby Wieńcowej i Niewydolności Serca UJ CM  
 ul. Prądnicka 80, 31–202 Kraków  
 e-mail: p.molek93@gmail.com