

# Ostre zamknięcie dominującej prawej tętnicy wieńcowej leczone angioplastyką wieńcową z implantacją stentu lekowego oraz skuteczną trombektomią aspiracyjną masywnego zakrzepu u pacjentki z wywiadem wielogodzinnego nietypowego bólu w klatce piersiowej

Acute occlusion of the dominant right coronary artery treated with effective aspiration thrombectomy and drug eluting stent implantation in a patient with a history of abnormal chest pain and massive thrombus burden

Michał Stachura, Maciej Tyczyński,  
Zbigniew Śliwiński

Klinika Kardiologii Inwazyjnej, Centralny Szpital  
Kliniczny Ministerstwa Spraw Wewnętrznych  
i Administracji w Warszawie

Autorzy nie zgłaszają konfliktu interesów

## STRESZCZENIE

Opis przypadku dotyczy sześćdziesięciodwuletniej pacjentki przyjętej z powodu zawału ściany dolno-tylnej. Chora z wywiadem nietypowego wielogodzinnego bólu w klatce piersiowej, nawracającego od trzech dni przed przyjęciem, z nadciśnieniem tętniczym, dyslipidemią, nikotynizmem i refluksem żołądkowo-przełykowym, obciążona wywiadem rodzinnym. W koronarografii uwidoczniła niedrożną na granicy segmentu 2. i 3. dominującą PTW (prawą tętnicę wieńcową) bez krążenia obocznego. Początkowe pasaże trombektomu nie odniosły zamierzonego rezultatu, podano więc dowieńcowy bolus, a następnie wlew dożylny eptifibatydu. Po implantacji stentu zaobserwowano migrację skrzepliny do obwodowego odcinka, użyto kolejny raz trombektom. Przy przepłukiwaniu zawartości trombektomu nie stwierdzono obecności materiału zatorowego, jednakże uwagę operatora zwrócił brak wypływu krwi z cewnika wiodącego po wyjęciu trombektomu. Zdecydowano o usunięciu całego układu (cewnika oraz lidera naczyniowego), a przy przepłukiwaniu ewakuowaną masywną skrzeplinę odnaleziono w „rampie” służącej do nabierania kontrastu. Po wymianie cewnika stwierdzono zadowalający efekt zabiegu z przepływem TIMI-3 oraz brak obecności skrzepliny. Po zabiegu w EKG obserwowano rezolucję zmian niedokrwiennych nad ścianą dolną i tylną. W badaniu echokardiograficznym akinezę segmentu podstawnego i środkowego ściany dolnej, akinezę ściany tylnej, akinezę segmentu podstawnego przegrody z frakcją wyrzutową 43% i z umiarkowaną niedomykalnością mitralną. W kolejnych dobach po zabiegu obserwowano samoistny powrót rytmu zatokowego. Do leczenia włączono potrójną terapię przeciwkrzepliwą, a także intensyfikowano leczenie moczopędne z uwagi na zgłaszane duszności z towarzyszącym zastojem w krążeniu płucnym. Chorą w dziesiątej dobie po zawale wypisano do domu.

**Słowa kluczowe:** trombektomia aspiracyjna, pierwotna angioplastyka wieńcowa

Kardiol. Inwazyjna 2018; 13 (5), 38–43

## ABSTRACT

In this case report a 62-year-old female admitted due to posterior-inferior myocardial infarction was presented. Patient complained of atypical, long-lasting chest pain, recurrent since three days before admission. Patient history included hypertension, dyslipidemia, smoking, positive family history and gastroesophageal reflux. In angiography, dominant right coronary artery was occluded in the mid part without collateral circulation. After opening of the artery with the guide wire, large thrombus was shown. Because initial passages with thrombectomy were failed to aspirate thrombus, an intracoronary bolus followed by intravenous infusion of IIb/IIIa blocker (eptifibatide) was administered. After drug eluting stent implantation thrombus was dislocated distally and aspiration thrombectomy was used once again. While the thrombectomy was flushed, no embolic material was found, however the operator's attention was drawn by the lack of blood flow outflow from the guiding catheter after thrombectomy removal. It was decided to remove the entire system (catheter and vascular leader), and during flushing the whole system the evacuated massive thrombus was found in the connector used for contrast filing. After changing of the guiding catheter, TIMI-3 flow without thrombus was found. After intervention the resolution of ischemic changes in ECG



was observed. In the echocardiography, the basal and medial segment of inferior wall, posterior wall and basal segment of septal wall were akinetic with left ventricular ejection fraction of 43% and moderate mitral regurgitation. In the next days after the procedure sinus rhythm spontaneously returned. Patient was treated with triple anticoagulant therapy. Moreover, diuretics were intensified due to dyspnea accompanied by a pulmonary congestion. After ten days the patient was discharged home.

**Keywords:** aspiration thrombectomy, primary coronary angioplasty

Kardiol. Inwazyjna 2018; 13 (5), 38–43

## Opis przypadku

Sześćdziesięciodwuletnia chora została przyjęta bezpośrednio do Pracowni Hemodynamicznej z powodu zawału mięśnia sercowego ściany dolno-tylnej z uniesieniem odcinka ST (STEMI) w EKG. Chora z wywiadem spoczynkowej nietypowej dławicy (pieczenie w klatce piersiowej, uczucie zgagi, bóle brzucha) trwającej od około ośmiu godzin. W ostatnich trzech dniach występowały podobne nawracające dolegliwości, które chora bagatelizowała uważając, że są związane z refluksem żołądkowo-przełykowym, na który leczy się od lat. Dopiero gdy dolegliwości nie ustępowały przez wiele godzin i dołączyły do nich nudności, uczucie osłabienia ogólnego i niepokoju chora zdecydowała około drugiej w nocy wezwać Zespół Pogotowia Ratunkowego, który natychmiast po wykonaniu EKG przesłał teletransmisję do Pracowni Hemodynamicznej. Chora dotychczas leczyła się kardiologicznie jedynie z powodu nadciśnienia tętniczego oraz na dyslipidemię. W rodzinie pacjentki

występowała choroba wieńcowa oraz zawały mięśnia sercowego w wieku < 60 lat, o czym pacjentka wiedziała, jednak nie zmotywowało to jej wystarczająco do zaprzestania palenia tytoniu.

Przy przyjęciu do Szpitala chora w stanie ogólnym średnim, wydolna oddechowco, bez objawów niewydolności serca, z utrzymującym się silnym bólem w klatce piersiowej, nudnościami, niepokojem ogólnym, złana potem. RR 100/50 mm Hg. W EKG przy przyjęciu stwierdzono migotanie przedsionków o częstości rytmu komór około 55/min, oś pośrednia, QRS 90 ms, QT 440 ms, uniesienie odcinka ST w odpr. II, III, aVF, V6, obniżenie odcinka ST w odpr. I, aVL, aVF, V1–V4. Biorąc pod uwagę konieczność stosowania w przyszłości VKA/NOAC, podano nasycające dawki ASA 300mg, kłopidogrelu 600 mg oraz UFH 100 j/kg m.c.

W wykonanej w trybie pilnym koronarografii stwierdzono zamkniętą na granicy segmentów drugiego i trzeciego dominującą prawą tętnicę wieńcową, poza tym w lewej tętnicy wieńcowej praktycznie niedrobną drobną GM wypełniającą się z opóźnieniem oraz około 40–50% zwężenie w gałęzi przedniej zstępującej.

Po udrożnieniu PTW przewodnikiem wieńcowym (BMW) uwidoczniono masywną skrzeplinę. Ponieważ kilkukrotne próby jej aspiracji nie przyniosły zamierzonego rezultatu, podano bolus dowieńcowy (i.c.), a następnie wlew dożylny (i.v.) eptifibatydu. W kolejnym etapie, po predylatacji miejsca okluzji cewnikami balonowym (Mini Trek 2,0 x 15 mm,



12 atm oraz NC Solarice 3,5 x 15 mm, 16 atm), wszczepiono stent uwalniający zotarolimus (Resolute Integrity 3,0 x 34 mm, 16 atm).

W kontrolnych projekcjach zaobserwowano utrzymującą się skrzeplinę poniżej implantowanego stentu. Po kolejnych inflacjach w początkowym odcinku stentu niepodatnymi cewnikami balonowymi (NC, 3,5x6mm, 28 atm i 4,0x6mm, 22 atm) obserwowano migrację skrzepliny do obwodu naczynia. Ponownie podjęto próbę aspiracji skrzepliny. Przy przepłukiwaniu zawartości trombektomu nie stwierdzono obecności materiału zatorowego, jednakże zauważono brak wypływu krwi z cewnika wiodącego po wyjęciu trombektomu. Próby aspiracji krwi nie przyniosły rezultatu. Zdecydowano o usunięciu układu (cewnika oraz lidera naczyniowego) w całości — *en bloc*. Przy przepłukiwaniu układu ewakuowaną masywną skrzeplinę odnaleziono w „rampie” służącej do nabierania kontrastu. Po wymianie cewnika wiodącego stwierdzono zadowalający efekt zabiegu z przepływem TIMI 3 oraz brak obecności skrzepliny. Na tym etapie zabieg ukończono. Chora bez dolegliwości bólowych w klatce piersiowej, bez uczucia arytmii, bez duszności. W kontrolnym EKG po zabiegu rezolucja zmian niedokrwiennych.

Biomarkery martwicy mięśnia sercowego pobrane bezpośrednio w trakcie zabiegu wykazywały znamienne podwyższenie dla ostrego uszkodzenia miokardium (troponina I 476 ng/l przy normie do 9–70 ng/l). Kolejne oznaczono około sześć godzin po zabiegu. Wykazywały już wartości sześciocyfrowe (troponina I 164710 ng/l). W kolejnych dniach hospitalizacji uległy one normalizacji. W badaniu echokardiograficznym stwierdzono prawidłowe wymiary jam serca, zaburzenia kurczliwości ścian lewej komory z frakcją wyrzutową 43% (akineza segmentu

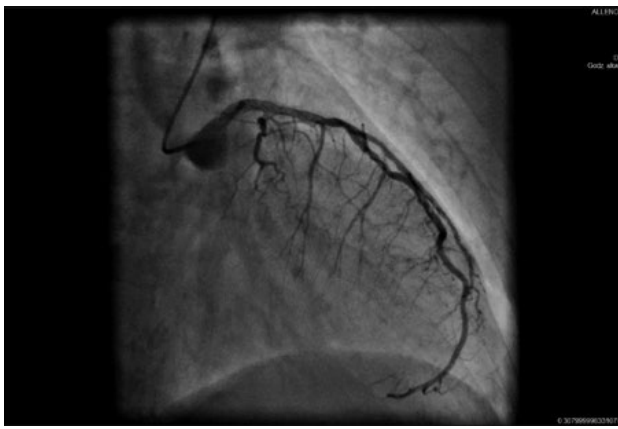
podstawnego i środkowego ściany dolnej, akineza ściany tylnej, akineza segmentu podstawnego IVS), poza tym restrykcyjny profil napływu mitralnego, prawidłową funkcję skurczową wolnej ściany prawej komory (TAPSE 20 mm), umiarkowaną niedomykalność zastawki mitralnej, ślad płynu w worku osierdziowym. W kolejnych dobach w monitorowanym EKG obserwowano samoistny powrót wydolnego rytmu zatokowego.

Z uwagi na wystąpienie objawów lewokomorowej niewydolności serca, zintensyfikowano leczenie diuretyczne uzyskując dobry efekt terapeutyczny, chorą stopniowo rehabilitowano. W kolejnych dobach nie nawracały dolegliwości w klatce piersiowej. Pacjentkę w dziesiątej dobie od zawału wypisano do domu z zaleceniem przyjmowania ASA przez dwanaście miesięcy, kłopidogrelu przez sześć miesięcy, riwoksabanu w zmniejszonej dawce, B-blokera, ACEI, torasemidu, spironolaktonu, rosuwastatyny, IPP.

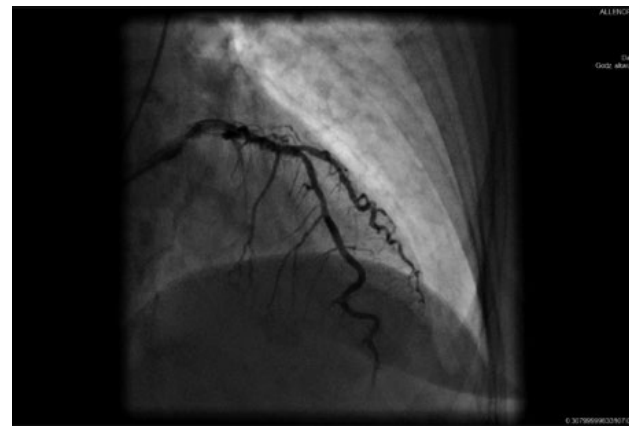
Chora została zakwalifikowana i skierowana do dalszej rehabilitacji w ramach KOS — zawał do Oddziału Rehabilitacji Kardiologicznej.

## Dyskusja

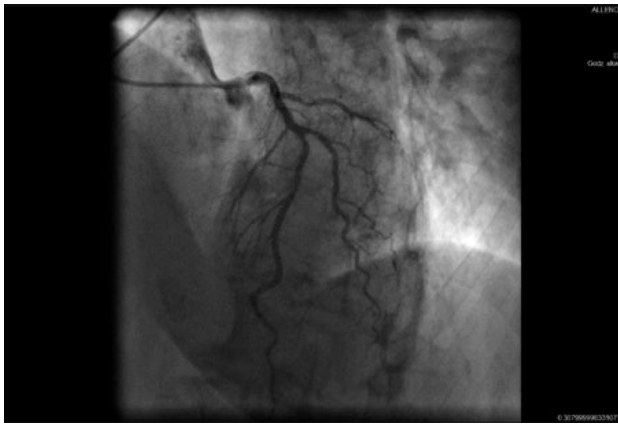
Każdy, kto kiedykolwiek widział skrzeplinę ewakuowaną z tętnicy wieńcowej podczas zabiegu PCI, może wyobrazić sobie, w jak dużym stopniu upośledzony zostaje przepływ przez naczynie wieńcowe gdy w jego świetle znajduje się taka przeszkoda. Na kanwie tego przypadku warto pamiętać, iż należy za wszelką cenę szukać przyczyny braku wstecznego wypływu krwi z układu cewnik prowadzący–rampa. Warto pamiętać, iż sam cewnik może być drożny, a skrzeplina może być zlokalizowana na pograniczu rampy i cewnika prowadzącego...



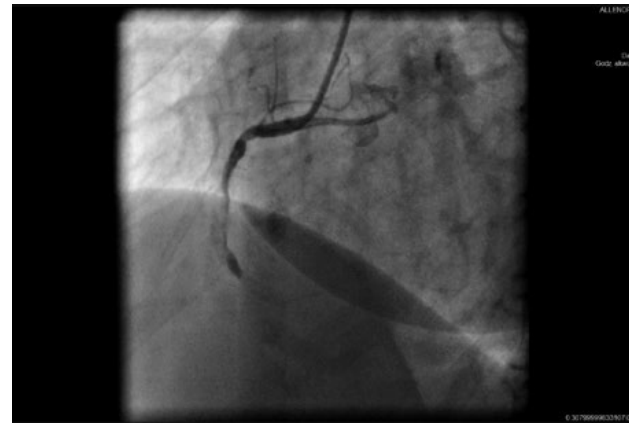
Obraz LTW — pierwsza projekcja



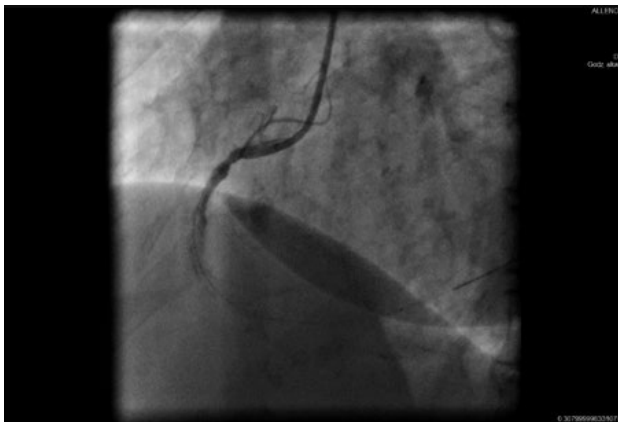
Obraz LTW — druga projekcja



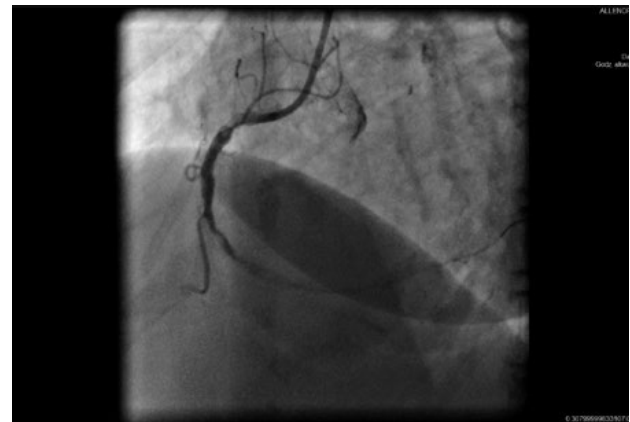Obraz LTW — trzecia projekcja



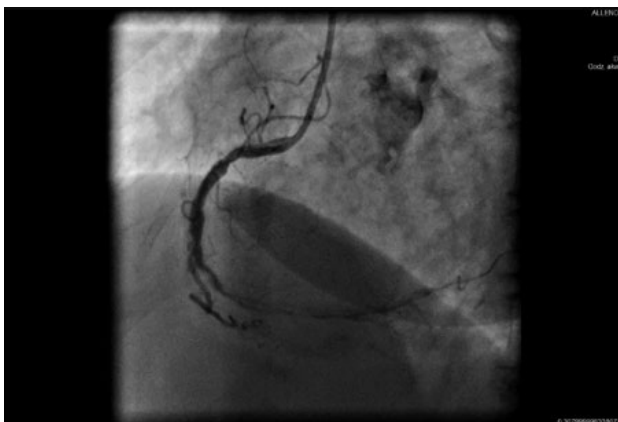Obraz PTW — pierwsze wstrzyknięcie



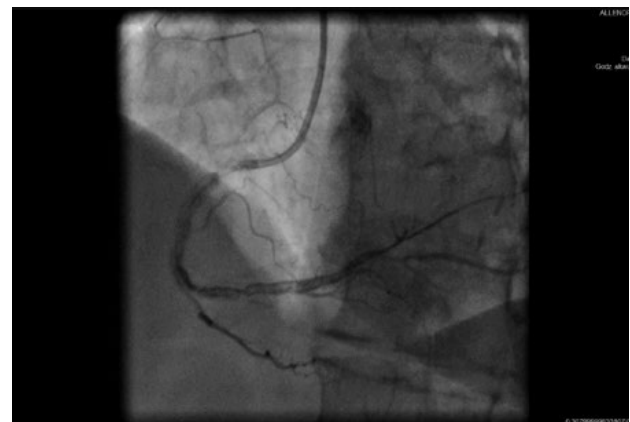
Obraz PTW — po udrożnieniu przewodnikiem wieńcowym



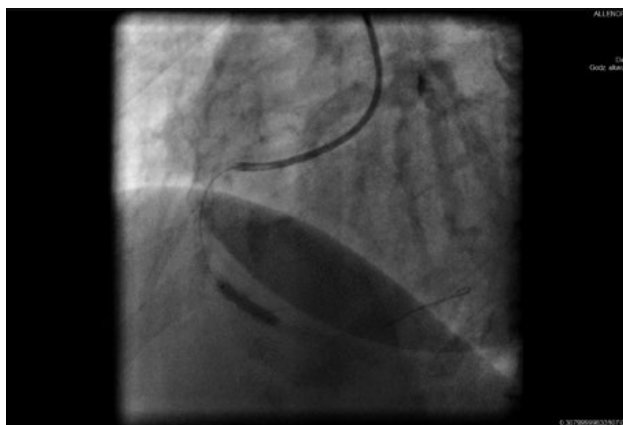
Obraz PTW — po pierwszej nieskutecznej trombektomii



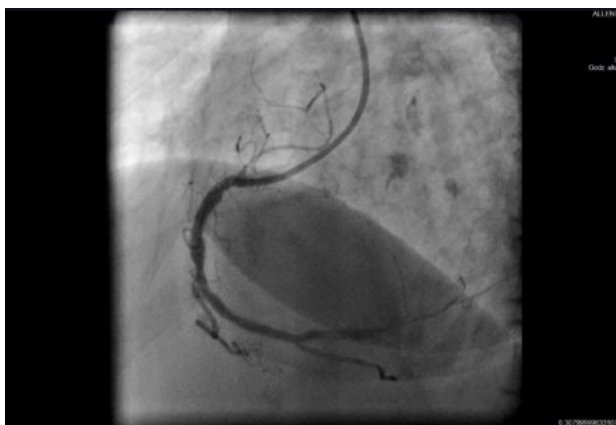
Obraz PTW — po pierwszej predylatacji cewnikiem balonowym 2,0 x 15 mm



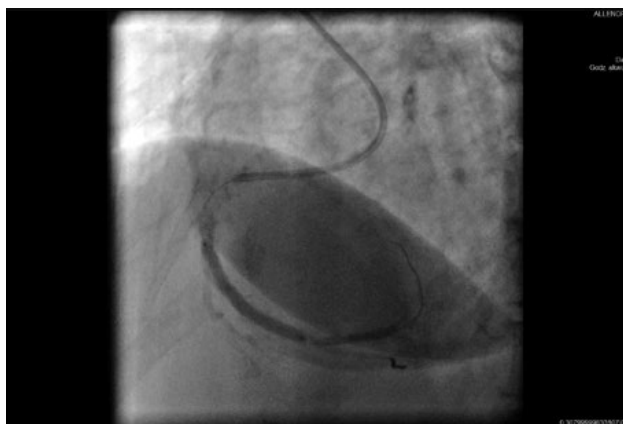
Obraz PTW druga projekcja — po pierwszej predylatacji cewnikiem balonowym 2,0 x 15 mm



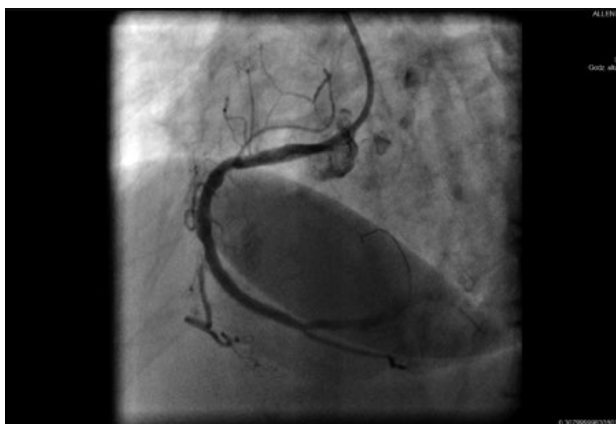
Obraz PTW — kolejna predylatacja cewnikiem balonowym NC 3,5 x 15mm



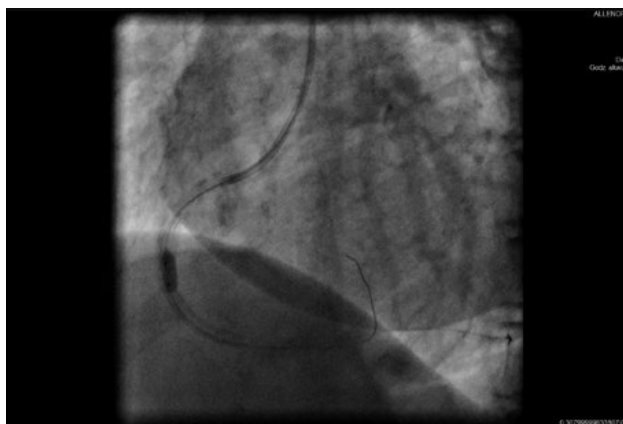Obraz PTW — po predylatacjach



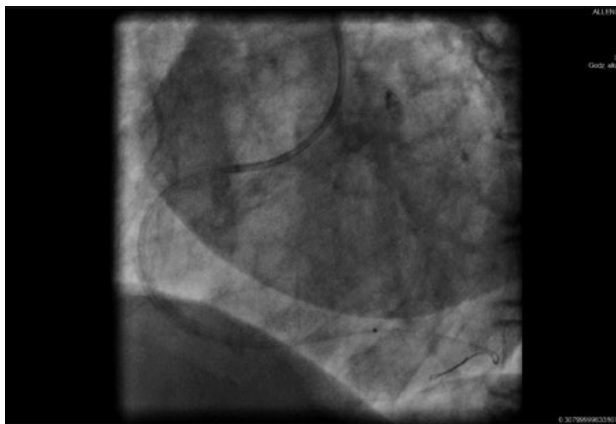
Obraz PTW — implantacja stentu 3,0 x 34 mm



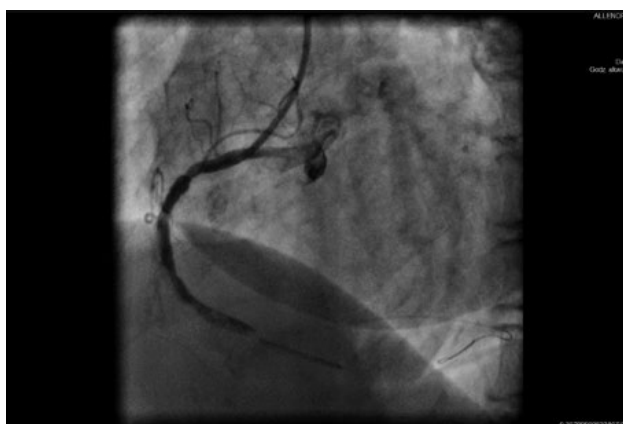
Obraz PTW — po implantacji stentu



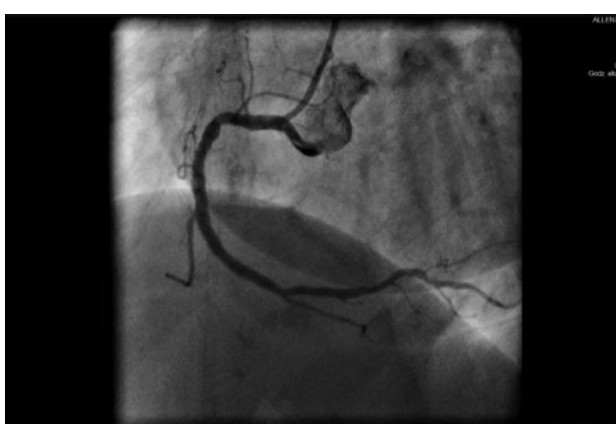Obraz PTW — postdylatacje cewnikami balonowymi NC 3,5 x 6 mm i 4,0 x 6 mm



Obraz PTW — kolejne pasaże trombektomu



Obraz PTW — po nieskutecznej trombektomii migracja skrzepliny



Obraz PTW — finalny efekt zabiegu po skutecznej aspiracji skrzepliny

Stosunkowo łatwo uzmysłowić sobie, że spowodowany skrzepliną „korek” w naczyniu wieńcowym może doprowadzić nie tylko do martwicy miokardium, ale i do NZK i zgonu, co potem widać w tętnicy wieńcowej podczas sekcji zwłok. Logicznie rzecz biorąc, takie mechaniczne usunięcie „zatoru” z tętnicy powinno skutkować jedynie samymi pozytywnymi. Niestety to, co wydawałoby się logiczne, proste i dobre, nie przynosi czasem oczekiwanych rezultatów, a nawet szkodzi pacjentowi.

Początkowo po opublikowaniu wytycznych ESC z 2012 roku dotyczących postępowania w ostrym zawale serca z przetrwałym uniesieniem odcinka ST [1] i na podstawie zachęcających wyników badania TAPAS [2] należało rozważyć manualną trombektomię aspiracyjną podczas zabiegów u pacjentów ze STEMI (klasa zaleceń IIa). Wspomniane badanie wskazywało, że aspiracja skrzepliny wpływa pozytywnie na poprawę wskaźników reperfuzji mięśnia sercowego, a w rocznej obserwacji także na zmniejszenie śmiertelności. Badacze zachęceni tymi pozytywnymi wynikami rozpoczęli kolejne duże badania kliniczne. Po opublikowaniu wyników TOTAL [4] oraz TASTE [5], rutynowe zastosowanie manualnej trombektomii aspiracyjnej w STEMI (czyli dla wszystkich takich chorych!) nie jest zalecane z równą mocą w wytycznych ESC dotyczących leczenia STEMI [3] z 2017 roku (spadek klasy zaleceń z IIa na III). Warto jednak zdawać sobie sprawę, że nie znaczy to, iż u części chorych (np. w przypadku dużej skrzepliny upośledzającej przepływ krwi oraz gdy po udrożnieniu naczynia znaczna ilość materiału zatorowego nadal występuje w jego świetle) zastosowanie manualnej trombektomii jest zabronione [6].

Warto również pamiętać o właściwej technice wykonywania trombektomii, a szczególnie o utrzymywaniu ujemnego ciśnienia w strzykawce przy wyprowadzaniu cewnika oraz odpowiedniej intubacji naczynia cewnikiem wiodącym. Należy uwzględnić fakt niedoskonałości budowy cewników do trombektomii (zdarza się, że masywne skrzepliny nie mieszczą się w cewniku) oraz ograniczenia wynikające z dysproporcji wymiarów leczonego naczynia i cewnika wiodącego, istnieje ryzyko migracji skrzeplin, co zresztą zostało dobitnie podkreślone w badaniu TOTAL — udar mózgu wystąpił u 0,7% pacjentów z ramienia rutynowej, manualnej trombektomii w porównaniu do 0,3% w grupie leczonej samą angioplastyką wieńcową ( $p < 0,02$ ). Warto zauważyć, że w badaniu TOTAL w grupie leczonej jedynie PCI zamiennie częściej podawano inhibitory IIb/IIIa (37,4 vs. 41,4 %,  $p < 0,001$ ).

W opisywanym przypadku operatorzy mieli styczność z olbrzymim ładunkiem materiału zatorowego. W takich sytuacjach racjonalne wdaje się zasto-

sowanie zarówno IIb/IIIa, jak i trombektomii, co zresztą opisują wcześniej przytoczone wytyczne. Nie mniej ważne jest właściwe operowanie dostępnym sprzętem — sprawdzenie obecności swobodnego wypływu krwi z cewnika wiodącego wydaje się oczywiste, a jak pokazuje powyższy przypadek także bardzo pomocne, szczególnie w sytuacjach, gdy po aspiracji nie uzyskano obecności materiału zatorowego. Wówczas rozsądnym jest wyjęcie całego sprzętu i jego dokładne przepłukanie, a niekiedy nawet użycie całkiem nowego, jeśli istnieje podejrzenie że materiał zatorowy nadal znajduje się w którymś z elementów do cewnikowania.

## Piśmiennictwo

1. Wytyczne ESC, Steg PhG, James SK, et al. Grupa Robocza Europejskiego Towarzystwa Kardiologicznego (ESC) do spraw postępowania w ostrym zawale serca z uniesieniem odcinka ST. Wytyczne ESC dotyczące postępowania w ostrym zawale serca z przetrwałym uniesieniem odcinka ST. *Kardiol Pol.* 2012; 70(Suppl VI): 255–318.
2. Vlaar PJ, Svilaas T, van der Horst IC, et al. Cardiac death and reinfarction after 1 year in the Thrombus Aspiration during Percutaneous coronary intervention in Acute myocardial infarction Study (TAPAS): a 1-year follow-up study. *Lancet.* 2008; 371(9628): 1915–1920, doi: [10.1016/S0140-6736\(08\)60833-8](https://doi.org/10.1016/S0140-6736(08)60833-8), indexed in Pubmed: [18539223](https://pubmed.ncbi.nlm.nih.gov/18539223/).
3. Polska K, Ibanez B, James S, et al. Grupa Robocza Europejskiego Towarzystwa Kardiologicznego (ESC) do spraw postępowania w ostrym zawale serca z uniesieniem odcinka ST. Wytyczne ESC dotyczące postępowania w ostrym zawale serca z uniesieniem odcinka ST w 2017 roku. *Kardiol Pol.* 2018; 76(2): 229–313, doi: [10.5603/KP.2018.0041](https://doi.org/10.5603/KP.2018.0041).
4. Jolly SS, Cairns J, Yusuf S, et al. Design and rationale of the TOTAL trial: a randomized trial of routine aspiration Thrombectomy with percutaneous coronary intervention (PCI) versus PCI ALone in patients with ST-elevation myocardial infarction undergoing primary PCI. *Am Heart J.* 2014; 167(3): 315–321.e1, doi: [10.1016/j.ahj.2013.12.002](https://doi.org/10.1016/j.ahj.2013.12.002), indexed in Pubmed: [24576514](https://pubmed.ncbi.nlm.nih.gov/24576514/).
5. Fröbert O, Lagerqvist Bo, Olivecrona GK, et al. TASTE Trial. Thrombus aspiration during ST-segment elevation myocardial infarction. *N Engl J Med.* 2013; 369(17): 1587–1597, doi: [10.1056/NEJMoa1308789](https://doi.org/10.1056/NEJMoa1308789), indexed in Pubmed: [23991656](https://pubmed.ncbi.nlm.nih.gov/23991656/).
6. Jolly S, James S, Dzavik V, et al. Thrombectomy Trialists Collaboration. Thrombus aspiration in st-segment-elevation myocardial infarction an individual patient meta-analysis: Thrombectomy Trialists Collaboration. *Circulation.* 2017; 135(2): 143–152, doi: [10.1161/circulationaha.116.025371](https://doi.org/10.1161/circulationaha.116.025371).

### Autor do korespondencji:

Michał Stachura  
Centralny Szpital Kliniczny Ministerstwa Spraw Wewnętrznych i Administracji, Klinika Kardiologii Inwazyjnej  
ul. Wołoska 137, 02–507 Warszawa  
tel.: 22 508 11 01  
e-mail: [mstachura79@hotmail.com](mailto:mstachura79@hotmail.com)