

<https://doi.org/10.24060/2076-3093-2019-9-2-113-117>



## Эндоваскулярное лечение острого тромбоза тibiоперонеального ствола. Клинический случай

*Д.С. Чигидинова, Б.А. Руденко, А.С. Шаноян, В.П. Мазаев, Ф.Б. Шукуров*

Национальный медицинский исследовательский центр профилактической медицины, Россия, 101990, Москва, Петроверигский пер., 10, стр. 3

**Контакты:** Чигидинова Дарья Сергеевна, e-mail: [dchigidinova@mail.ru](mailto:dchigidinova@mail.ru)

### Резюме

**Введение.** Острая ишемия конечности (ОИК) — тяжелое заболевание, в основе которого лежит резкое уменьшение артериальной перфузии конечности, создающее потенциальную угрозу ее функциональности и жизнеспособности. Проблема своевременного распознавания острой ишемии конечности является одновременно важной и сложной в хирургии. Согласно современным рекомендациям, пациенты с острой ишемией конечности и сохраненной ее жизнеспособностью должны быть экстренно обследованы и пролечены. Восстановление кровотока при ОИК является приоритетной задачей, так как значительное снижение артериальной перфузии может привести к ампутации конечности и угрожающим жизни осложнениям. При острой ишемии конечности могут применяться разные методы лечения — как открытая хирургия, так и эндоваскулярная операция. Тактика лечения будет определяться на основании локализации, продолжительности ишемии, неврологического дефицита, сопутствующих заболеваний и связанных с лечением рисков и его результатов. Эндоваскулярные операции на артериях голени чаще всего показаны для спасения конечности. Увеличивается количество рекомендаций в пользу эндоваскулярной операции на артериях голени у больных с критической ишемией конечности. Эндоваскулярные операции при первичном заболевании показывают хороший результат и высокую эффективность на артериях нижних конечностей на всех уровнях поражения.

**Материалы и методы.** В статье представлен клинический случай успешного эндоваскулярного лечения острого тромбоза артерий голени. В ходе оперативного лечения были имплантированы три стента с хорошим ангиографическим результатом.

**Заключение.** Эндоваскулярная баллонная ангиопластика со стентированием тibiоперонеального ствола может успешно применяться в случае развития острого тромбоза артерий нижних конечностей.

**Ключевые слова:** тibiоперонеальный ствол, острый тромбоз, большеберцовые артерии, ишемия, нижняя конечность, баллонная ангиопластика, протезирование кровеносных сосудов

**Для цитирования:** Чигидинова Д.С., Руденко Б.А., Шаноян А.С., Мазаев В.П., Шукуров Ф.Б. Эндоваскулярное лечение острого тромбоза тibiоперонеального ствола. Клинический случай. Креативная хирургия и онкология. 2019;9(2):113–117. <https://doi.org/10.24060/2076-3093-2019-9-2-113-117>

Чигидинова Дарья Сергеевна — врач отделения рентген-эндоваскулярных методов диагностики и лечения, e-mail: [dchigidinova@mail.ru](mailto:dchigidinova@mail.ru)

Руденко Борис Александрович — д.м.н., в.н.с. лаборатории рентгенэндоваскулярных методов диагностики и лечения, [orcid.org/0000-0002-5475-0048](https://orcid.org/0000-0002-5475-0048)

Шаноян Артем Сергеевич — к.м.н., зав. отделением рентген-хирургических методов диагностики и лечения, [orcid.org/0000-0003-1927-7942](https://orcid.org/0000-0003-1927-7942)

Мазаев Владимир Павлович — д.м.н., руководитель лаборатории рентгенэндоваскулярных методов диагностики и лечения

Шукуров Фирдавс Баходурович — врач отделения рентген-эндоваскулярных методов диагностики и лечения

## Endovascular Treatment of Acute Tibioperoneal Trunk Thrombosis. A Clinical Case Report

Chigidinova Daria  
Sergeevna —

Physician of the Department of  
X-ray Endovascular Diagnostics  
and Treatment,  
e-mail: dchigidinova@mail.ru

Rudenko Boris  
Aleksandrovich —

Doctor of Medical Sciences,  
Leading Researcher of  
the Laboratory of X-ray  
Endovascular Diagnostics and  
Treatment,  
orcid.org/0000-0002-5475-0048

Shanoyan Artem  
Sergeevich —

Candidate of Medical Sciences,  
Head of the Department of  
X-ray Endovascular Diagnostics  
and Treatment,  
orcid.org/0000-0003-1927-7942

Mazaev Vladimir Pavlovich —

Doctor of Medical Sciences,  
Head of the Laboratory of X-ray  
Endovascular Diagnostics and  
Treatment

Shukurov Firdavs  
Bakhodurovich —

Physician of the Department of  
X-ray Endovascular Diagnostics  
and Treatment

*Daria S. Chigidinova, Boris A. Rudenko, Artem S. Shanoyan, Vladimir P. Mazaev, Firdavs B. Shukurov*

National Medical Research Center for Preventive Medicine, 10 Petroverigskiy lane, Moscow, 101990, Russian Federation

**Contacts:** Chigidinova Daria Sergeevna, e-mail: dchigidinova@mail.ru

### Summary

**Introduction.** Acute limb ischemia is a severe disorder caused by a sharp drop in the arterial perfusion of the limb. It carries a threat to the limb's function and viability. The issue of early recognition of acute limb ischemia in surgery is both important and difficult. The current guidelines recommend that patients with acute limb ischemia when the limb is viable should be urgently examined and treated. Restoring the blood flow in patients with acute limb ischemia is a priority, since a significant reduction in arterial perfusion can lead to limb amputation and life-threatening complications. In acute limb ischemia different treatment methods can be used, both open surgery and endovascular procedures. The treatment strategy depends on the localisation, duration of ischemia, neurological deficit, concomitant diseases and risks associated with treatment and its results. Endovascular procedures on the arteries of the lower leg are most often indicated to save a limb. Endovascular procedures on the arteries of the lower leg are indicated more often in patients with critical limb ischemia. Endovascular procedures when the condition is primary demonstrate good outcomes and high efficiency on the arteries of the lower extremities at all levels of the lesion.

**Materials and methods.** This paper presents a clinical case of a successful endovascular procedure performed for the treatment of acute thrombosis of the arteries of the lower leg. Three stents were implanted, with a good angiographically confirmed outcome.

**Conclusion.** Endovascular balloon angioplasty with stenting of the tibioperoneal trunk can result in good outcomes in patients with acute thrombosis of the arteries of the lower leg.

**Keywords:** tibioperoneal trunk, acute thrombosis, tibial arteries, ischemia, lower extremity, balloon angioplasty, vascular grafting

**For citation:** Chigidinova D.S., Rudenko B.A., Shanoyan A.S., Mazaev V.P., Shukurov F.B. Endovascular Treatment of Acute Tibioperoneal Trunk Thrombosis. A Clinical Case Report. *Creative Surgery and Oncology*. 2019;9(2):113–117. <https://doi.org/10.24060/2076-3093-2019-9-2-113-117>

## Введение

Атеросклероз периферических артерий — это прогрессирующее заболевание, которое на 2015 год затронуло около 155 миллионов человек во всем мире [1]. Острая ишемия конечности — тяжелое заболевание, в основе которого лежит резкое уменьшение артериальной перфузии конечности, создающее потенциальную угрозу ее функциональности и жизнеспособности. Несмотря на современное развитие в области диагностики и лечения, все еще сохраняется высокая летальность и инвалидизация пациентов [2, 3]. Потенциальными причинами являются прогрессирование атеросклероза периферических артерий, сердечная эмболизация, диссекция аорты, тромбоз трансплантата, тромбоз артерии, травма, гиперкоагуляционные состояния [4, 5]. Восстановление кровотока при ОИК является приоритетной задачей, так как значительное снижение артериальной перфузии может привести к ампутации конечности и угрожающим жизни осложнениям.

## Клинический случай

У пациента К., 69 лет, с фибрилляцией предсердий и острым нарушением мозгового кровообращения (ОНМК) в анамнезе, остро возникла боль в левой икроножной мышце в покое, усиливающаяся при ходьбе. На вторые сутки от начала симптоматики к боли в нижней конечности добавились невозможность наступать на левую ногу и мраморность левой стопы. Обратился в ЛПУ по месту жительства. По данным дуплексного сканирования артерий нижних конечностей выявлена окклюзия (тромбоз) левой подколенной артерии, на правой конечности артерии проходимы. Пациент был осмотрен хирургом, по заключению которого было принято решение о консервативной тактике лечения варфарином, на фоне которого отмечался незначи-

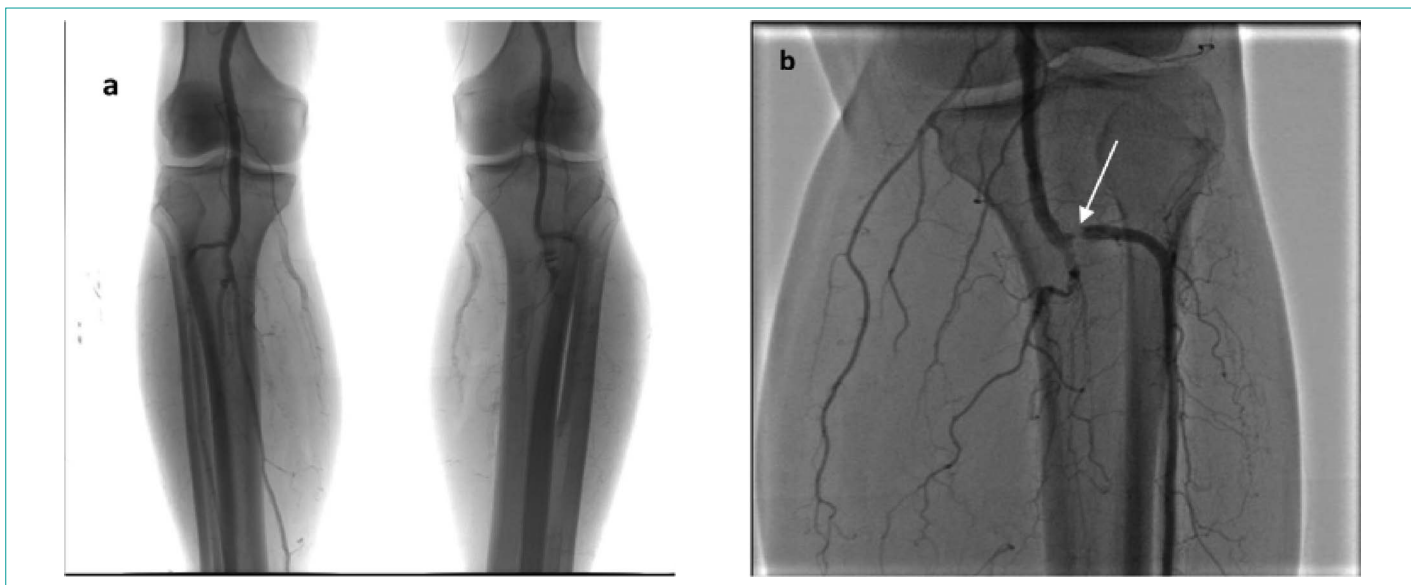
тельный регресс симптоматики, однако прием варфарина пациент самостоятельно отменил спустя несколько дней из-за сложности контроля МНО. После отмены антикоагулянтной терапии усилились вышеуказанные жалобы на боль в ноге при ходьбе.

На 10-е сутки от начала симптоматики пациент поступил в НМИЦ ПМ с жалобами на боли в левой икроножной мышце при ходьбе на дистанцию около 40–50 м, купирующиеся в покое. Пульсация на артериях стопы слева отсутствует, на бедренных артериях сохранена. В точках аускультации бедренных артерий патологические шумы не выслушиваются. Обе нижние конечности теплые. Лодыжечно-плечевой индекс (ЛПИ) на левой конечности = 0,33. Проведена ангиография артерий нижних конечностей, по результатам которой выявлено: артерии правой нижней конечности проходимы, в левой нижней конечности — в терминальном отделе тибіоперонеального ствола (ТПС) с переходом на переднюю большеберцовую артерию (ПББА), заднюю большеберцовую артерию (ЗББА) и малоберцовую артерию (МБА) тромботические массы, окклюзирующие просвет артерий (рис. 1).

Пациенту выполнена ангиопластика и стентирование левого тибіоперонеального ствола с переходом на переднюю и заднюю большеберцовые артерии, а также малоберцовую артерию.

Первым этапом выполнена реканализация окклюзий баллонными катетерами 1,5×20, 2,5×20, 3×20, 3,5×20 и 4×20 мм инфляцией различным давлением. На контрольной съемке имеются остаточные тромботические массы, с кровотоком ТПМ 2 (рис. 2–4).

Вторым этапом выполнено стентирование: в область ТПС с переходом на ПББА позиционирован и имплантирован стент 3,5×28 мм, в проксимальный отдел малоберцовой артерии — стент 3,5×33 мм, в заднюю большеберцовую артерию, от устья — стент 3,5×33 мм.



**Рисунок 1.** а) Ангиография артерий нижних конечностей. б) Селективная ангиография артерий левой голени: в терминальном отделе ТПС с переходом на ПББА, ЗББА и МБА тромботические массы, окклюзирующие просвет артерий (стрелка)

**Figure 1.** a) Angiography of the lower limb arteries. b) Selective angiography of the left lower leg arteries: thrombotic masses occluding the lumen of the arteries (marked with arrow) in the terminal part of the TP trunk with the transition to ATA, PTA and PA

На контрольной съемке стенты полностью расправлены, признаков диссекции нет, остаточных стенозов нет. Кровоток в артериях ТИМІ 3 (рис. 5).

Во время операции пациент жалобы не предъявлял, гемодинамические показатели оставались стабильными. В раннем послеоперационном периоде состояние пациента с существенной положительной динамикой: пульсация артерий тыла стопы слева восстановлена полностью, отсутствует боль при ходьбе, ЛПИ = 0,91.

### Результаты и обсуждение

На сегодня между эндоваскулярными и сосудистыми хирургами непрерывно ведутся дискуссии о выборе тактики лечения у пациентов с поражениями артерий нижних конечностей [6, 7]. При острой ишемии конечности могут применяться разные методы лечения — как открытая хирургия, так и эндоваскулярная операция. Тактика лечения будет определяться на основании локализации,

продолжительности ишемии, неврологического дефицита, сопутствующих заболеваний и связанных с лечением рисков и его результатов. Эндоваскулярные операции на артериях голени чаще всего показаны для спасения конечности. Увеличивается количество рекомендаций в пользу эндоваскулярной операции на артериях голени у больных с критической ишемией конечности [2, 8–10]. Эндоваскулярные операции при первичном заболевании показывают хороший результат и высокую эффективность на артериях нижних конечностей на всех уровнях поражения [11–13]. В связи с развитием техники выполнения эндоваскулярных операций, а также совершенствованием инструментария улучшаются результаты лечения, сокращается частота осложнений и, следовательно, пребывание в стационаре. Все это дает эндоваскулярным вмешательствам больше преимуществ, даже в тех областях, которые раньше считались прерогативой сосудистой хирургии [14–16].

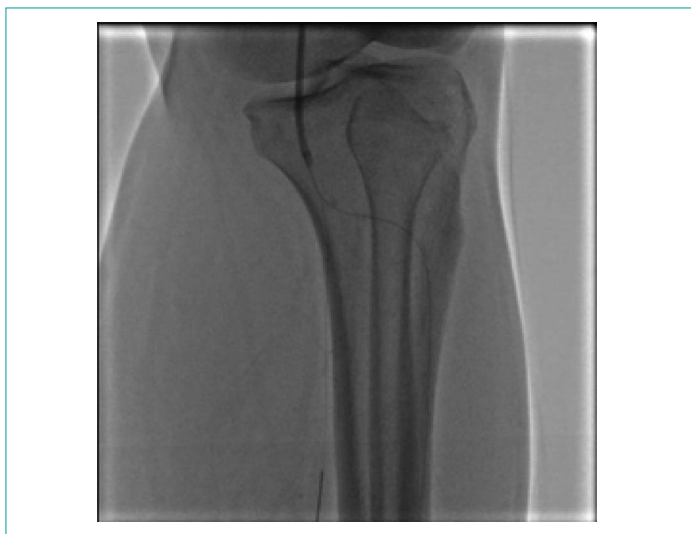

Рисунок 2. Проведение проводников в дистальное русло  
Figure 2. Guidewire in the distal

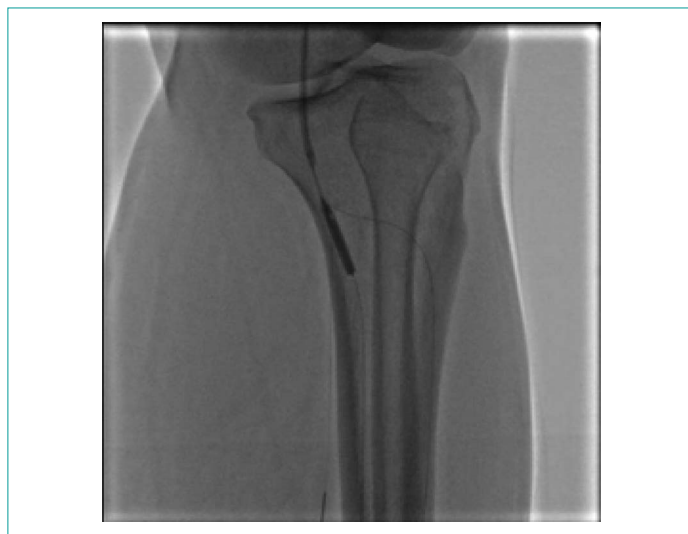

Рисунок 3. Реканализация окклюзий баллонными катетерами  
Figure 3. Occlusion recanalisation using balloon catheter system

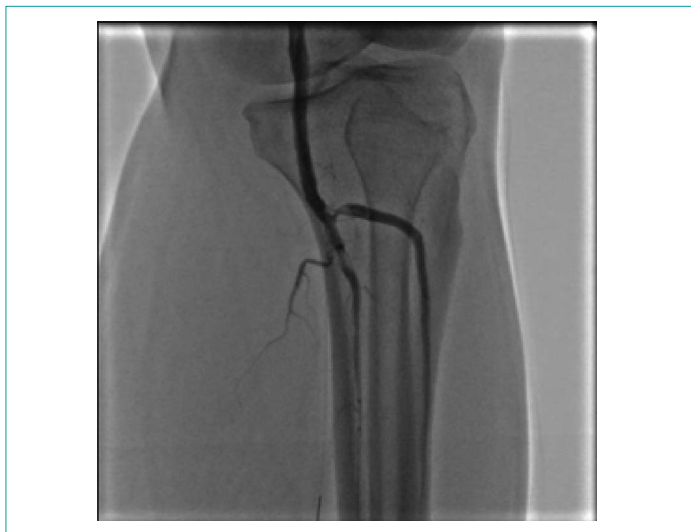

Рисунок 4. Остаточные тромботические массы, с кровотоком ТИМІ 2  
Figure 4. Residual thrombus (TIMI 2 flow)

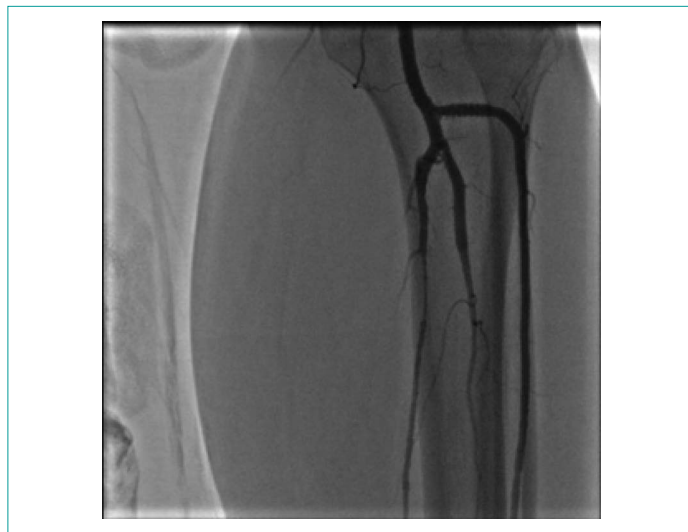

Рисунок 5. Селективная ангиография артерий левой голени после стентирования  
Figure 5. Selective angiography of the left lower leg arteries, post stenting

## Заклучение

Представленный клинический случай демонстрирует хороший ангиографический результат после эндоваскулярного лечения тромбоза тиббиоперонеального ствола, которое позволит обеспечить хорошее качество жизни и избежать развития осложнений при атеросклеротическом поражении артерий нижних конечностей.

### Информация о конфликте интересов.

Конфликт интересов отсутствует.

**Информированное согласие.** Информированное согласие пациента на публикацию своих данных получено.

### Информация о спонсорстве.

Данная работа не финансировалась.

## Список литературы

- Cheng B., Li J.Y., Li X.C. MiR-323b-5p acts as a novel diagnostic biomarker for critical limb ischemia in type 2 diabetic patients. *Sci Reports*. 2018;8(1):15080. DOI: 10.1038/s41598-018-33310-4
- Peripheral Arterial Diseases (Diagnosis and Treatment of). 2017 ESC Clinical Practice Guidelines. *Eur Heart J*. 2018;39(9):763–816. DOI: 10.1093/eurheartj/ehx095
- Митичкин А.Е., Папоян С.А., Шеголев А.А., Квицаридзе Б.А., Мутаев М.М., Сазонов М.Ю. и др. Сочетанные эндоваскулярные и реконструктивные операции при многоэтажных поражениях артерий нижних конечностей. *Анналы хирургии*. 2016;21(3):187–92. DOI: 10.18821/1560-9502-2016-21-3-187-192
- Morley R.L., Sharma A., Horsch A.D., Hinchliffe R.J. Peripheral artery disease. *BMJ*. 2018;360:j5842. DOI: 10.1136/bmj.j5842
- Li J., Yang X., Wang X., Jia X., Wang Z., Deng A., et al. Siglec-5 is a novel marker of critical limb ischemia in patients with diabetes. *Sci Reports*. 2017;7:11272. DOI: 10.1038/s41598-017-11820-x
- Reinecke H., Unrath M., Freisinger E., Bunzemeier H., Meyborg M., Lüders F., et al. Peripheral arterial disease and critical limb ischaemia: still poor outcomes and lack of guideline adherence. *Eur Heart J*. 2015;36(15):932–38. DOI: 10.1093/eurheartj/ehv006
- Rosenfield K. Jaff M.R., White C.J., Rocha-Singh K., Mena-Hurtado C., Metzger D.C., et al. Trial of a paclitaxel-coated balloon for femoropopliteal artery disease. *N Engl J Med*. 2015;373(2):145–53. DOI: 10.1056/NEJMoa1406235
- Tepe G., Laird J., Schneider P., Brodmann M., Krishnan P., Micari A., et al. Drug-coated balloon versus standard percutaneous transluminal angioplasty for the treatment of superficial femoral and popliteal peripheral artery disease: 12-month results from the IN.PACT SFA randomized trial. *Circulation*. 2015;131(5):495–502. DOI: 10.1161/CIRCULATIONAHA.114.011004
- Singh S., Armstrong E.J., Sherif W., Alvandi B., Westin G.G., Singh G.D., et al. Association of elevated fasting glucose with lower patency and increased major adverse limb events among patients with diabetes undergoing infrapopliteal balloon angioplasty. *Vasc Med*. 2014;19(4):307–14. DOI: 10.1177/1358863X14538330
- Dominguez A. 3rd, Bahadorani J., Reeves R., Mahmud E., Patel M. Endovascular therapy for critical limb ischemia. *Expert Rev Cardiovasc Ther*. 2015;13(4):429–44. DOI: 10.1586/14779072.2015.1019472
- Popplewell M.A., Davies H., Jarrett H., Bate G., Grant M., Patel S., et al. Bypass versus angio plasty in severe ischaemia of the leg — 2 (BASIL-2) trial: study protocol for a randomised controlled trial. *Trials* 2016;17:11. DOI: 10.1186/s13063-015-1114-2
- Teraa M., Conte M.S., Moll F.L., Verhaar M.C. Critical limb ischemia: current trends and future directions. *J Am Heart Assoc*. 2016;5(2):e002938. DOI: 10.1161/JAHA.115.002938
- Moazzami K., Moazzami B., Roohi A. Local intramuscular transplantation of autologous mononuclear cells for critical lower limb ischaemia. *Cochrane Database Syst Rev*. 2014;12:CD008347. DOI: 10.1002/14651858.CD008347.pub2
- Peeters Weem S.M., Teraa M., de Borst G.J., Verhaar M.C., Moll F.L. Bone marrow derived cell therapy in critical limb ischemia: a meta-analysis of randomized placebo controlled trials. *Eur J Vasc Endovasc Surg*. 2015;50(6):775–83. DOI: 10.1016/j.ejvs.2015.08.018
- Kavteladze Z.A., Danilenko S.Y., Petrenko P.N., Brutyan G.A., Zheltov N.Y., Ertman V.G., et al. Endovascular surgery and repeated interventions on the arteries of the lower extremities. *Russian journal of Endovascular surgery*. 2015;2(4):45–51 (In Russ.).
- Bojarintzev V.V., Zakarian N.V., Shelesko A.A., Pankov A.S., Davtian A.G. Modern possibilities of X-ray endovascular surgery in urgent and emergency practice. *Kremlin Medicine Journal*. 2016;2(2):9–11 (In Russ.).
- analysis of randomized placebo controlled trials. *Eur J Vasc Endovasc Surg*. 2015;50(6):775–83. DOI: 10.1016/j.ejvs.2015.08.018
- Кавтеладзе З.А., Даниленко С.Ю., Петренко П.Н., Брутян Г.А., Желтов Н.Ю., Эртман В.Г. и др. Возможности эндоваскулярной хирургии при повторных вмешательствах на магистральных артериях нижних конечностей. *Эндоваскулярная хирургия*. 2015;2(4):45–51.
- Бояринцев В.В., Закарян Н.В., Шелеско А.А., Панков А.С., Давтян А.Г. Современные возможности рентгеноэндоваскулярной хирургии в экстренной и неотложной практике. *Кремлевская медицина. Клинический вестник*. 2016;2(2):9–11.

## References

- Cheng B., Li J.Y., Li X.C. MiR-323b-5p acts as a novel diagnostic biomarker for critical limb ischemia in type 2 diabetic patients. *Sci Reports*. 2018;8(1):15080. DOI: 10.1038/s41598-018-33310-4
- Peripheral Arterial Diseases (Diagnosis and Treatment of). 2017 ESC Clinical Practice Guidelines. *Eur Heart J*. 2018;39(9):763–816. DOI: 10.1093/eurheartj/ehx095
- Mitichkin A.E., Papoyan S.A., Shegolev A.A., Kvitsaridze B.A., Mutaev M.M., Sazonov M.Yu., et al. Hybrid endovascular and open reconstructive procedure in severe multilevel lower extremity arterial disease. *Annaly khirurgii = Annals of Surgery, Russian journal*. 2016;21(3):187–92 (In Russ.). DOI: 10.18821/1560-9502-2016-21-3-187-192
- Morley R.L., Sharma A., Horsch A.D., Hinchliffe R.J. Peripheral artery disease. *BMJ*. 2018;360:j5842. DOI: 10.1136/bmj.j5842
- Li J., Yang X., Wang X., Jia X., Wang Z., Deng A., et al. Siglec-5 is a novel marker of critical limb ischemia in patients with diabetes. *Sci Reports*. 2017;7:11272. DOI: 10.1038/s41598-017-11820-x
- Reinecke H., Unrath M., Freisinger E., Bunzemeier H., Meyborg M., Lüders F., et al. Peripheral arterial disease and critical limb ischaemia: still poor outcomes and lack of guideline adherence. *Eur Heart J*. 2015;36(15):932–38. DOI: 10.1093/eurheartj/ehv006
- Rosenfield K. Jaff M.R., White C.J., Rocha-Singh K., Mena-Hurtado C., Metzger D.C., et al. Trial of a paclitaxel-coated balloon for femoropopliteal artery disease. *N Engl J Med*. 2015;373(2):145–53. DOI: 10.1056/NEJMoa1406235
- Tepe G., Laird J., Schneider P., Brodmann M., Krishnan P., Micari A., et al. Drug-coated balloon versus standard percutaneous transluminal angioplasty for the treatment of superficial femoral and popliteal peripheral artery disease: 12-month results from the IN.PACT SFA randomized trial. *Circulation*. 2015;131(5):495–502. DOI: 10.1161/CIRCULATIONAHA.114.011004
- Singh S., Armstrong E.J., Sherif W., Alvandi B., Westin G.G., Singh G.D., et al. Association of elevated fasting glucose with lower patency and increased major adverse limb events among patients with diabetes undergoing infrapopliteal balloon angioplasty. *Vasc Med*. 2014;19(4):307–14. DOI: 10.1177/1358863X14538330
- Dominguez A. 3rd, Bahadorani J., Reeves R., Mahmud E., Patel M. Endovascular therapy for critical limb ischemia. *Expert Rev Cardiovasc Ther*. 2015;13(4):429–44. DOI: 10.1586/14779072.2015.1019472
- Popplewell M.A., Davies H., Jarrett H., Bate G., Grant M., Patel S., et al. Bypass versus angio plasty in severe ischaemia of the leg — 2 (BASIL-2) trial: study protocol for a randomised controlled trial. *Trials* 2016;17:11. DOI: 10.1186/s13063-015-1114-2
- Teraa M., Conte M.S., Moll F.L., Verhaar M.C. Critical limb ischemia: current trends and future directions. *J Am Heart Assoc*. 2016;5(2):e002938. DOI: 10.1161/JAHA.115.002938
- Moazzami K., Moazzami B., Roohi A. Local intramuscular transplantation of autologous mononuclear cells for critical lower limb ischaemia. *Cochrane Database Syst Rev*. 2014;12:CD008347. DOI: 10.1002/14651858.CD008347.pub2
- Peeters Weem S.M., Teraa M., de Borst G.J., Verhaar M.C., Moll F.L. Bone marrow derived cell therapy in critical limb ischemia: a meta-analysis of randomized placebo controlled trials. *Eur J Vasc Endovasc Surg*. 2015;50(6):775–83. DOI: 10.1016/j.ejvs.2015.08.018
- Kavteladze Z.A., Danilenko S.Y., Petrenko P.N., Brutyan G.A., Zheltov N.Y., Ertman V.G., et al. Endovascular surgery and repeated interventions on the arteries of the lower extremities. *Russian journal of Endovascular surgery*. 2015;2(4):45–51 (In Russ.).
- Bojarintzev V.V., Zakarian N.V., Shelesko A.A., Pankov A.S., Davtian A.G. Modern possibilities of X-ray endovascular surgery in urgent and emergency practice. *Kremlin Medicine Journal*. 2016;2(2):9–11 (In Russ.).