

Оригинальные исследования



<https://doi.org/10.24060/2076-3093-2018-8-1-14-20>

Атриосептостомия с имплантацией фенестрированного окклюдера при идиопатической легочной гипертензии

В.В. Плечев², Т.З. Аминов¹, И.В. Бузаев^{1,2}, И.Е. Николаева¹, Б.А. Олейник^{1,2}, Г.А. Халикова¹, А.И. Давлетбаева¹

Плечев Владимир Вячеславович — д.м.н., профессор, член-корр. АН РБ, зав. кафедрой госпитальной хирургии, член президиума общественной организации «Ассоциация хирургов Республики Башкортостан», orcid.org/0000-0002-6716-4048

Аминов Тагир Закариевич — врач по рентген-хирургическим диагностике и лечению

Бузаев Игорь Вячеславович — к.м.н., зав. отделением рентген-хирургических методов диагностики и лечения № 1, доцент кафедры госпитальной хирургии, orcid.org/0000-0003-0511-9345

Николаева Ирина Евгеньевна — к.м.н., главный врач, главный внештатный кардиолог Министерства здравоохранения Республики Башкортостан

Олейник Богдан Александрович — к.м.н., доцент кафедры госпитальной хирургии, зам. главного врача по хирургии

Халикова Гульчачак Амировна — к.м.н., врач функциональной диагностики

Давлетбаева Альмира Ильдаровна — к.м.н., врач-кардиолог отделения кардиохирургии № 2

¹ Республиканский кардиологический центр, Россия, 450106, Уфа, ул. Степана Кувькина, 96

² Башкирский государственный медицинский университет, Россия, 450008, Уфа, ул. Ленина, 3

Контакты: Аминов Тагир Закариевич, e-mail: tag-aminov@yandex.ru

Резюме

Введение. Легочная артериальная гипертензия (ЛАГ) является прогрессирующим смертельным синдромом, характеризующимся повышенным сопротивлением легочных сосудов, что приводит к правосторонней сердечной недостаточности и в итоге — смерти. Вместе с тем было доказано, что наличие открытого овального окна у больных с идиопатической легочной артериальной гипертензией (иЛАГ) сопровождается большей продолжительностью жизни и значительно более высоким ее качеством. Это является обоснованием исследований по созданию межпредсердного сообщения (МПС) у больных с иЛАГ. Цель создания адекватного МПС — профилактика внезапной смерти вследствие развития легочно-гипертензионного криза.

Материалы и методы. На клинических случаях продемонстрирована эффективность создания межпредсердного сообщения путем имплантации намеренно фенестрированных окклюдеров пациентам с ЛАГ.

Результаты. Установлено, что преимуществом данного метода перед другими является плотная хорошая фиксация устройства на межпредсердной перегородке, что уменьшает возможность миграции устройства из фиксированного положения в полости сердца и интраоперационных осложнений. После имплантации фенестрированного окклюдера у пациентов наблюдалось значительное улучшение качества жизни: снижение одышки, повышение толерантности к физической нагрузке, уменьшение отеков нижних конечностей, отсутствие синкопальных состояний. Данная процедура предположительно способствует увеличению продолжительности жизни.

Заключение. Имплантация фенестрированного окклюдера, модифицированного в интраоперационных условиях, может быть адекватным методом помощи пациентам с иЛАГ в условиях недоступности специальных устройств на рынке.

Ключевые слова: легочная гипертензия, атриосептостомия, фенестрированный окклюдер, интраоперационные осложнения

Для цитирования: Плечев В.В., Аминов Т.З., Бузаев И.В., Николаева И.Е., Олейник Б.А., Халикова Г.А. и др. Атриосептостомия с имплантацией фенестрированного окклюдера при идиопатической легочной гипертензии. Креативная хирургия и онкология. 2018;8(1):14–20. <https://doi.org/10.24060/2076-3093-2018-8-1-14-20>

Atrial Septum Fenestration for Patient with Idiopathic Pulmonary Artery Hypertension

Vladimir V. Plechev², Tagir Z. Aminov¹, Igor' V. Buzaev^{1,2}, Irina E. Nikolaeva¹, Bogdan A. Oleynik^{1,2}, Gul'chachak A. Khalikova¹, Al'mira I. Davletbaeva¹

¹ Republican Cardiology Center, 96 Stepan Kuvykin str., Ufa, 450106, Russian Federation

² Bashkir State Medical University, 3 Lenin str., Ufa, 450008, Russian Federation

Contacts: Aminov Tagir Zakariyevich, e-mail: tag-aminov@yandex.ru

Summary

Introduction. Pulmonary arterial hypertension (PAH) is a rare disease of unknown etiology, characterized by increased resistance of pulmonary vessels, which leads to right ventricular heart failure and, eventually, death. At the same time, according to the literature, it has been established that the presence of an atrial septum defect in patients with idiopathic PAH (iPAH), is accompanied by a longer life expectancy, improves its quality and is the prevention of sudden death due to the development of a pulmonary hypertensive crisis. We decided to perform an operation to create an atrial septum communication (ASC) in patients with iPAH.

Materials and methods. Clinical cases showed efficiency in creating interatrial septum fenestration by implantation of intentionally fenestrated occluder in patients with PAH.

Results. It was in studies revealing that the advantage of this method as compared to others is close good fixation of the device on interatrial baffle which reduces possibility for the device to migrate from fixed position in the heart cavity and to reduce intra-operative complication. After implantation of fenestrated occluder the patients showed significant improvement of life quality: decrement of breathlessness, higher tolerance to physical exertion, less swelling in lower limbs, absence of syncopal condition. Such procedure perhaps prolongs life time.

Conclusion. Implantation of fenestrated occluder, modified in intra-operative conditions, can be an adequate method to help patients with iPAH, under conditions of unavailability of special devices in the market.

Keywords: pulmonary hypertension, atrioseptostomia, fenestrated occlude, intraoperative complications

For citation: Plechev V.V., Aminov T.Z., Buzaev I.V., Nikolaeva I.E., Oleynik B.A., Khalikova G.A., Davletbaeva A.I. Atrial Septum Fenestration for Patient with Idiopathic Pulmonary Artery Hypertension. *Creative Surgery and Oncology*. 2018;8(1):14–20. <https://doi.org/10.24060/2076-3093-2018-8-1-14-20>

Plechev Vladimir Vyacheslavovich —
Doctor of Medical Sciences, Professor, Corresponding member of the Academy of Sciences of the Republic of Bashkortostan, Head of the Department of Hospital Surgery, member of the Presidium of the Association of Surgeons of the Republic of Bashkortostan, orcid.org/0000-0002-6716-4048

Aminov Tagir Zakariyevich —
Interventional radiology physician

Buzaev Igor' Vyacheslavovich —
Candidate of Medical Sciences, Head of the Interventional Radiology Department № 1, Associate professor at the Department of Hospital Surgery, orcid.org/0000-0003-0511-9345

Nikolaeva Irina Evgen'evna —
Candidate of Medical Sciences, Chief Medical Officer, Cardiologist-in-chief at the Ministry of Healthcare of the Republic of Bashkortostan

Oleynik Bogdan Aleksandrovich —
Candidate of Medical Sciences, Deputy Chief Medical Officer for Surgical Affairs, Associate professor at the Department of Hospital Surgery

Khalikova Gul'chachak Amirovna —
Candidate of Medical Sciences, Physician of functional diagnostics

Davletbaeva Al'mira Il'darovna —
Candidate of Medical Sciences, Cardiologist at the Cardiac Surgery Department № 2

Введение

Легочная артериальная гипертензия (ЛАГ) является прогрессирующим смертельным синдромом, характеризующимся повышенным сопротивлением легочных сосудов, что приводит к правосторонней сердечной недостаточности и в итоге — смерти [1]. Согласно оценкам, заболеваемость и распространенность ПАУ составляет 2,4–7,6 случая/млн/год и 15–26 случаев/млн/год, соответственно, в крупных демографических исследованиях с соотношением 2:1 между мужчинами и женщинами [2, 3].

Современные показатели выживаемости за один, три, пять и семь лет с момента диагностической правосторонней катетеризации сердца составляют 85, 68, 57 и 49% соответственно [4].

Идиопатическая легочная артериальная гипертензия (иЛАГ) — прогрессирующее заболевание, характеризующееся интенсивным ремоделированием легочного сосудистого русла с затруднением легочного кровотока и ростом общего легочного сосудистого сопротивления. [5]. Вместе с тем было доказано, что наличие открытого овального окна у больных с иЛАГ сопровождается большей продолжительностью жизни и значительно более высоким ее качеством [6, 7]. У пациентов с синдромом Эйзенменгера наблюдается более благоприятный прогноз. Трехлетняя выживаемость составляет более 75% по сравнению с больными с иЛАГ [8–10]. Следовательно, при имеющемся внутрисердечном сообщении между полостями сердца прогноз заболевания лучше. Это является обоснованием исследований по созданию межпредсердного сообщения (МПС) у больных с иЛАГ. Эндоваскулярное создание МПС также рассматривается в качестве паллиативного лечения и моста к трансплантации легких у больных с тяжелой правожелудочковой недостаточностью.

Цели и задачи. Цель создания адекватного МПС — профилактика внезапной смерти вследствие развития легочно-гипертензионного криза. Создание МПС приводит к нормализации коронарного кровотока, что является профилактикой ишемии миокарда и внезапной смерти, уменьшению признаков недостаточности кровообращения с незначительным ростом гипоксемии и исчезновению синкопальных состояний. На сегодняшний день существует несколько способов создания межпредсердного сообщения: баллонная дилатация, процедура Парка, баллонная ножевая аtriосептостомия и стентирование МПС, имплантация фенестрированных окклюдеров [11–13]. Длительность ожидания пересадки легкого, недостаточная эффективность консервативных методов лечения иЛАГ, улучшение прогноза заболевания и увеличение продолжительности жизни при наличии овального окна, высокая вероятность спонтанного закрытия МПС при баллонной дилатации — все это послужило основанием для создания межпредсердного сообщения путем имплантации фенестрированных окклюдеров пациентам с ЛАГ. Преимуществом данного метода перед другими является плотная хорошая фиксация устройства на

межпредсердной перегородке, что уменьшает возможность миграции устройства из фиксированного положения в полости сердца и снижает интраоперационные осложнения. Создание МПС рекомендовано пациентам с ЛАГ IV ФК (ранее также III ФК), с частыми синкопе и/или рефрактерной правожелудочковой СН, несмотря на медикаментозную терапию (или при недоступности лекарственного лечения), в том числе перед трансплантацией. Следует избегать выполнения баллонной предсердной септотомии у крайне тяжелых пациентов, исходно имеющих среднее ДПП > 20 мм рт. ст. и сатурацию O₂ в покое < 85% (определение рабочей группы по диагностике и лечению легочной гипертензии Европейского общества кардиологов (ESC) и Европейского общества пульмонологов (ERS)).

Материалы и методы

Клинический случай № 1

21-летний мужчина (рост 200 см, вес 112 кг) был направлен в ГБУЗ РКЦ с диагнозом идиопатическая легочная гипертензия 4-го функционального класса (ВОЗ), в анамнезе тромбоз сегментарной ветви правой легочной артерии. Функциональная недостаточность трикуспидального клапана (III и IV) по данным ЭхоКГ. *Anamnes morbi.* С подросткового возраста отмечает низкую толерантность к физической нагрузке, одышку. С 2014 года первое предсинкопальное состояние на фоне физического перенапряжения. Проведена катетеризация сердца с ангиографией легочной артерии, выявлена идиопатическая легочная гипертензия. С февраля 2015 года начата медикаментозная терапия бозентаном 250 мг/сут.

Декабрь 2015 года: усиление одышки, появление отеков нижних конечностей.

Декабрь 2016 года. Обострение симптомов иЛАГ после перенесенной острой респираторной вирусной инфекции. Лекарственная терапия: силденафил 20 мг, бозентан 125 мг 2 раза в день, илопрост 10 мг 6 раз в день.

Anamnes vitae. В 1998 году выявлена супраселлюлярная краниофарингиома, трансфеноидальная резекция опухоли с последующей лучевой терапией, проводится заместительная гормональная терапия. Сопутствующие заболевания: пангипопитуитаризм с соматотропной недостаточностью, вторичный гипотиреоз, вторичный гипокортицизм, вторичный гипогонадизм.

Клинические проявления иЛАГ: ограниченная физическая активность, самостоятельная деятельность крайне ограничена, передвигается исключительно с посторонней помощью, при поступлении передвигается на сиденье каталки.

ЭхоКГ до поступления (24.01.2017). Левый желудочек — 3,9 см, левое предсердие — 3,7 см, правый желудочек — 4,7 см, стенка — 0,7 см, правое предсердие — 8,5 × 6,4 см, S (правого предсердия) — 59 см², ФВ(ЛЖ) — 70%, ФВ(ПЖ) — 40% по Sim.

Расширение правых камер с признаками перегрузки правого желудочка и умеренным снижением его сократительной функции. Доплер: митральная регургитация (+),

трикуспидальная регургитация (+++) с градиентом 60 мм рт. ст. В правом желудочке систолическое давление 80 мм рт. ст., диастолическое — 40 мм рт. ст.

Атриосептостомия с имплантацией интраоперационно модифицированного окклюдера МемоPart под контролем внутрикardиального Эхо и трансторакального Эхо. Проведена трансспептальная пункция межпредсердной перегородки в локализации овального окна под контролем ЭхоКГ, и одновременно датчиком Ultra Ice проведено внутрикardиальное исследование из полости правого предсердия. Последовательно баллонами Empira 1,5 × 20, 3,75 × 15 мм и баллоном Tyshak 12 и 15 мм в области межпредсердной пункции проведена предилатация. В интраоперационных асептических условиях выполнена модификация окклюдера Мемопарт (14 мм) путем удаления тромбогенных тканей и формирования фенестрации в окклюдере (рис. 1–3).

Окклюдер соединен с доставляющим устройством и проведен через интродьюсер. Диск левого предсердия открыт в левом предсердии. Окклюдер подтянут к МПП. Открыт диск правого предсердия. Контроль стабильности положения окклюдера push and pull test на рентгеноскопии, внутрикardиального исследования и ЭхоКГ: окклюдер установлен правильно, признаков дислокации нет. Контроль положения окклюдера по ЭхоКГ и ВКУЗИ. Окклюдер отстыкован от доставляющего устройства.

Послеоперационный период прошел без осложнений.

Контрольная ЭхоКГ через 1 месяц (рис. 4–6).

Левый желудочек — 4,2 см, левое предсердие — 3,9 см, правый желудочек — 4,4 см, стенка — 0,7 см, правое предсердие — 8,1 × 6,3 см, S (правого предсердия) — 55 см², ФВ(ЛЖ) — 70%, ФВ(ПЖ) — 46% по Sim. В средней трети предсердной перегородки наблюдается перекрестный сброс с центральным потоком 0,3–0,4 см. Доплер: митральная регургитация (+), трикуспидальная регургитация (+++) с градиентом 57 мм рт. ст. В правом желудочке систолическое давление 77 мм рт. ст., диастолическое 37 мм рт. ст.

Пациент отмечает значительное улучшение качества жизни: снижение одышки, повышение толерантности к физической нагрузке, возможность самостоятельно передвигаться (в том числе гулять по улице).

Клинический случай № 2

Пациентка М., 37 лет, была экстренно госпитализирована на стационарное лечение в ГБУЗ РКЦ с диагнозом идиопатическая легочная гипертензия 4-го функционального класса (ВОЗ), в стадии декомпенсации. Функциональная недостаточность трикуспидального клапана II–III степени, недостаточность клапана легочной артерии II степени.

Anamnes morbi. С 2014 года после родов отмечает низкую толерантность к физической нагрузке, одышка при физической нагрузке, выставлен диагноз: идиопатическая легочная гипертензия. Принимает медикаментозную терапию бозентаном 250 мг/сут, силденафил 60 мг/сут, илопрост 10 мг 6 раз в сутки. С октября

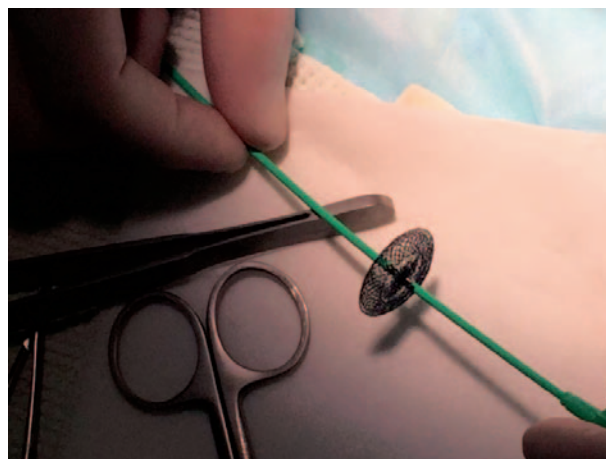


Рисунок 1. Формирование фенестрации в окклюдере
Figure 1. Make fenestrated occluder




Рисунок 2. Модифицированный в интраоперационных условиях окклюдер
Figure 2. Modified in operating room occluder



Рисунок 3. Заключительный вид модифицированного окклюдера МемоPart (14 мм)
Figure 3. Final form fenestrated occluder MemoPart (14 mm)

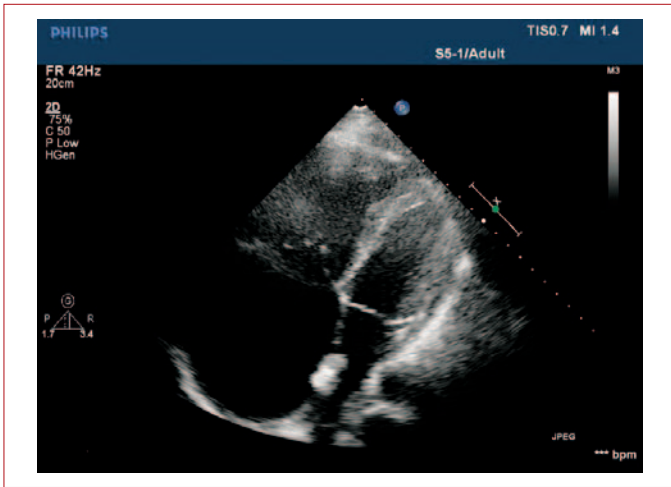


Рисунок 4. ЭхоКГ через 1 месяц
Figure 4. EchoCG 1 month later

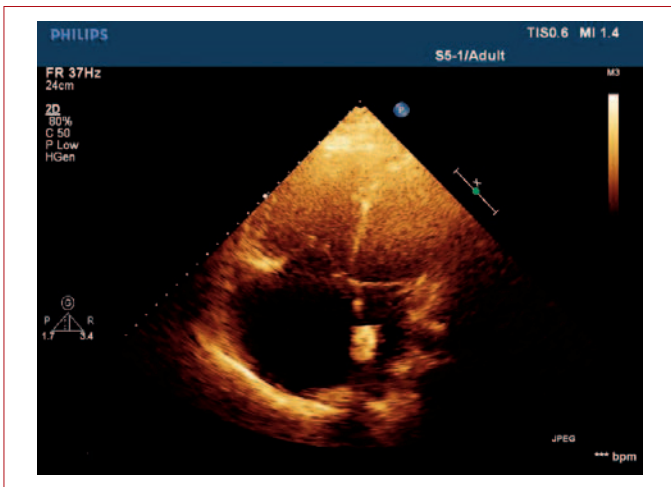


Рисунок 5. Результат ЭхоКГ через 1 месяц
Figure 5. Result EchoCG 1 month later

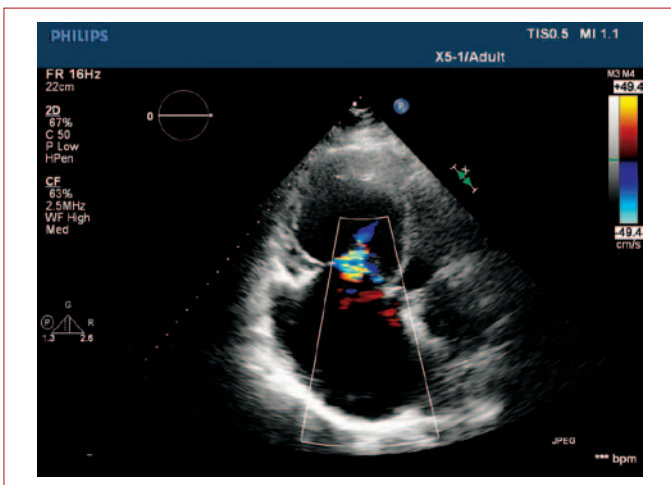


Рисунок 6. Результат ЭхоКГ через 1 месяц
Figure 6. Result EchoCG 1 month later

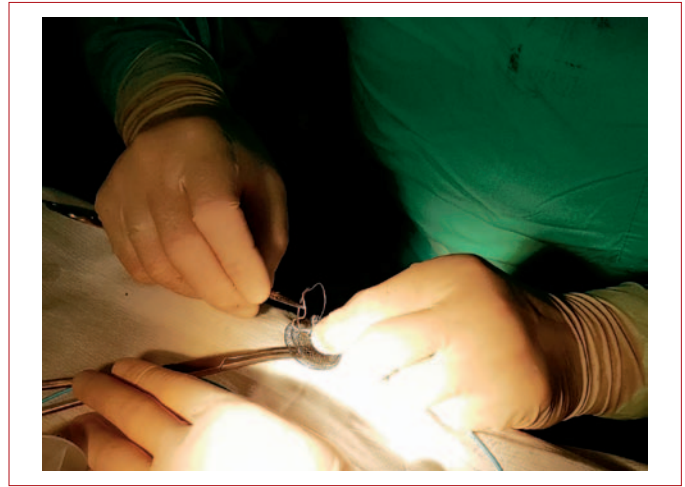

Рисунок 7. Формирование фенестрации в окклюдере Heart R Lifetech scientific 18 мм в интраоперационных условиях
Figure 7. Make fenestrated occluder Heart R Lifetech scientific 18 mm in operating room

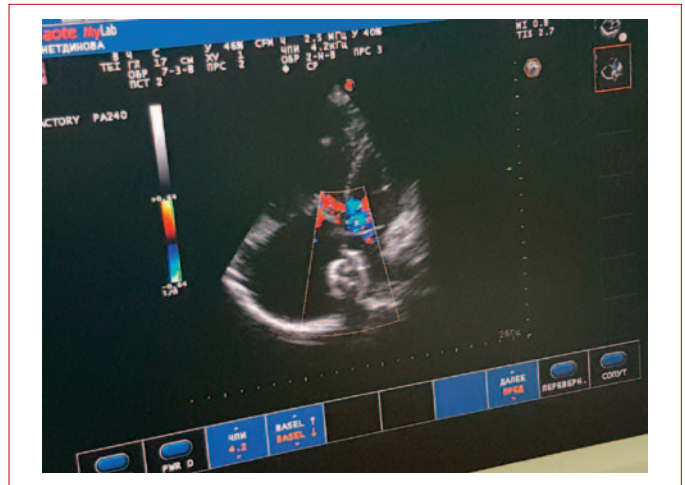


Рисунок 8. ЭхоКГ-картина во время проведения оперативного вмешательства
Figure 8. EchoCG in operation time

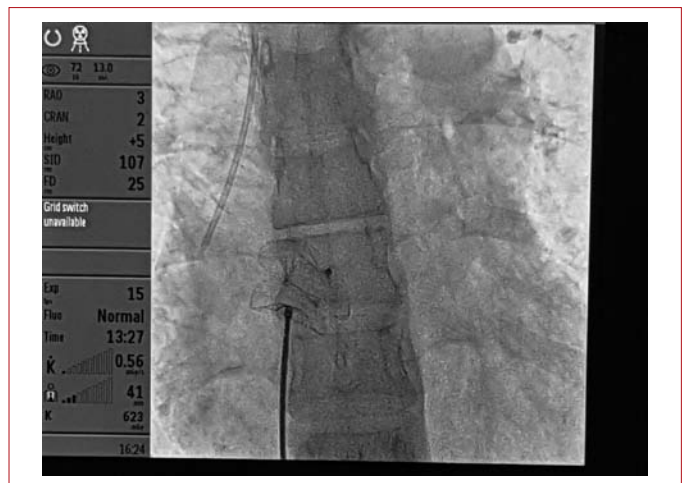


Рисунок 9. Имплантация интраоперационно модифицированного окклюдера
Figure 9. Fenestrated modified occluder implantation

2017 года ухудшение состояния: усиление одышки, приступы удушья, сухой кашель, выраженный акроцианоз. Ограниченная физическая активность, даже незначительная активность приводит к выраженной одышке и слабости.

ЭхоКГ при поступлении (31.10.2017). КДР — 2,8 см, КСР — 1,7 см, левое предсердие — 3,4 см, правый желудочек — 4,5 см, стенка — 1,0 см, правое предсердие — 6,0 × 5,0 см, S (правого предсердия) — 47 см², ФВ(ЛЖ) — 58%, ФВ(ПЖ) — 35%.

Расширение правых камер с признаками перегрузки правого желудочка и умеренным диффузным снижением его сократительной функции. Доплер: митральная регургитация (+), трикуспидальная регургитация (+++) с градиентом 117 мм рт. ст.

Атриосептостомия с имплантацией интраоперационно «модифицированного» окклюдера Heart R Lifetech scientific 18 мм (рис. 7–9).

Пациентка отмечает значительное улучшение качества жизни: снижение одышки, повышение толерантности к физической нагрузке, уменьшение отеков нижних конечностей, отсутствие синкопальных состояний, облегчение симптомов мучительного сухого кашля.

Контрольная ЭхоКГ через 2 месяца (11.01.2018). КДР — 3,9 см, КСР — 2,4 см, левое предсердие — 3,3 см, правый желудочек — 4,3 см, стенка — 1,0 см, правое предсердие — 5,8 × 4,5 см, S (правого предсердия) — 44 см², ФВ(ЛЖ) — 70%, ФВ(ПЖ) — 37%.

Расширение правых камер с признаками перегрузки правого желудочка и умеренным диффузным снижением его сократительной функции. Состояние после фенестрации МПП. Доплер: митральная регургитация (+), трикуспидальная регургитация (++)(+++) с градиентом 115 мм рт. ст.

По данным ЭхоКГ отмечается увеличение полостей левых отделов сердца, улучшение сократительной функции левого желудочка, незначительное уменьшение полости правого предсердия (рис. 10).

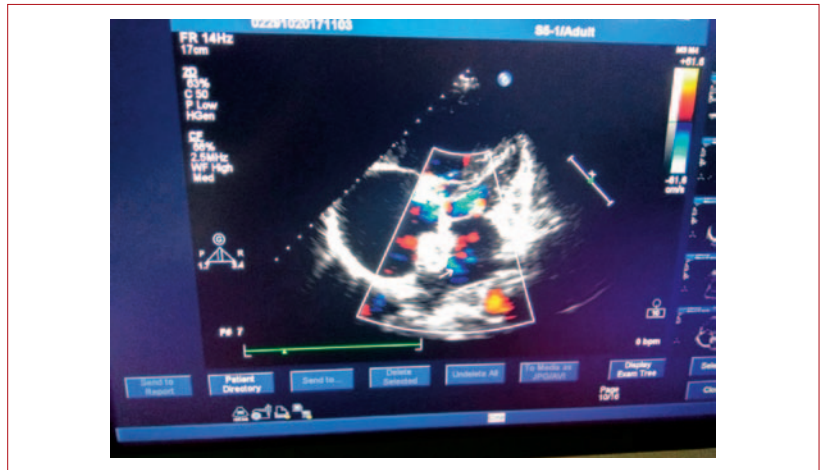


Рисунок 10. Контрольная ЭхоКГ через 2 месяца у пациента М.
Figure 10. EchoCG check 2 months later of patient M.

Результаты

Таким образом, у наших пациентов после имплантации фенестрированного окклюдера наблюдалось значительное улучшение качества жизни: снижение одышки, повышение толерантности к физической нагрузке, уменьшение отеков нижних конечностей, отсутствие синкопальных состояний. Предположительно увеличение продолжительности жизни.

Заключение

Следовательно, имплантация фенестрированного окклюдера, модифицированного в интраоперационных условиях, может быть адекватным методом помощи пациентам с иЛАГ, если специальное устройство недоступно на рынке.

Информация о конфликте интересов.

Конфликт интересов отсутствует.

Информация о спонсорстве.

Данная работа не финансировалась.

Список литературы

- 1 Benza R.L., Miller D.P., Barst R.J., Badesch D.B., Frost A.E., McGoan M.D. An evaluation of long-term survival from time of diagnosis in pulmonary arterial hypertension from the reveal registry. *Chest*. 2012;142(2):448–56. DOI: 10.1378/chest.11-1460
- 2 Чазова И.Е., Мартынюк Т.В. Легочная гипертензия. М.: Практика; 2015.
- 3 Алекян Б.Г., Горбачевский С.В., Пурсанов М.Г., Пардаев Д.Б. Стентирование межпредсердной перегородки при идиопатической легочной гипертензии. Грудная и сердечно-сосудистая хирургия. 2015;57(5):26–33.
- 4 Шмальц А.А., Нишионов Н.А. Атриосептостомия у больных с легочной гипертензией. Грудная и сердечно-сосудистая хирургия. 2015;57(5):18–25.
- 5 Иванов С.Н., Волкова Т.Г., Волков Р.В., Хрусталева Ю.А. Современные подходы к диагностике и лечению больных с легочной артериальной гипертензией. Патология кровообращения и кардиохирургия. 2014;18(2):69–72.
- 6 Авдеев С.Н. Современные подходы к ведению больных с легочной гипертензией. НИИ пульмонологии ФМБА России. Медицинский совет. 2014;(17):53–9.
- 7 Бекураидзе Э.В., Аракелян М.Г., Соколова Н.Ю., Казановская С.Н. Современные концепции диагностики и лечения легочной гипертензии. По материалам клинических рекомендаций Европейского общества кардиологов и Европейского общества пульмологов последних лет. Креативная кардиология. 2016;10(3):239–50. DOI: 10.15275/kreatkard.2016.03.06
- 8 Царева Н.А. Идиопатическая легочная артериальная гипертензия: современный подход к диагностике и лекарственной терапии. Пульмонология. 2017;27(2):216–31. DOI: 10.18093/0869-0189-2017-27-2-216-231
- 9 Горчакова А.И., Серов Р.А., Горбачевский С.В., Хугаев Г.А. Идиопатическая легочная артериальная гипертензия у детей с дефектом межпредсердной перегородки (морфологическая характеристика). Бюллетень НЦССХ им. А.Н. Бакулева РАМН. 2017;18(5):479–88. DOI: 10.24022/1810-0694-2017-18-5-479-488
- 10 Knerr M., Bertog S., Vaskelyte L., Hofmann I., Sievert H. Results of percutaneous closure of patent foramen ovale with the GORE septal occluder. *Catheter Cardiovasc Intervent*. 2014;83(7):1144–51. DOI: 10.1002/ccd.25336
- 11 D'Annville T., Canaud L., Marty-Ane C., Alric P., Sportouch C., Frapier J.M., et al. Percutaneous atrioseptostomy for right heart failure after left pneumonectomy. *Ann Thorac Surg*. 2009;88(5):1687–9. DOI: 10.1016/j.athoracsur.2009.03.098
- 12 Dahdouh Z., Roule V., Sabatier R., Lognone T., Labombarda F., Pellissier A., et al. Extra-corporeal life support, transradial thrombus aspiration and stenting, percutaneous blade and balloon atrioseptostomy, all as a bridge to heart transplantation to save one life. *Cardiovasc Revascular Med*. 2012;13(4):241–5. DOI: 10.1016/j.carrev.2012.02.007
- 13 Rosanio S., Pelliccia F., Gaudio C., Greco C., Keyhani A.M., D'Agostino D.C. Pulmonary arterial hypertension in adults: novel drugs and catheter ablation techniques show promise? Systematic review on pharmacotherapy and interventional strategies. *Biomed Res Int*. 2014;2014:743868. DOI: 10.1155/2014/743868

References

- 1 Benza R.L., Miller D.P., Barst R.J., Badesch D.B., Frost A.E., McGoan M.D. An evaluation of long-term survival from time of diagnosis in pulmonary arterial hypertension from the reveal registry. *Chest*. 2012;142(2):448–56. DOI: 10.1378/chest.11-1460
- 2 Chazova I.E., Martynyuk T.V. Pulmonary hypertension. M.: Praktika; 2015. (in Russ.)
- 3 Alekyan B.G., Gorbachevskiy S.V., Pursanov M.G., Pardaev D.B. Stent fenestration of atrial septum in idiopathic pulmonary arterial hypertension. *Rus J Thor Cardiovasc Surg*. 2015;57(5):26–33. (in Russ.)
- 4 Shmal'ts A.A., Nishonov N.A. Atrial septostomy for patients with pulmonary hypertension. *Rus J Thor Cardiovasc Surg*. 2015;57(5):18–25. (in Russ.)
- 5 Ivanov S.N., Volkova T.G., Volkov R.V., Khrustaleva Yu.A. Modern approaches to diagnostics and treatment of patients with pulmonary arterial hypertension. *Patologiya krovoobrashcheniya i kardiokhirurgiya=Circulation Pathology and Cardiac Surgery*. 2014;18(2):69–72. (in Russ.)
- 6 Avdeev S.N. Current approaches to management of patients with pulmonary hypertension. *Medical Council*. 2014;(17):53–9. (in Russ.)
- 7 Bekuraidze E.V., Arakelyan M.G., Sokolova N.Yu., Kazanovskaya S.N. Modern approaches in diagnosis and treatment of pulmonary hypertension based on recommendations of European Society of Cardiology and European Respiratory Society of recent years. *Creative Cardiology*. 2016;10(3):239–50. DOI: 10.15275/kreatkard.2016.03.06 (in Russ.)
- 8 Tsareva N.A. Idiopathic pulmonary arterial hypertension: current approach to diagnosis and pharmacological treatment. *Pul'monologiya*. 2017;27(2):216–31. DOI: 10.18093/0869-0189-2017-27-2-216-231 (in Russ.)
- 9 Gorchakova A.I., Serov R.A., Gorbachevskiy S.V., Khugaev G.A. Idiopathic pulmonary arterial hypertension in children with atrial septal defect (morphological characteristics). *Byulleten' Nauchnogo Tsentra Serdechno-Sosudistoy Khirurgii imeni A.N. Bakuleva RAMN=Bulletin of Bakoulev Scientific Center for Cardiovascular Surgery RAMS*. 2017;18(5):479–88. DOI: 10.24022/1810-0694-2017-18-5-479-488 (in Russ.)
- 10 Knerr M., Bertog S., Vaskelyte L., Hofmann I., Sievert H. Results of percutaneous closure of patent foramen ovale with the GORE septal occluder. *Catheter Cardiovasc Intervent*. 2014;83(7):1144–51. DOI: 10.1002/ccd.25336
- 11 D'Annville T., Canaud L., Marty-Ane C., Alric P., Sportouch C., Frapier J.M., et al. Percutaneous atrioseptostomy for right heart failure after left pneumonectomy. *Ann Thorac Surg*. 2009;88(5):1687–9. DOI: 10.1016/j.athoracsur.2009.03.098
- 12 Dahdouh Z., Roule V., Sabatier R., Lognone T., Labombarda F., Pellissier A., et al. Extra-corporeal life support, transradial thrombus aspiration and stenting, percutaneous blade and balloon atrioseptostomy, all as a bridge to heart transplantation to save one life. *Cardiovasc Revascular Med*. 2012;13(4):241–5. DOI: 10.1016/j.carrev.2012.02.007
- 13 Rosanio S., Pelliccia F., Gaudio C., Greco C., Keyhani A.M., D'Agostino D.C. Pulmonary arterial hypertension in adults: novel drugs and catheter ablation techniques show promise? Systematic review on pharmacotherapy and interventional strategies. *Biomed Res Int*. 2014;2014:743868. DOI: 10.1155/2014/743868