

СОВРЕМЕННЫЙ ВЗГЛЯД НА ПОСМЕРТНОЕ ДОНОРСТВО ОРГАНОВ. ОПЫТ ФГБУ «ФНЦТИО ИМ. АК. В. И. ШУМАКОВА» МИНЗДРАВА РФ

С.С. Мещерин¹, Л.В. Бельских¹, Д.Н. Круглов¹, А.М. Семенова¹

¹Федеральное государственное бюджетное учреждение «Федеральный научный центр трансплантологии и искусственных органов им. ак. В. И. Шумакова» Минздрава России

Мещерин Сергей Сергеевич – к.м.н., заведующий отделением координации органного донорства ФГБУ «ФНЦТИО им. ак. В.И. Шумакова», Москва, Россия

Бельских Леонид Владиславович – к.м.н., главный внештатный специалист трансплантолог, заведующий отделением органного донорства отдела трансплантологии, нефрологии и хирургической гемокоррекции ГБУЗ Московской области «Московский областной научно-исследовательский клинический институт им. М.Ф. Владимирского», Москва, Россия,
e-mail: belskihL@mail.ru

Круглов Дмитрий Николаевич – врач-хирург отделения координации органного донорства ФГБУ «ФНЦТИО им. ак. В.И. Шумакова», Москва, Россия

Семенова Анастасия Михайловна – врач-хирург отделения координации органного донорства ФГБУ «ФНЦТИО им. ак. В.И. Шумакова», Москва, Россия

Проведен анализ организационно-методических, юридических и медицинских аспектов вопроса органного донорства на примере работы ФГБУ «ФНЦТИО им. ак. В. И. Шумакова» Минздрава РФ. Повсеместный рост пациентов в терминальной стадии органных дисфункций ставит актуальным вопрос трансплантации жизненноважных органов. Первым этапом клинической трансплантации является донорство органов, сложный процесс, отличающийся большим количеством вовлеченных в него специалистов из различных областей медицины и высоким уровнем координации между ними. Донорство органов человека для трансплантации строго регулируется действующим Законодательством и является видом медицинской деятельности. Хирургические операции по изъятию органов умершего человека для трансплантации постепенно переходят из разряда уникальных в рутинную хирургическую практику. Золотым стандартом является мультиорганное изъятие у донора с констатированной смертью головного мозга, позволяющее получать максимум пригодных для трансплантации органов от одного донора. Однако необходимо продолжать исследования в этой области, совершенствовать хирургическую технику данных операций и прилагать соответствующие организационно-методические усилия для повышения результативности программы посмертного донорства органов.

Ключевые слова: доноры тканей, трансплантация, медицинский отбор доноров, лапаротомия, мозга головного смерть, сердечная смерть, диссекция.

THE MODERN VIEW AT POSTHUMOUS ORGAN DONATION. FSBI "ACADEMICIAN V.I. SHUMAKOV FRCTAO", MINISTRY OF HEALTH OF THE RUSSIAN FEDERATION, EXPERIENCE

**Sergey S. Meshcherin¹, Leonid V. Belskikh¹, Dmitriy N. Kruglov¹,
Anastasiya M. Semyonova¹**

¹Federal State Budgetary Institution "Academician V.I. Shumakov Federal Research Center of Transplantology and Artificial Organs", Ministry of Health of the Russian Federation

Meshcherin Sergey Sergeevich - Candidate of Medical Sciences, Head of the Organ Donation Coordination Department of Federal State Budgetary Institution "Academician V.I. Shumakov Federal Research Center of Transplantology and Artificial Organs", Ministry of Health of the Russian Federation, Moscow, Russian Federation

Belskikh Leonid Vladislavovich - Candidate of Medical Sciences, chief freelance transplant specialist, Head of the Organ Donation

Branch of Transplantology, Nephrology and Surgical Hemocorrection
Department of State Budgetary Health Institution of Moscow region
«Moscow regional research clinical Institute named after M. F.
Vladimirsky», Moscow, Russian Federation,
e-mail: belskihL@mail.ru

Kruglov Dmitriy Nikolaevich - Surgeon of the Organ Donation
Coordination Department of Federal State Budgetary Institution
"Academician V.I. Shumakov Federal Research Center of
Transplantology and Artificial Organs", Ministry of Health of the
Russian Federation, Moscow, Russian Federation

Semyonova Anastasiya Mikhailovna - Surgeon of the Organ
Donation Coordination Department of Federal State Budgetary
Institution "Academician V.I. Shumakov Federal Research Center of
Transplantology and Artificial Organs", Ministry of Health of the
Russian Federation, Moscow, Russian Federation

The analysis of organizational-methodical, legal and medical aspects of questions on organ donation was conducted on the example of FSBI "Academician V.I. Shumakov FRCTAO", Ministry of Health of the Russian Federation activity. The question of life threatening emergencies organs transplantation becomes vital in accordance to the widespread growth of patients in the terminal stage of organ dysfunction. The first stage of clinical transplantation is organ donation that is considered to be a complex process, characterized by a large number of involved specialists from different fields of medicine and high level of coordination between them. The human organs donation for transplantation is strictly regulated by Law and it is a form of medical practice, too. The organs removal surgery of a deceased person for transplantation is gradually shifting from unique to regular surgical practice. The gold standard is a multi-organ removal from the donor with the brain death diagnosed, that allows getting the most suitable organs for the transplantation from the same donor. However, it is necessary to continue research in this area to improve the surgical technique of these operations and to make appropriate organizational and methodical efforts to improve the efficiency of the posthumous organ donation program.

Keywords: tissue donors, transplantation, donor selection, laparotomy, brain death, heart death, dissection.

Донорство органов – это вид медицинской деятельности по изъятию, хранению и транспортировке органов человека для трансплантации, сложный процесс, отличающийся большим количеством вовлеченных в него специалистов из различных областей медицины и высоким уровнем координации между ними [6].

К основным понятиям донорства органов человека для трансплантации относятся категории живых и умерших доноров, определение момента смерти человека и смерти его головного мозга и ряд специализированных терминов [3]. В настоящее время в мире выделяют следующие категории живых и умерших доноров:

- прижизненные добровольные родственные доноры;
- прижизненные добровольные неродственные доноры;
- доноры со смертью мозга;
- доноры после сердечной смерти.

Прижизненные добровольные родственные доноры – в РФ на 2016 год возможно донорство парного органа и/или части органа (почка и фрагмент печени соответственно) от человека, находящегося с потенциальным реципиентом в генетической связи [1].

Пересадка органов и фрагментов органов от живых неродственных доноров в РФ не разрешена действующим Законодательством Российской Федерации, однако в ряде стран разрешена и является

полностью легальной безвозмездной медицинской деятельностью, основанной на принципах гуманизма и человеколюбия.

Потенциальный донор – это пациент отделения реанимации и интенсивной терапии (ОРИТ) с доказанным инкурабельным поражением головного мозга, находящийся в состоянии **атонической комы**, или пациент с неблагоприятным прогнозом на выживание и прогрессивным ухудшением гемодинамических показателей на фоне применения полного комплекса поддерживающих жизнь мероприятий.

Смерть человека - состояние необратимой гибели организма как целого. Она может быть констатирована как на основании диагноза смерти мозга, так и на основании необратимой остановки сердечной деятельности [1, 5, 6].

Смерть мозга наступает при полном и необратимом прекращении всех функций головного мозга, регистрируемом при работающем сердце и продолжающейся искусственной вентиляции легких, при этом – не клиническая и не биологическая смерть [5]. Клиническая смерть – это потенциально обратимая остановка эффективного кровообращения, а биологическая смерть – это необратимая остановка эффективного кровообращения и последующая гибель всех органов и тканей. В состоянии смерти мозга эффективное кровообращение у трупа сохранено. Смерть мозга эквивалента смерти человека [1, 5, 6]. Смерть мозга является самостоятельным кли-

ническим диагнозом, имеющим полную юридическую силу с известным и доказанным патогенезом, порядок диагностики которого в России четко определен Законом [4–6].

Качественная характеристика посмертных доноров позволяет дифференцировать в общем донорском пуле стандартных, субоптимальных и маргинальных доноров.

Стандартный донор - это пациент:

- до 50 лет;
- с индексом массы тела 19 - 25;
- причина смерти - изолированная черепно-мозговая травма (ЧМТ);
- без хронических заболеваний, влияющих на функцию органов;
- находящийся на искусственной вентиляции легких (ИВЛ) не более 3-х суток;
- без отклонений от нормы результатов лабораторных анализов;
- без эпизодов сердечно-легочной реанимации;
- без эпизодов артериальной гипотонии длительностью более 4-х часов;
- с нормальной гемодинамикой без или на фоне применения одного препарата, стабилизирующего гемодинамику в средней дозе (для доноров со смертью мозга).

Субоптимальный донор (донор с расширенными критериями) – это стандартный донор, у которого 1 – 3 параметра не соответствуют норме.

Маргинальный донор – субоптимальный донор, у которого более 3-х параметров не соответствуют норме.

Такое качественное разделение посмертных доноров носит весьма условный характер, поскольку комплексная оценка пригодности органов для пересадки всегда включает в себя как исследование состояния организма в целом, так и функцию каждого конкретного органа в отдельности.

Презумпция согласия – форма волеизъявления человека, установленная действующим Законом РФ, относительно посмертного изъятия органов. Постановлено, что органы для пересадки могут быть изъяты из тела умершего, если он при жизни не высказывал возражений против этого или близкие родственники умершего до момента изъятия органов не заявили, что умерший был против посмертного донорства органов. Это - так называемая «пассивная» форма волеизъявления, то есть любой человек, находящийся на территории страны, является потенциальным донором, если в установленной Законом форме не зарегистрирован отказ от посмертного изъятия органов. Данная форма волеизъявления применяется также в Австрии (однако там мнение родственников не учитывается), Бельгии (где создан регистр несогласных на донацию; находящемуся в этом регистре и нуждающемуся в трансплантации будет отказано в постановке в лист ожидания как отказавшемуся делиться с обществом своими органами после смерти), Франции, Дании, Швеции, Республике Беларусь и др.

Ряд состояний пациента относятся к абсолютным противопоказаниям к донорству органов. В первую очередь это положительные серологические тесты на **ВИЧ-1, ВИЧ-2, HCV, HBsAg, RW**. Злокачественные новообразования в активной стадии или в анамнезе, кроме базально-клеточной карциномы кожи, **"carcinoma in situ"** матки, диссеминированная инфекция потенциального донора, являющаяся основной или одной из причин его смерти, а также бактериальный сепсис с развитием септического шока и полиорганной недостаточности, активный туберкулез, менингит, вызванный **L. monocytogenes, M. tuberculosis, простейшими, патогенными грибами**, генерализованная грибковая инфекция, грибковая колонизация легких.

Два последних состояния обычно развиваются при иммунодефиците и предполагают дополнительный скрининг ВИЧ-инфекции у потенциального донора.

Существуют две большие категории умерших доноров: доноры после сердечной смерти (ДСС) и доноры с констатированной смертью головного мозга (ДСМ).

Выделяют три основных вида операций по изъятию органов у асистолических доноров:

1. Метод быстрой лапаротомии.
2. Применение двухбаллонного трехпросветного катетера, консервация абдоминального комплекса **in situ**.
3. Применение систем для механической поддержки кровообращения или для нормотермической перфузии органов.

Суть **метода быстрой лапаротомии** заключается в изъятии почек из тела умершего прямо в отделении реанимации, в специально простерилизованном помещении, и консервации их **ex situ**. На смену данной методике пришел метод использования **двухбаллонного трехпросветного катетера** с консервацией абдоминального комплекса **in situ** в теле донора, в настоящее время являющийся золотым стандартом при работе с данной категорией умерших доноров. Применение экстракорпорального метода оксигенации (ЭКМО) и других методов экстракорпоральной перфузии является относительно дорогостоящим и недостаточно изученным в настоящее время методом пособия при изъятии органов у ДСС.

Процедура консервации абдоминального комплекса **in situ** у ДСС выполняется в том случае, если у пациента произошла остановка эффективного кровообращения и реанимационные мероприятия в полном объеме в течение 30 минут не дали эффекта. В этом случае констатируется биологическая смерть человека консилиумом реаниматологов [4] и после получения письменного разрешения администрации стационара и судебно-медицинского эксперта (при необходимости) начинается консервация абдоминального комплекса с помощью двухбаллонного трехпросветного катетера по методике, описанной R. Garcia-Rinaldi [8].

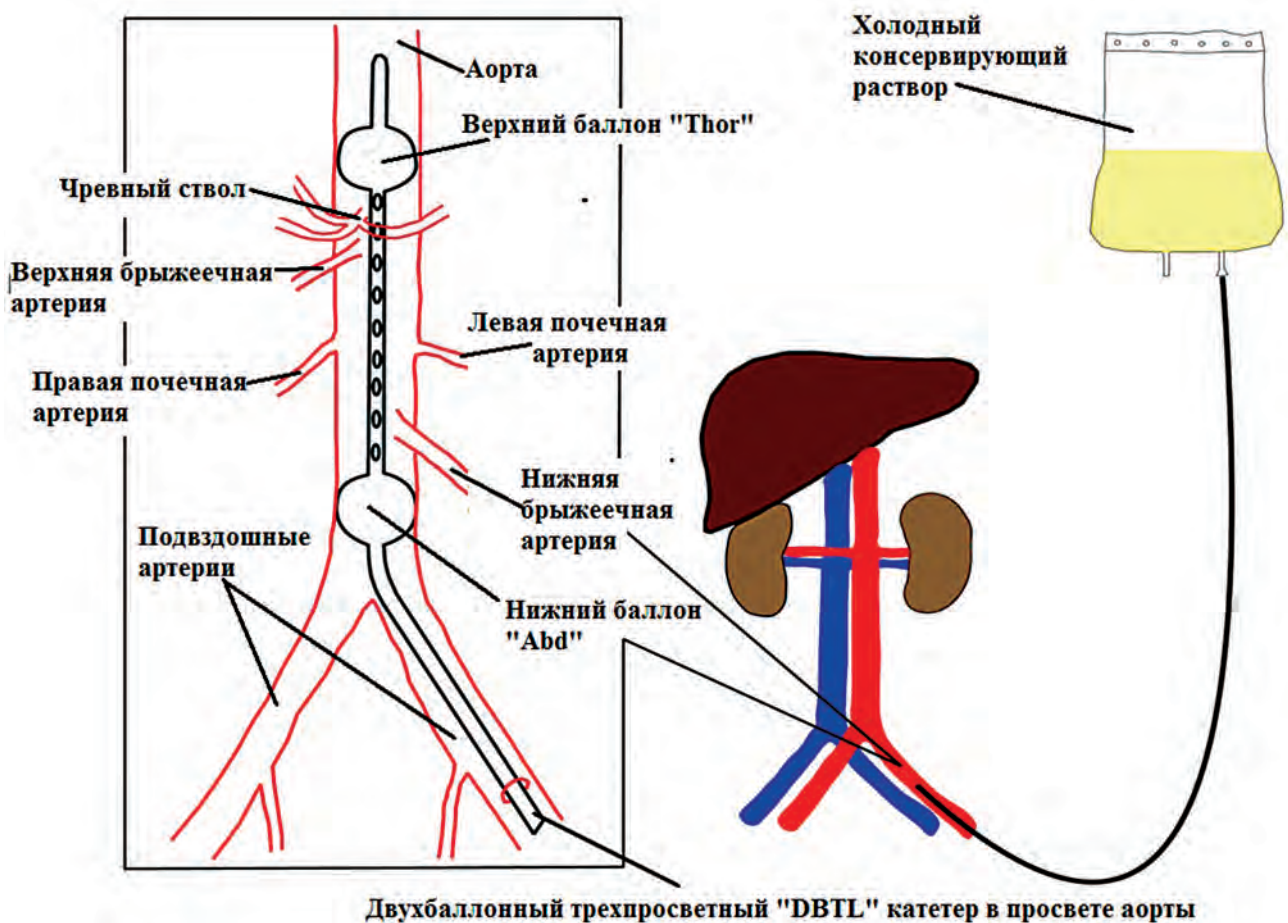


Рисунок 1 - Схема установки двухбаллонного трехпросветного катетера для консервации абдоминального комплекса *in situ*.

На фоне продолжающегося непрямого массажа сердца трупа внутривенно вводят 50 тыс. МЕ гепарина натрия, кладут емкости со льдом на область проекции магистральных сосудов и к пояснице, на область почек. Накрывают стерильным бельем область предполагаемого разреза на бедре. В стерильных условиях с соблюдением асептики и антисептики выделяют бедренную артерию, дистально ее перевязывают, проксимально рассекают и вставляют смоченный физиологическим раствором двухбаллонный трехпросветный катетер (рис.1). Далее в операционном зале методом холодной диссекции в стерильных условиях осуществляют изъятие почек единым блоком или по отдельности. После оценки качества отмывки органов возможна дополнительная отдельная перфузия почек *ex situ* (рис. 2, 3).

Применение систем нормотермической перфузии типа ЭЖМО дает возможность у доноров после сердечной смерти изъятия почек, печени [7], поджелудочной железы [9], легких [11] и даже сердца [10]. Однако данная безусловно перспективная методика требует четко организованной системы посмертного донорства органов и высокого уровня технического оснащения стационаров. В России пока не применяется.

Изъятие органов у доноров со смертью мозга в настоящий момент является золотым стандартом в мировой и отечественной трансплантологии, позволяющим получить максимум качественных донорских органов для трансплантации.

Все изъятия органов, произведенные в 2016 году на территории Московской области, закрепленной за ФГБУ «ФНЦТИО им. Ак. В. И. Шумакова» Минздрава России, выполнены у доноров с констатированной смертью головного мозга. Все они были мультиорганные (n=17). Процент мультиорганных изъятий составил 100%. За период с 1 января по 14 марта 2017 года на той же территории выполнено 3 изъятия у ДСМ, 2 из которых были мультиорганные.

В среднем операция мультиорганного изъятия от кожного разреза до ушивания послеоперационной раны занимает 3 часа.

Мультиорганное изъятие у донора-трупа – это хирургическая операция, выполняющаяся хирургической бригадой, прошедшей соответствующее повышение квалификации. Мультиорганное изъятие как правило, производится у донора с диагнозом смерть головного мозга на фоне сохраненного эффективного кровообращения и про-

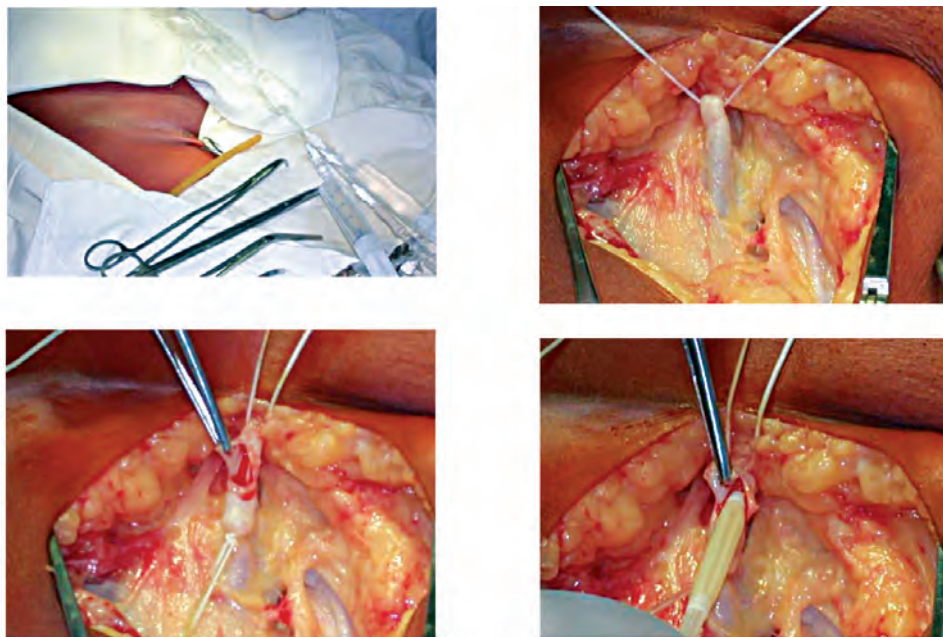


Рисунок 2 - Этапы выделения и канюляции бедренной артерии при консервации почек *in situ*.

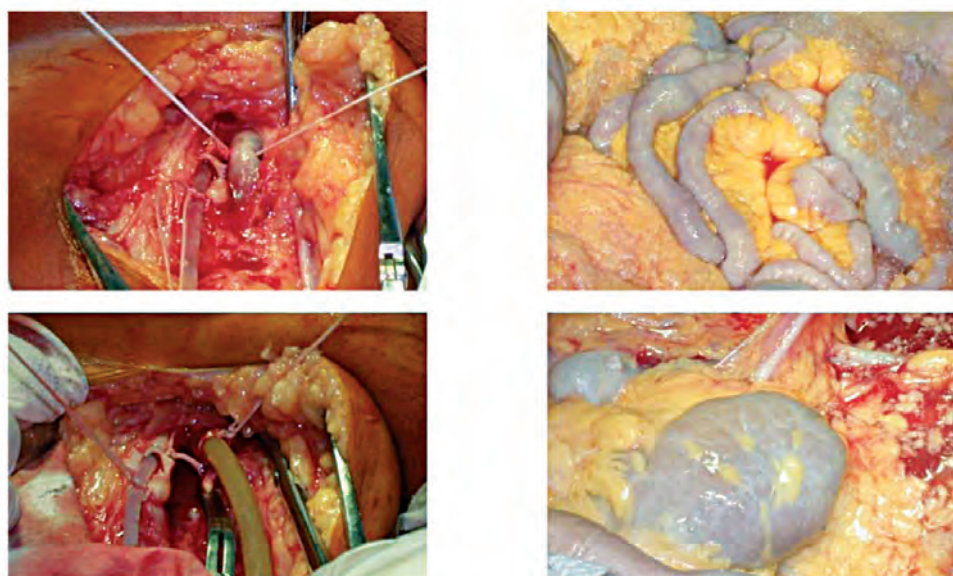


Рисунок 3 - Консервация почек *in situ*.

должающейся ИВЛ у последнего и включает в себя несколько последовательных этапов.

При изъятии органов обычно параллельно работают две бригады хирургов. Рекомендуемый состав хирургической бригады для работы на органах грудной полости: хирург, ассистент, операционная медсестра; на органах брюшной полости: хирург, 2 ассистента, операционная медсестра. Для обеспечения успешного экстраренального изъятия органов в составе донорской бригады должен быть опытный анестезиолог-реаниматолог из центра трансплантации. Необходим также нестерильный участник донорской бригады, который осуществляет перфузию, поддерживает телефонный контакт с

центром трансплантации и помогает операционным медсестрам. Изъятие органов проводится в операционном зале в стерильных условиях, со строгим соблюдением правил асептики и антисептики вплоть до ушивания послеоперационной раны.

До подачи умершего донора в операционную сотрудник донорской службы проверяет корректное оформление медицинской документации, заключение серологической лаборатории о вирусах, группу крови и резус-фактор умершего донора, знакомится с последними лабораторными данными.

После подачи умершего донора в операционную, выполняются обработка операционного поля в соответствии с современ-

ными правилами асептики и антисептики, обкладка операционного поля стерильным бельем.

Положение донора – на спине.

В самой операции выделяют три этапа: диссекция на кровотоке, консервация органов, диссекция в холодном операционном поле [2].

1-й этап: диссекция на кровотоке

Диссекция тканей на этом этапе выполняется электрокоагулятором, обеспечивая оптимальный гемостаз.

Хирургический доступ, включающий срединную стернолапаротомию от яремной вырезки до лобкового симфиза, представлен на рис. 4.

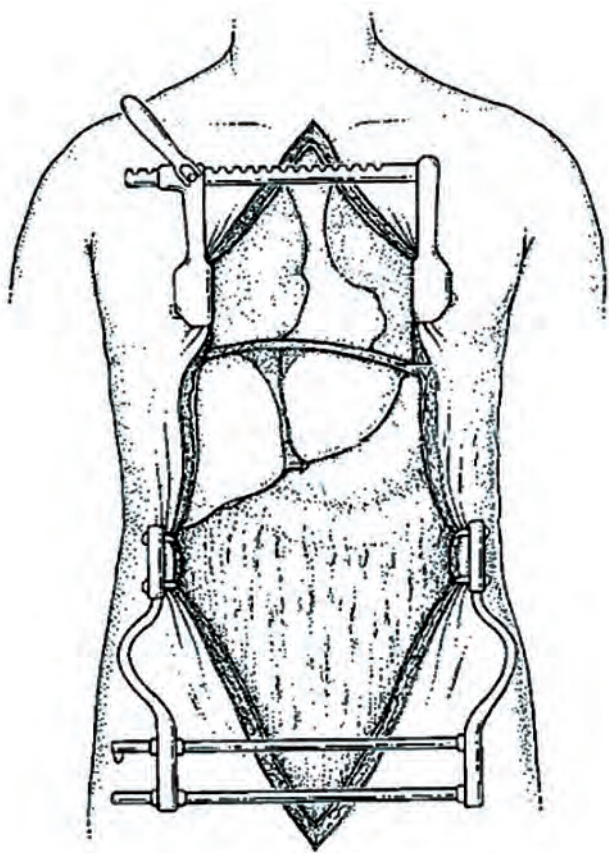


Рисунок 4 – Хирургический доступ, используемый для мультиорганного изъятия.

После установки ретракторов (зубчатый – для грудной полости, реечный типа Больфура – для брюшной полости) проводят перикардотомию, стенки перикарда фиксируют швами-держалками.

Выполняют визуальную - пальпаторную оценку донорского сердца, затем вскрывают обе плевральные полости, и торакальный хирург проводит окончательную оценку донорских легких.

Далее осуществляют доступ к магистральным сосудам грудной и брюшной полостей.

В грудной полости острым и тупым путем выделяют верхнюю и нижнюю полую вену, берут их на турникет. Острым путем отделяют восходящий отдел аорты от легочного ствола. На переднюю стенку

легочного ствола на 1-1,5 см проксимальнее места его деления на правую и левую легочные артерии накладывают два встречных (в поперечном направлении относительно оси сосуда) кисетных швов монофиламентной синтетической атравматической нитью 3-0 на колющей игле, ограничивая тем самым на передней стенке легочного ствола участок около 1 см в диаметре для введения канюли.

В грудной полости выделяют и обходят аорту, нижнюю и верхнюю полые вены, легочную артерию и легочные вены. Накладывают кисетный шов на аорту и устанавливают U-образную кардиоплегическую канюлю (рис. 5).

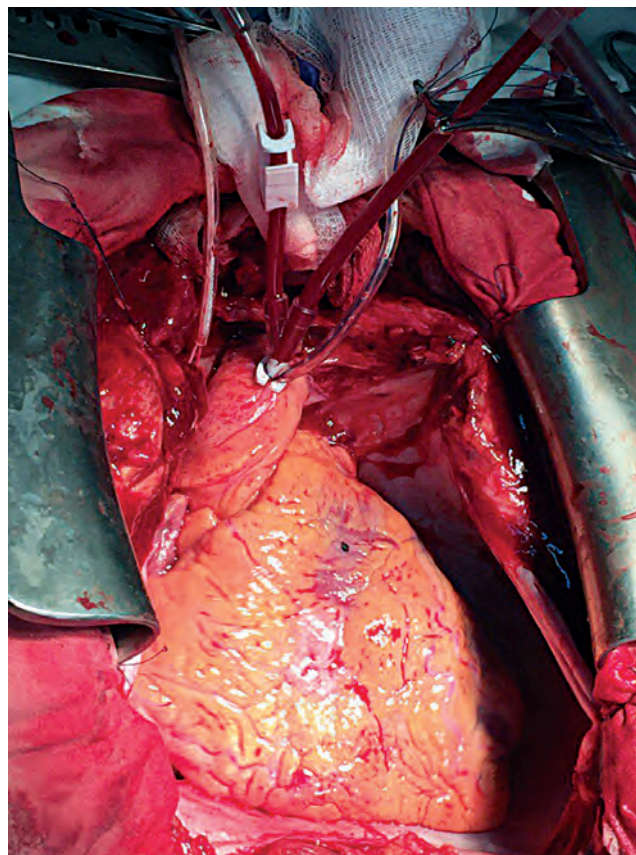
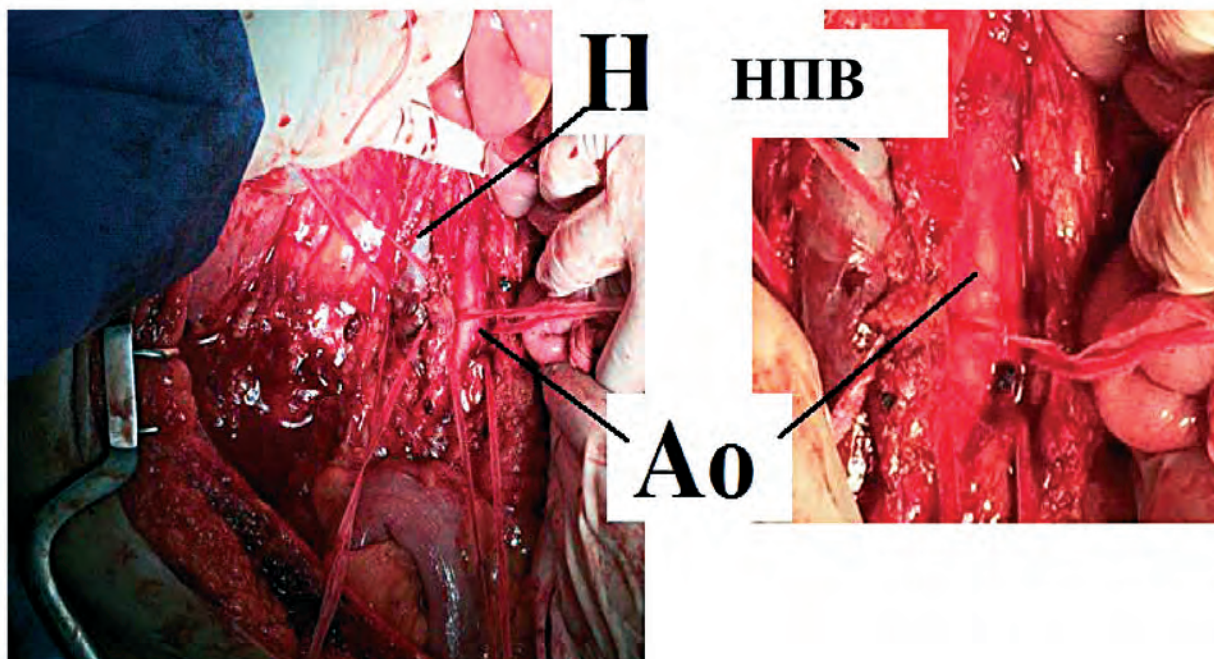


Рисунок 5 – Этап мультиорганного изъятия. Кардиоплегическая канюля установлена в корень аорты.

В брюшной полости между лигатурами рассекают круглую связку печени, серповидную связку рассекают по направлению к нижней полой вене. Выделяют аорту и нижнюю полую вену. Выполняют расширенный маневр Кохера, маневр Катель-Брааша (отведение восходящей ободочной кишки справа налево, обнажая магистральные сосуды, (рис. 6).



**Рисунок 6 - Этап мультиорганного изъятия.
Выделены и взяты на турникеты аорта (Ao) и нижняя полая вена (НПВ).**

Далее разделяют печеночно – желудочную связку (в которой в 10-15% случаев может проходить дополнительная артерия к левой доле печени, устьем которой обычно является левая желудочная артерия. В случае изъятия печени ее необходимо сохранить). В толще ножек диафрагмы аорту берут на турникет, чтобы в момент перфузии разделить грудную и брюшную полости (рис. 7).

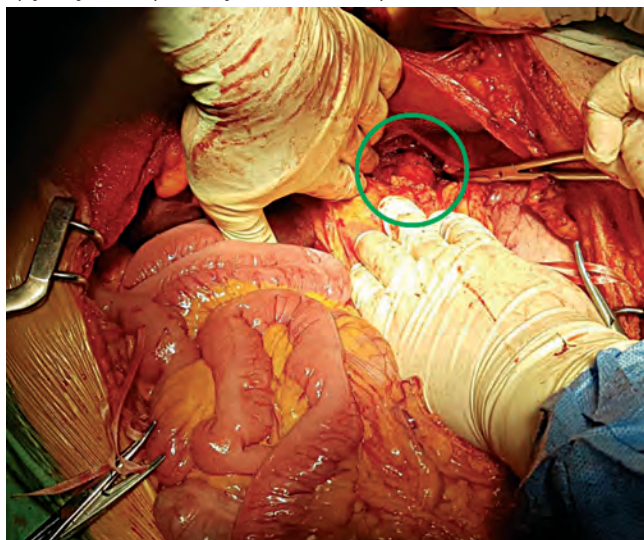
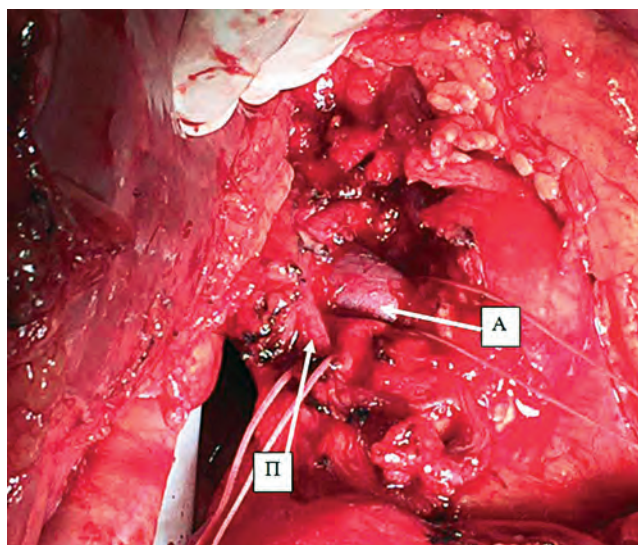


Рисунок 7 - Выделение аорты под диафрагмой.

Далее разделяют элементы печеночно-двенадцатиперстной связки: печеночную артерию, отходящую от нее желудочно-двенадцатиперстную артерию (ЖДА), общий желчный проток (дистально), и берут выделенные образования на турникеты (рис. 8). Пальпируют воротную вену для идентификации дополнительной правой печеночной артерии, которая обнаруживается в 17% случаев и отходит от верхней брыжеечной артерии позади воротной вены.



**Рисунок 8 - Выделены общая печеночная артерия (А) и общий желчный проток (П).
Воротная вена находится глубже.**

Острым скальпелем отрезают клиновидный фрагмент печени для ретроспективного морфологического исследования. Вопрос о необходимости рутинной интраоперационной биопсии печени для оценки ее пригодности до сих пор остается дискуссионным. На этом этапе анестезиолог может вводить гепарин в дозе 10 - 30 тыс. МЕ внутривенно. Теплым стерильным раствором NaCl 0,9% промывают желчный пузырь и общий желчный проток. В инфраренальный отдел брюшной аорты устанавливают канюлю диаметром 22 Fr, соединяют с системой для консервации, нестерильный конец которой соединен с емкостями, содержащими консервирующий раствор (15 000-17 000 мл раствора НТК для

органов брюшной полости, 4000 мл раствора НТК для сердца, 4000-5000 мл раствора Perfdex или Celsior для легких), методом ретроградного запуска кровотока по ней выпускают из системы воздух. В нижнюю полую вену устанавливают армированную канюлю диаметром 28 Fr, соединенную с магистралью для оттока перфузата. Нестерильный конец магистрали перекусывают зажимом.

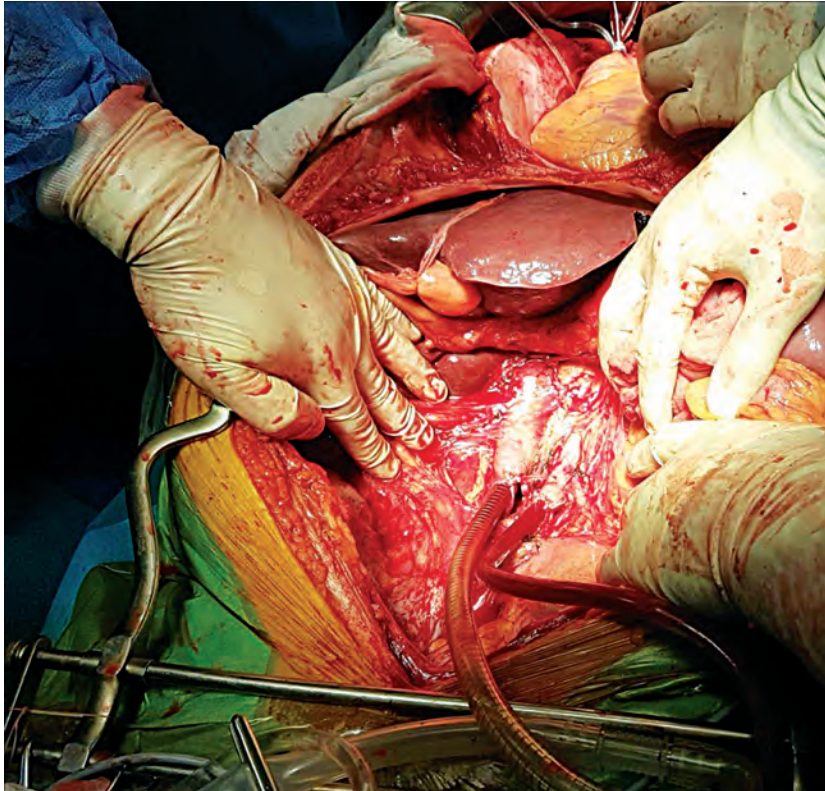


Рисунок 9 – Канюлированы аорта и нижняя полая вена.

Одновременно следует перевязка аорты над бифуркацией на подвздошные артерии, в грудной полости и в толще рассеченных ножек диафрагмы, начинается холодная консервация и наружное охлаждение органов (рис. 9).

2-й этап: консервация органов

Вокруг печени и на нее, в малый сальник, на область почек и на корень брыжейки кладут стерильную ледяную крошку. Наконечник аспиратора располагают на уровне надпеченочного отдела НПВ, чтобы сохранить сухой область работы кардиобригады. Кладут небольшое количество измельченного льда в грудную полость справа, над диафрагмой, чтобы удостовериться в достаточном, равномерном охлаждении печени и избежать ее нагревания из-за оттока теплой крови из сердца. Следует постоянно оценивать качество перфузии органов и венозный отток, чтобы убедиться в адекватной перфузии. Нестерильный участник бригады должен информировать хирургов о любых проблемах с перфузией и оттоком. В случае возникновения проблем следует обследовать аорту и убедиться, что канюля установлена правильно, тесьма не передавливает просвет аорты над канюлей, отсутствуют перегибы перфузионной магистрали.

После перфузии проводится повторная макроскопическая оценка состояния органов и контакт с центром трансплантации. В случае удовлетворительного заключения хирурга, выполняющего оценку, реципиентов экстраренальных органов в центре трансплантации подают в операционную и начинают хирургический этап.

3-й этап: диссекция в холодном операционном поле

Аккуратно, с сохранением максимальной длины сосудов острым путем осуществляют изъятие всех органов, подходящих для трансплантации.

Чаще всего в России в настоящее время производят изъятие сердца, печени, почек от одного умершего донора. При тракциях любого органа, который будет изъят, следует оборачивать его салфеткой с ледяной крошкой для предотвращения согревания органа. Последовательно острым путем отделяют сердце от сосудов. После кардиоэктомии производят визуальный осмотр доступных полостей и стенок сердца. При выявлении незаращенного овального окна выполняют ушивание дефекта монофиламентной нитью.

К изъятию органов брюшной полости переходят после удаления сердца и легких. Первым этапом отделяют печень от ПЖ. Ассистент отводит печень, обнажая ее ворота, пересекает ЖДА, оставляя культю в 5 мм на печеночной артерии. Визуализированную воротную вену пересекают не ближе, чем в 10 мм от верхнего края ПЖ. Ткани

позади воротной вены аккуратно рассекают, исключая присутствие АППА. Вдоль к чревному стволу выделяют ОПА, пересекают СА, оставляя культю в 5 мм. Левая желудочная артерия пересекается или же выделяется от малой кривизны в случае присутствия АЛПА. Последующее направление диссекции вертикально вниз, к аорте, по левой стороне чревного ствола. Ассистент натягивает тесьму, завязанную в момент консервации на аорте ниже диафрагмы вертикально вверх. Следует разделить большое количество лимфоидной ткани, чтобы увидеть устье чревного ствола. При выкраивании аортальной площадки следует избегать повреждения ВБА, которая порой исходит из аорты вплотную к устью чревного ствола. При наличии АППА она в большинстве случаев отходит от ВБА, ближе к ее аортальному устью и может быть идентифицирована в фазу диссекции на кровотоке, особенно, если ВБА выделена и взята на турникет. В этом случае ВБА должна быть пересечена над устьем АППА по направлению к ПЖ.

Разделяют подпеченочный отдел НПВ между печенью и почками. Производится гепатэктомия с пересечением тканей позади печени.

Облегчить диссекцию тканей позади печени поможет введение пальца в просвет НПВ сверху и приподнимание левой рукой печени с её сосудами.

Изъятие почек возможно по отдельности или единым блоком. В большинстве случаев предпочтение отдается разделному изъятию как наиболее безопасному. После удаления печени, верхнюю стенку аорты рассекают продольно по средней линии от дистальной тесьмы-турникета до верхнего края оставшегося фрагмента аорты, ориентируясь на устье ВБА.

Заднюю стенку аорты тупым и острым путем рассекают продольно между устьями поясничных артерий. Данный этап должен выполняться с осторожностью, чтобы не повредить расположенную в редких случаях ретроаортально левую почечную вену. Правую почку мобилизуют по заднелатеральной поверхности справа налево, уделяя внимание сохранению всех сосудов почки. Диссекция выполняется по околопозвоночной мышце, полностью освобождая почку от окружающих тканей и оставляя непересеченным только мочеточник. Мочеточник выделяют острым путем с достаточным количеством окружающих тканей, которые обеспечивают трофические процессы в мочеточнике, и пересекают у мочевого пузыря. Подобным же образом выделяют левую почку. Обе почки помещают в емкость с холодным консервирующим раствором. Правую и левую почки маркируют, чтобы не перепутать в транспортных контейнерах или перфузионных машинах. Подвздошные артерии и вены забирают для возможного удлинения сосудов печени или почек при трансплантации. По окончании операции операционное поле должно быть полностью высушено аспиратором или салфетками. Рану ушивают непрерывным «елочным» швом, дающим хороший косметический результат. Каждый орган запаковывают последовательно в три стерильных пакета, в первом из которых – орган и холодный консервирующий раствор, во втором и третьем – холодный раствор NaCl 0,9%. Транспортировка донорских органов осуществляется в изотермическом контейнере при температуре около +4°C.

Для обеспечения экстраренального и/или мультиорганного изъятий органов в составе донорской бригады должен быть опытный анестезиолог-реаниматолог из центра трансплантации. Премедикация, обезболивание и наркоз не проводятся. Допустимо введение миорелаксантов при наличии выраженных спинальных автоматизмов.

В операционной необходим аппарат ИВЛ с задачей кислорода (наркозные смеси не нужны). Основное требование к анестезиологическому пособию при изъятии органов от умершего донора – это поддержание адекватной оксигенации и перфузии органов и тканей трупа, в том числе и во время транспортировки донора в операционную. Продолжаются внутривенное вливание растворов для обеспечения приемлемого ОЦК и АД и медикаментозная коррекция АД. После пережатия аорты и начала консервации органов аппарат ИВЛ отключают, кондиционирование донора прекращается (кроме случаев изъятия донорских легких).

ЗАКЛЮЧЕНИЕ

Донорство органов человека для трансплантации строго регулируется действующим Законодательством и является видом медицинской деятельности. Хирургические операции по изъятию органов умершего человека для трансплантации постепенно переходят из разряда уникальных в рутинную хирургическую практику. Золотым стандартом является мультиорганное изъятие у донора с констатированной смертью головного мозга, позволяющее получать максимум пригодных для трансплантации органов от одного донора. Однако необходимо продолжать исследования в этой области, совершенствовать хирургическую технику данных операций и прилагать соответствующие организационно-методические усилия для повышения результативности программы посмертного донорства органов.

СПИСОК ЛИТЕРАТУРЫ/REFERENCES

1. О трансплантации органов и (или) тканей человека: Закон РФ от 22 декабря 1992 г. N 4180-1.
2. Шумаков ВИ, (ред.) Трансплантология. М.: Медицинское информационное агентство; 2006: 544с.
3. Готье СВ, (ред.) Очерки клинической трансплантологии. М.: Триада; 2009: 357с.
4. Об утверждении правил определения момента смерти человека, в том числе критериев и процедуры установления смерти человека, правил прекращения реанимационных мероприятий и формы протокола установления смерти человека: постановление Правительства РФ от 20 сентября 2012 г. N 950.
5. О Порядке установления диагноза смерти мозга человека: Приказ Министерства здравоохранения РФ от 25 декабря 2014 г. N 908н.
6. Об основах охраны здоровья граждан в Российской Федерации: Федеральный закон от 21 ноября 2011 года N 323-ФЗ.
7. Bohorquez H, Seal JB, Cohen AJ, Kressel A, Bugeaud E, Bruce DS. et al. Safety and outcomes in 100 consecutive donation after circulatory death liver transplants using a protocol that includes thrombolytic therapy. *Am J Transplant.* 2017, Mar 9. DOI: 10.1111/ajt.14261.
8. Garcia-Rinaldi R, Lefrak EA, Defore WW, Feldman L, Noon GP, Jachimczyk JA. et al. In situ preservation of cadaver kidneys for transplantation: laboratory observations and clinical application. *Ann Surg.* 1975;182(5): 576-84. PMID:PMC1344041.
9. Loo ES, Krikke C, Hofker HS, Berger SP, Leuvenink HGD, van Pol RA. et al. Outcome of pancreas transplantation from donation after circulatory death compared to donation after brain death. *Pancreatology.* 2017; 17(1): 13–18. DOI: <http://dx.doi.org/10.1016/j.pan.2016.11.002>
10. Messer SJ, Axell RG, Colah S, White PA, Ryan M, Page AA. et al. Functional assessment and transplantation of the donor heart after circulatory death. *J Heart Lung Transplant.* 2016; 35(12):1443-1452. DOI: 10.1016/j.healun.2016.07.004.
11. Ruttens D, Martens A, Ordies S, Verleden SE, Neyrinck AP, Vos R. et al. Short- and long-term outcome after lung transplantation from circulatory-dead donors: a single-center experience. *Transplantation.* 2017; Feb 15. DOI: 10.1097/TP.0000000000001678.