

## ПРИМЕНЕНИЕ БИОКОМПОЗИТА «ЛИТАР» ДЛЯ ЛИКВИДАЦИИ ОСТАТОЧНЫХ ПОЛОСТЕЙ ПЕЧЕНИ В УСЛОВИЯХ ЭКСПЕРИМЕНТА

**А.А.Третьяков, И.И. Хижняк, А.А. Стадников**

ГБОУ ВПО Оренбургская государственная медицинская академия

**Третьяков Анатолий Андреевич,**

зав. кафедрой хирургии, д-р мед. наук, профессор, заслуж. врач РФ,  
460000, Россия, г. Оренбург, ул. Советская, д.б,  
тел. 8 (3532) 70-31-78,  
e-mail: Anatoly-tretyakov@mail.ru

**Хижняк Ирина Игоревна,**

аспирант кафедры хирургии,

**Стадников Александр Абрамович,**

зав. кафедрой гистологии, цитологии и эмбриологии,  
д-р биол. наук, профессор, заслуж. деятель науки РФ

Проведено экспериментально-гистологическое обоснование применения композитного материала «ЛитАр» в сочетании с окситоцином для замещения остаточных полостей печени и для обеспечения оптимальных условий регенерации. Получены данные об оптимизации эпителиально-соединительнотканых взаимоотношений, что в пролиферативную фазу создает предпосылки для замещения дефекта тканеспецифическим регенератом паренхиматозных элементов печени. В сериях с добавлением окситоцина остаточная полость печени заполняется тканевыми элементами органотипического регенерата в более короткие сроки.

**Ключевые слова:** печень, остаточная полость, регенерация, окситоцин.

## USE OF BIOCOMPOSITE «LITAR» TO ELIMINATE RESIDUAL LIVER CAVITIES IN CONDITIONS OF THE EXPERIMENT

**A.A.Tretyakov, I.I. Khizhnyak, A.A. Stadnikov**

Orenburg State Medical Academy

Experimental-histological justification for the use of composite material «LitAr» in combination with oxytocin has done to replace residual cavities in liver for optimal terms of regeneration. The data on the optimization of epithelial connective tissue relations that in the proliferative phase creates preconditions for elimination of defect regenerate tissue-specific parenchymatous elements of the liver. In series with the addition of oxytocin residual cavity liver is filled organotypic tissue elements of the regenerate more quickly.

**Keywords:** liver, residual cavity, regeneration, oxytocin.

### Введение

Проблема хирургической коррекции остаточных полостей печени (ОПП), образующихся при оперативном лечении паразитарных и непаразитарных кист этого органа, остается актуальной, поскольку существующие методы их закрытия далеко не всегда приносят удовлетворительные клинические результаты, сопровождаются рядом серьезных осложнений (рецидивы, желчные свищи, поддиафрагмальные и подпеченочные абсцессы) и часто являются показанием к повторным, более сложным реконструктивным операциям [3,9,11,14,16]. Как показывают данные литературы, среди хирургов нет единого мнения в вопросе выбора оптимальной методики ликвидации остаточных полостей печени (ОПП) после эхинококкэктомии [1,2,5,6,7,13]. Наряду

с традиционными способами, предусматривающими сохранение фиброзной оболочки (капитонаж, тампонада полости сальником на сосудистой ножке и лоскутом прямой мышцы живота, клеевые методы и др.), в последние годы в связи с появлением современных технических возможностей намечился переход к радикальным операциям - перикистэктомии и резекции печени [4,8,10,12,17]. В течение последнего десятилетия в литературе появились сообщения, обосновывающие возможность замещения различных дефектов ткани с помощью резорбируемых и нерезорбируемых биоматериалов, по строению подобных аутоотрансплантатов, т.е. лишенных антигенных свойств. Особое внимание привлекает уникальный наноразмерный композитный материал «ЛитАр», представляющий собой

цитоактивный биополимер, который успешно применяется для восполнения дефектов тканей в различных областях медицины (травматология и ортопедия, челюстно-лицевая хирургия и стоматология, нейрохирургия, урология и гинекология). Одной из главных особенностей данного композита является возможность замещения области дефекта нативной тканью органа [9]. В последние годы резко возрос интерес исследователей к изучению роли и значимости гипоталамического нонапептидов, в частности окситоцина в обеспечении тканевого и клеточного гомеостаза. На основании многочисленных комплексных исследований был сформулирован вывод о том, что окситоцин может рассматриваться как межсистемный регулятор элементарных процессов гистогенезов, в частности процессов пролиферации, роста и цитодифференцировок тканей [15].

### Цель исследования

Целью исследования является экспериментально-гистологическое обоснование возможности применения композита «ЛитАр» для ликвидации остаточных полостей печени в условиях применения окситоцина в эксперименте.

### Задачи исследования

1. Разработать модель создания остаточной полости печени в эксперименте (на крысах).
2. Изучить состояние пломбировочного материала и особенности репаративного гистогенеза в окружающих его тканях печени при имплантации «ЛитАр» в остаточную полость печени.
3. Исследовать влияние окситоцина на процессы вживления коллагенового композита при пломбировке ОПП.

### Материалы и методы

Объектом исследования были 33 беспородные белые лабораторные крысы-самцы массой 180-220 г. Выполнено 3 серии опытов. В первой серии на 9 животных была создана модель остаточной полости печени путем имплантации силиконового шарика d-0,5-0,8 см в паренхиму печени. Для этого была выполнена верхнесрединная лапаротомия, правая доля печени выводилась в рану и методом туннелизации тупым и острым путем силиконовый шарик погружался в паренхиму печени. Место имплантации силиконового шарика укрывалось большим салфеточным. Затем рана печени ушивалась на атравматичной игле Z-образным швом. Печень погружалась в брюшную полость, и рана зашивалась послойно наглухо. Все операции проводились под эфирным наркозом. Животные выводились передозировкой эфира на 3, 7 и 14 суток эксперимента. Все последующие серии опытов проводились на модели ОПП (рис.1).

Во второй серии сформированная ОПП (через 14 суток) заполнялась композитом «ЛитАр», другого лечения не проводилось. В 3-ей серии выполнена пломбировка ОПП композитным материалом, пропитанным раствором окситоцина («Гедеон Рихтер», 1 МЕ). При этом после пломбировки в течение 10 дней экзогенно (пункционно) к месту пластики ежедневно подводился раствор окситоцина (1 МЕ).

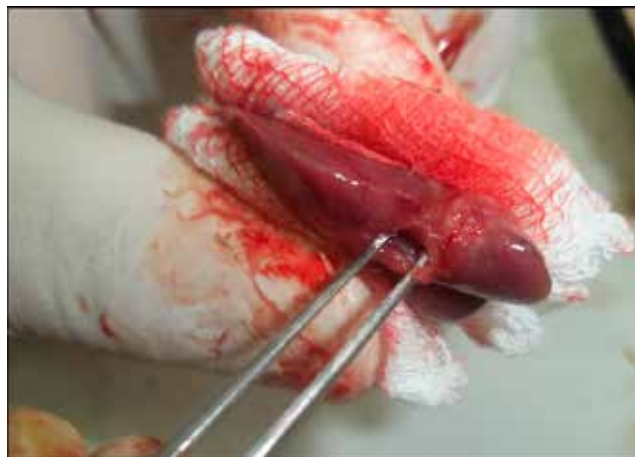

Рис. 1. Созданная модель остаточной полости печени (ОПП) на стадии 14 сут.

Участок пломбировки печени композитным материалом иссекался для последующего морфологического изучения на светооптическом, иммуноцитохимическом (идентификация экспрессии синтеза про- и антиапоптотических генов p 53, Bcl, пролиферативного протеина Ki-67) и электронномикроскопическом уровнях.

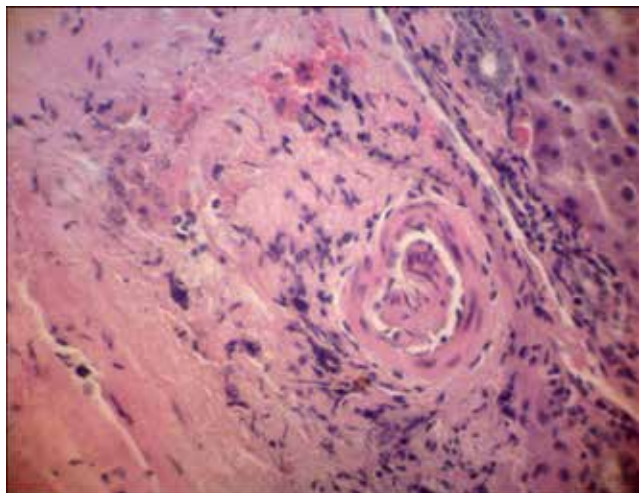
### Результаты и обсуждение

При имплантации силиконового шарика в паренхиму печени визуально к 3 суткам эксперимента вокруг него начинает формироваться рыхлая соединительнотканная капсула. В образовавшейся полости после удаления шарика содержится небольшое количество геморрагического экссудата. К 14-м суткам эксперимента в области имплантированного шарика образуется плотная белесоватая капсула. Морфологически через 3 суток эксперимента по краю имплантированного объекта формируется выраженный демаркационно-некротический вал, включающий в себя макрофаги, лимфоциты и полиморфноядерные лейкоциты (нейтрофилы и эозинофилы). Зона некротических изменений нарастала к 7 суткам и являлась пролонгированным «раздражителем», обеспечивающим воспалительные реакции в тканях печени, вплоть до 14 суток опыта. Отмечается разрастание соединительной ткани не только по краю полости, но и в зоне расположения печеночных триад с формированием широких междольковых перегородок (рис.2).

Размеры печеночных долек в области ООП были существенно уменьшены. Среди гепатоцитов регистрируются клетки, утрачивающие включения гликогена, имеющие признаки ультраструктурных повреждений мембранных компартментов (митохондрий, эндоплазматического ретикулума и пластинчатого комплекса Гольджи).

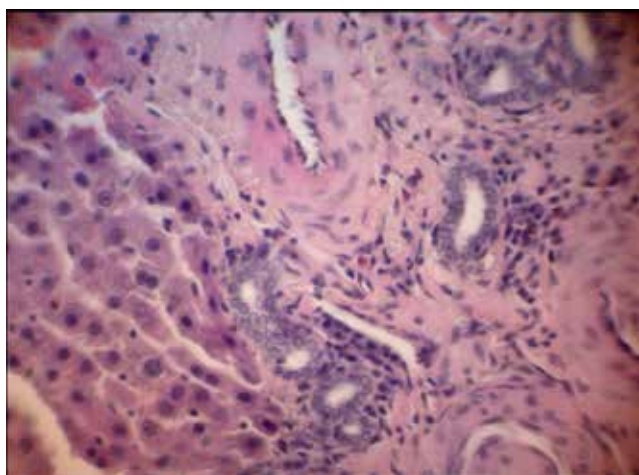
В зоне формирования фиброзной капсулы не отмечены явления репаративных гистогенезов гепатоцитов и холангиоцитов, что свидетельствовало о нарушениях гистиотипических межтканевых коррелятивных связей репаративного характера.

Использование в качестве лечебного средства «ЛитАр» для ликвидации ООП показало, что к 7-м



**Рис. 2. Краевая зона ОПП экспериментального животного через 14 сут. фиксации: спирт-формалин. Окраска: гематоксилином и эозином. Ув. Об. 40, ок.10**

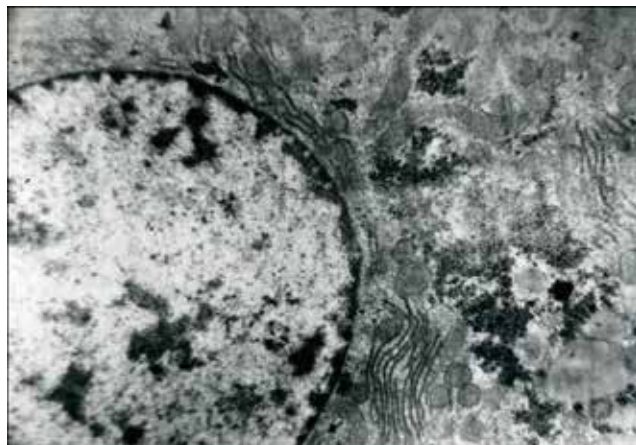
суткам экссудативный компонент нивелируется. При этом создаются условия для активной пролиферации малодифференцированной соединительной ткани (грануляционной). Данный процесс пролонгирован и наблюдался и через 14 суток эксперимента, а к 30 суткам практически сформирована грануляционная ткань. При этом выявлена гипертрофия большей части гепатоцитов в зоне, прилегающей к ОПП, их митотическая активность (в 2,5-3 раза превышающая у интактных особей), а также повышенная экспрессия синтеза протеина Ki-67 (в 3 раза, по сравнению с нелечеными животными). Это обеспечивает не только частичное заполнение ОПП соединительнотканью элементами, но и органотипическими структурами (новообразованными холангиолами и печеночными клетками) (рис. 3).



**Рис. 3. Новообразованные холангиолы в регенерате ОПП крысы через 30 сут. эксперимента. Окраска: гематоксилином и эозином. Ув. Об. 40, ок. 10**

Гистоструктура долек печени, расположенных на отдалении от полости, полностью сохраняет свою фенотипическую структурную организацию

как на светооптическом, так и ультраструктурном уровнях (рис.4).

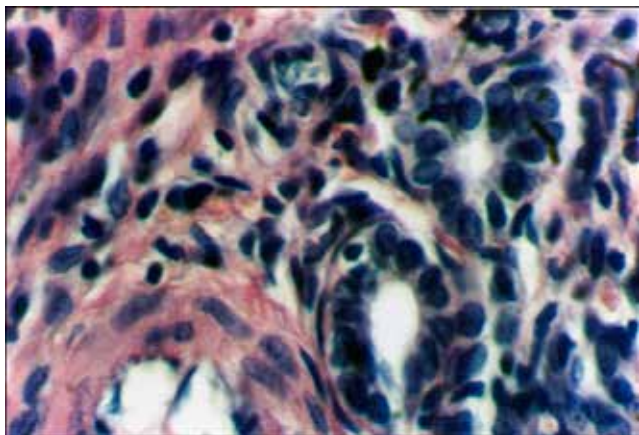


**Рис. 4. Фрагмент гепатоцита в регенерате ОПП (с применением «ЛитАр») на стадии 14 сут. Электронограмма. Ув. 26800**

Мы наблюдали морфологические признаки региональной реканализации желчеотводящих путей (в той части печени, где формировалась ООП с заполнением ее «ЛитАром»). Источником образования соединительнотканной капсулы, фиброзных структур ООП являлись клетки фибробластического дифферона, входящие в состав перипортальных трактов. Синусоидные и желчные капилляры сохраняли свои просветы и не имели признаков нарушения микроциркуляции крови и оттока желчи.

В серии опытов с добавлением к композиту «ЛитАр» окситоцина были отмечены существенные отличия в течении репаративного процесса у гепатоцитов, и в ходе реорганизации клеточных элементов соединительнотканной капсулы остаточной полости в органе. В этих случаях достоверно понижалась апоптотная доминанта у гепатоцитов (в 1,5-2 раза уменьшалась экспрессия синтеза протеина p53) с одновременным возрастанием у них экспрессии пролиферативного гена Ki-67. При этом на 60-70% увеличивалась численность двухядерных гепатоцитов. В большей степени данные явления наблюдались в периферических участках долек печени. Кариометрические исследования гепатоцитов и холангиоцитов показали достоверное увеличение размеров ядер клеток и их цитоплазмы по сравнению с аналогичными показателями, полученными в серии опытов, когда окситоцин не применялся. Эти данные могут быть оценены как проявление регенерационной гипертрофии, инициированной введением окситоцина. Особо ярко процессы регенерации наблюдались в перипортальных зонах. Здесь регистрировались островки пролиферации холангиоцитов и гепатоцитов (рис. 5).

При применении окситоцина замедляется разрастание внутريدольковых прослоек волокнистой соединительной ткани. Напротив, по краям остаточной полости (300-400 мкм) и внутри ее формируется малодифференцированная соединительная ткань с сосудами микроциркуляторного русла.



**Рис. 5. Органотипический регенерат ОПП (применение «ЛитАр» + окситоцин) на стадии 14 сут. Окраска: гематоксилином и эозином**

Здесь формируются эпителиальные тяжи, островки гепатоцитов, трубочки и кистозные структуры. Таким образом, сформированная остаточная полость заполняется тканевыми элементами органотипического регенерата (печеночные балки, окруженные гемокапиллярами).

#### **Выводы**

1. При экспериментальной имплантации силиконового шарика в паренхиму печени формируется ОПП, структурно-функциональные особенности которой характеризуются интенсивным фибриллогенезом краевых участков, гетероморфизмом гепатоцитов, холангиоцитов и сосудов микроциркуляторного русла с признаками усиления апоптоза.

2. Введение композита «ЛитАр» в ООП оптимизирует эпителиально-соединительнотканые взаимоотношения в краевой зоне, что в пролиферативную фазу создает предпосылки для замещения дефекта тканеспецифическим регенератом стромальных элементов печени без компрессии желчеотводящих путей.

3. При добавлении к композиту «ЛитАр» окситоцина ОПП заполняется тканевыми элементами органотипического регенерата и в более короткие сроки.

#### **Список литературы**

1. Айдемиров А.Н. Эхинококкэктомия из печени с применением лазерных технологий // *Анналы хирургии*. – 2002. – №5. – С. 35-39.

2. Альперович Б.И. Оперативные вмешательства при эхинококкозе, их классификация // *Анналы хирургической гепатологии*. – 1999. – №1. – С. 104-106.

3. Аскерханов Р.П. Хирургия эхинококкоза. – Махачкала: Дагестанское книжное издательство, 1976. – 371 с.

4. Аскерханов Р.П. Диагностика и лечение эхинококковой болезни. – Ставрополь, 1984. – С. 5-15.

5. Вишневский В.А., Кубышкин В.А., Икрамов Р.З. Операции на печени: Руководство для хирургов / В.А.Вишневский, – М: Медицина, 2002. – 271 с.

6. Гайбатов С.П., Гайбатов Р.С. Ликвидация остаточных полостей печени при множественном эхинококкозе печени, // *Хирургия. Журнал им. Н.И.Пирогова*. – 1999. – №1. – С. 14-17.

7. Гранов А. М., Анфилова Л. В. Хирургическая тактика при непаразитарных кистах печени // *Вестник хирургии*. 1994. – №5. – С. 46-50.

8. Ильхамов Ф.А., Вахидов А.В. Малоинвазивные чрескожные вмешательства при нагноившихся остаточных полостях в печени после эхинококкэктомии // *Хирургия*. – 1998. – №12. – С. 30-32.

9. Литвинов С.Д., Краснов А.Ф., Куликов А.Н. Применение композита «ЛитАр» в случае замедленной консолидации перелома и ложного сустава // *Бюллетень ВСНЦ СО РАМН*. – 2006. – Т.51. – №5. – С. 122-127.

10. Мовчун А.А., Шатверян Г.А., Абдуллаев А.Г. Диагностика и хирургическое лечение эхинококкоза печени / А.А.Мовчун // *Хирургия*. – 1997. – №2. – С. 28-30.

11. Назыров Ф.Г., Ильхамов Ф.А. Хирургическое лечение осложненного эхинококкоза печени // *Анналы хирургической гепатологии*. – 1999. – №1. – С. 11-16.

12. Нечитайло М.Е., Буланов Н.И., Черный В.В. и др. Хирургическое лечение эхинококкоза печени // *Анналы хирургической гепатологии*. – 2001. – №6. – С. 40-46.

13. Помелов В.С., Кубышкин В.А., Вишневский В.А. и др. Хирургическая тактика при эхинококкозе печени // *Актуальные вопросы хирургии*. – М., 1995. – С. 43-45.

14. Скипенко О.Г., Паршин В.Д., Шатверян Г.А. и др. Эхинококкоз печени: современные тенденции в хирургической тактике // *Анналы хирургической гепатологии*. – 2011. – №4. – С.34-39.

15. Стадников А.А. Роль гипоталамических нейропептидов во взаимодействии про- и эукариот (структурно-функциональные аспекты) // *Екатеринбург: УрО РАН*, 2001. – 244 с.

16. Чернышев В.Н., Иванов С. А. Хирургия эхинококкоза печени : монография. – Самара: СГМУ; СОКБ им. М.И.Калинина, 2005. – 196 с.

17. Klingler, P. J. Treatment of hepatic cysts in the era of laparoscopic surgery / P. J. Klingler, M. Gadenstater, N. Schmid // *Br. J. Surg.* 1997. – Vol. 84. – P. 468.