

## АНАТОМО-ЭКСПЕРИМЕНТАЛЬНОЕ ОБОСНОВАНИЕ И КЛИНИЧЕСКОЕ ПРИМЕНЕНИЕ НОВЫХ МИКРОХИРУРГИЧЕСКИХ АНТИРЕФЛЮКСНЫХ АНАСТОМОЗОВ В РЕКОНСТРУКТИВНОЙ ХИРУРГИИ ВНЕПЕЧЕНОЧНЫХ ЖЕЛЧНЫХ ПУТЕЙ

**И.И. Каган, А.А. Третьяков, Д.Ю. Коновалов, О.Б. Дронова, И.Р. Кузнецов**

ГБОУ ВПО Оренбургская государственная медицинская академия

**Каган Илья Иосифович,**

профессор кафедры оперативной хирургии и клинической анатомии  
им. С.С. Михайлова, д-р мед. наук, заслуж. деятель науки РФ,  
460000, Россия, г. Оренбург, ул. Советская, д. 6,  
тел. 8-905-819-72-38,  
e-mail: kaganil@mail.ru

**Третьяков Анатолий Андреевич,**

зав. кафедрой хирургии, д-р мед. наук, профессор,  
заслуж. врач РФ,

**Коновалов Дмитрий Юрьевич,**

профессор кафедры лучевой диагностики, лучевой терапии,  
онкологии, д-р мед. наук,

**Дронова Ольга Борисовна,**

профессор кафедры хирургии, д-р мед. наук,

**Кузнецов Игорь Рудольфович,**

аспирант кафедры хирургии

На секционном материале и в эксперименте на 195 беспородных собаках и 130 органокомплексах трупов людей осуществлена разработка и анатомио-экспериментальное обоснование 8 новых функционально активных способов микрохирургических билиодигестивных анастомозов, обладающих сфинктерными и антирефлюксными свойствами. Использование принципов микрохирургической техники оперирования решает проблемы реконструктивных операций, связанных с применением традиционной хирургической техники, таких, как несостоятельность швов билиодигестивного соустья, перитонит, рецидив рубцовой стриктуры, регургитационный холангит. В клинической практике микрохирургическая техника и разработанные способы билиодигестивных соустьев применены у 67 больных с хорошим результатом.

**Ключевые слова:** микрохирургия, билиодигестивные анастомозы, холангит.

## ANATOMO-EXPERIMENTAL SUBSTANTIATION AND CLINICAL APPLICATION OF NEW MICROSURGICAL ANTIREFLUXIS ANASTOMOSES IN THE RECONSTRUCTIVE SURGERY OF EXTRAHEPATIC BILIOUS WAYS

**I.I. Kagan, A.A. Tretyakov, D.Yu. Konovalov, O.B. Dronova, I.R. Kuznetsov**

Orenburg State Medical Academy

On a section material and in experiment on 195 not purebred dogs and 130 organo-complexes corpses of people working out and an anatomico-experimental substantiation of 8 new functionally active microsurgical biliodigestive anastomoses, possessing sphincter and antireflux properties. Use of principles microsurgery technique of operating solves problems of the reconstructive operations connected with application of the traditional surgical technique, such, as an inconsistency of seams biliodigestive ways, a peritonitis, relapse cicatricial stricturi, regurgitation cholangitis. In clinical practice the microsurgical technique and developed ways of biliodigestive anastomoses are applied at 67 patients with good result.

**Keywords:** microsurgery, biliodigestive anastomoses, cholangitis.

**Введение**

Увеличение числа больных с желчнокаменной болезнью сопровождается неуклонным ростом количества оперативных вмешательств на внепеченочных желчных протоках [4,5]. Увеличивается и частота интраоперационных повреждений желчных протоков при холецистэктомии в связи с широким внедрением в практику эндоскопических и малоинвазивных технологий [9].

Хирургические вмешательства при травмах и стриктурах желчных протоков технически сложны, а их результаты не всегда удовлетворяют хирургов. Неудачи реконструктивных и восстановительных операций на желчных протоках связаны с возникновением таких осложнений как обострение холангиогенной инфекции в послеоперационном периоде и развитие рубцового стеноза билиодигестивного соустья. Среди осложнений в раннем послеоперационном периоде наиболее грозным является несостоятельность билиодигестивного анастомоза, являющаяся основной причиной смерти больных [2,9,14]. По данным ряда авторов [6,8] летальность достигает 18%-25%, рецидив стриктуры анастомозов наблюдается у 16-17%, регургитационный холангит – у 16% больных.

Перечисленные осложнения обусловлены применением традиционной макрохирургической техники формирования анастомоза, где герметичность и механическая прочность шва обеспечивается за счет вворачивания стенок и сопоставления серозных поверхностей. Такая методика нарушает соотношение слоев сшиваемых отрезков и увеличивает массу соединительной ткани в зоне соустья [7,10]. Заживление происходит вторичным натяжением, что резко снижает функциональные возможности анастомозов, способствует их рубцеванию и возникновению регургитационного холангита.

Ряд авторов видит решение проблемы профилактики регургитационного холангита в создании антирефлюксных анастомозов, что достигается сохранением циркулярного мышечного слоя кишки при поперечном рассечении её стенки, минимизацией травматизации тканей, образованием из стенок кишки клапанных конструкций и подбором шовного материала [1,3].

Однако, все эти методики, созданные с применением традиционной макрохирургической техники, имеют следствием ухудшение локальной гемодинамики, нарушение взаимоотношения слоев сшиваемых органов, заживление анастомозов вторичным натяжением с образованием грубого ригидного кольца, что ведет к его функциональной неполноценности, даже если первоначально в конструкции были заложены сфинктерные и антирефлюксные свойства.

Перспективным направлением совершенствования реконструктивной хирургии ятрогенных травм и рубцовых стриктур желчных протоков является применение микрохирургической техники, которая позволяет свободно ориентироваться в микроанатомических особенностях анастомозируемых органов, о чем свидетельствуют экспериментальные и клинические наблюдения [6,7,10,12].

С конца 80-х годов мы начали исследования по микрохирургической анатомии и экспериментальной микрохирургии внепеченочных желчных путей на кафедре оперативной хирургии и клинической анатомии (зав. – проф. И.И. Каган), а с начала 90-х годов совместно с кафедрой хирургии (зав. – проф. А.А. Третьяков).

По этой проблеме были выполнены 4 крупных исследования в виде одной докторской и трех кандидатских диссертаций. Итоги проводимых исследований были представлены в двух монографиях: «Микрохирургическая техника и деминерализованная кость в восстановительной хирургии полых органов и кровеносных сосудов» (И.И. Каган, 1996) и «Микрохирургия желчных путей» (И.И. Каган, А.А. Третьяков, 2011).

**Цель исследования**

Улучшение результатов реконструктивных операций на внепеченочных желчных протоках на основе разработки, анатомо-экспериментального обоснования и клинической апробации новых микрохирургических способов билиодигестивных анастомозов со сфинктерными свойствами при ятрогенных травмах и рубцовых стриктурах внепеченочных желчных протоков.

**Материалы и методы**

Исследование выполнено на 190 экспериментальных животных (собаках) и 140 органо-комплексах трупов людей обоего пола от 20 до 80 лет. Проведено 8 серий экспериментов, разработано 8 новых способов билиодигестивных анастомозов со сфинктерными свойствами: способ супрадуоденальной холедоходуоденостомии (патент № 2008815); способ холецистодуоденостомии трубчатым лоскутом желчного пузыря; способ гепатикоеюностомии трубчатым лоскутом тонкой кишки (патент № 2124866); способ поперечной холедохо- и гепатикоеюностомии (патент № 2122361); способ холедохоеюностомии с внутривеночным расположением общего желчного протока (патент № 2122360); способ холецистохоледохостомии трубчатым лоскутом желчного пузыря; способ микрохирургической трансдуоденальной папиллосфинктеропластики (патент № 2179412); способ инвагинационной холедохоеюностомии.

Разработку и анатомическое обоснование новых способов микрохирургических билиодигестивных анастомозов сначала осуществляли на органо-комплексах трупов людей. Изучались герметичность и механическая прочность анастомозов методом гидропрессии и точность сопоставления однородных по гистологическому строению слоев стенок сшиваемых органов с помощью гистотопографии.

Реконструктивные операции у подопытных животных выполняли на модели механической желтухи, которую создавали путем перевязки общего желчного протока

Животных наблюдали в сроки 7,14,30 суток, 1 и 2 года. Выведение животных из эксперимента производили передозировкой рометара.

Все эксперименты на животных проведены в соответствии с «Правилами проведения работы с использованием экспериментальных животных», утвержденными приказом МЗ СССР № 755 от 12.08.77 г., и основывались на положениях Хельсинской Декларации Всемирной Медицинской Ассоциации от 1964 г., дополненной в 1975, 1983, 1989 и 2000 гг.

Оценку эффективности реконструктивных операций на животных проводили при помощи рентгенологических, морфологических и эндоскопических методов исследования.

Разработанные способы обладают антирефлюксными свойствами благодаря включению в зону билиодигестивных анастомозов циркулярных мышц кишки и мобилизованного из стенки кишки серозно-мышечного футляра.

При формировании холедохоеюноанастомоза с внутривентрикулярным расположением общего желчного протока антирефлюксные свойства обеспечиваются циркулярным слоем мышечной оболочки, расположенным над дистальным отрезком d.choledochus, при создании поперечного гепатикоеюноанастомоза – серозно-мышечным футляром, окутывающим передне-боковые стенки желчного протока.

При создании инвагинационного холедохоеюноанального анастомоза дистальный отрезок общего желчного протока вместе с анастомозом помещается в серозный канал сформированного конусовидного инвагината из стенки кишки, который придает анастомозу высокую функциональную активность и обеспечивает сфинктерные и антирефлюксные свойства.

Конструктивные особенности гепатикоеюностомии с трубчатым лоскутом кишки заключаются в том, что образованная из стенки кишки перемычка у его основания во время прохождения перистальтической волны полностью закрывают вход в сформированный лоскут, таким образом выполняя функцию клапана.

Каждый из этих способов предназначен для определенной клинической ситуации. При выборе оптимального варианта анастомозирования имеет значение длина и ширина проксимальной культы желчного протока, выраженность рубцового процесса в печеночно-дуоденальной связке и выраженность склерозирующего процесса в стенке протока.

Так, способ поперечной холедохо- и гепатикоеюностомии применим для хирургической коррекции рубцовых стриктур внепеченочных желчных протоков, когда сохранена культя желчного протока не менее 0,5 см или при свежих интраоперационных повреждениях. В клинической практике чаще всего применима эта методика, т.к. она наиболее проста в исполнении.

Способы инвагинационной холедохоеюностомии и холедохоеюностомии с внутривентрикулярным расположением желчного протока могут быть использованы при свежих ятрогенных повреждениях желчного протока при достаточной длине его проксимальной культы (более 1,0-1,5 см).

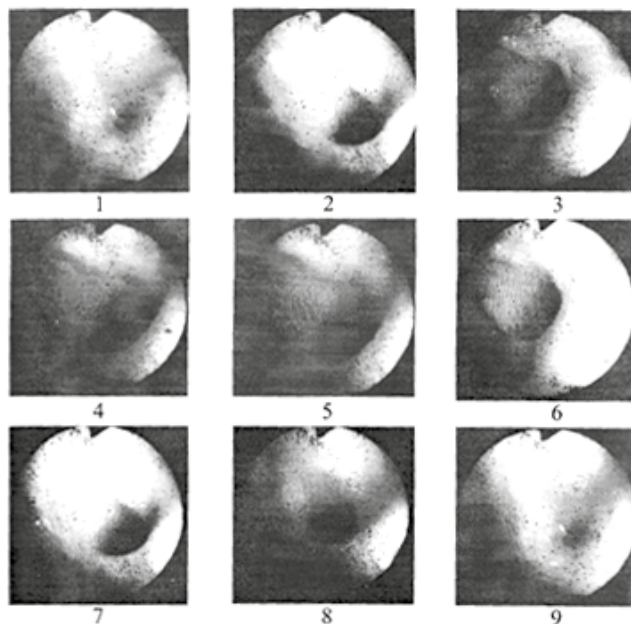
Гепатикоеюностомия с трубчатым лоскутом может быть использована при высоких рубцовых стриктурах и повреждениях желчных протоков. При формировании такого анастомоза соблюдается принцип разобщения билиарной и дигестивной систем, т.к. расстояние между ними увеличивается.

### Результаты и обсуждение

Анатомическими исследованиями на трупных органоконструкциях установлено, что применение при формировании билиодигестивных анастомозов микрохирургической техники и приемов раздельного сшивания внутренних и наружных футляров полых органов без захватывания в шов слизистых оболочек придает соустью высокую герметичность и прочность, сохраняет гистотопографию сшиваемых тканей.

При проведении фиброэнтроскопии у животных и осмотре билиодигестивных анастомозов слизистая оболочка тощей кишки в области анастомозов во все сроки наблюдения (от 7 суток до 2-х лет) имела розовый цвет, была эластичной и подвижной. Соустья находились в области поперечных складок слизистой оболочки, имели вид точечного отверстия и обнаруживались часто только после инсуффляции воздуха в кишку.

В момент отсутствия перистальтики анастомоз приобретал овальную или округлую форму. При прохождении перистальтической волны края анастомоза полностью смыкались. Поступление желчи в кишку в момент открытия анастомоза носило порционный характер (рис. 1).

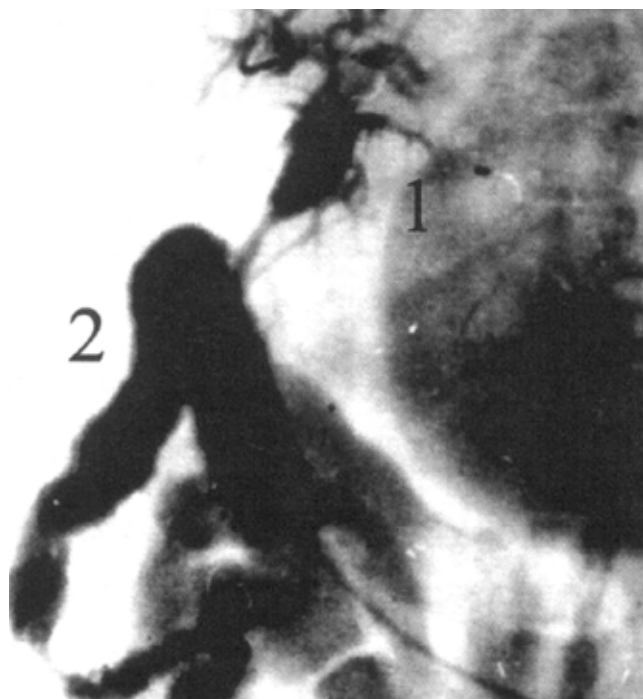

**Рис.1. Вид функционирующего холедохоеюноанастомоза с внутривентрикулярным расположением общего желчного протока. Эндософотграфии при фиброэнтроскопии. Срок наблюдения – 1 год**

Полученные при проведении холангиоанометрии и контрастной холангиографии (рис. 2) данные

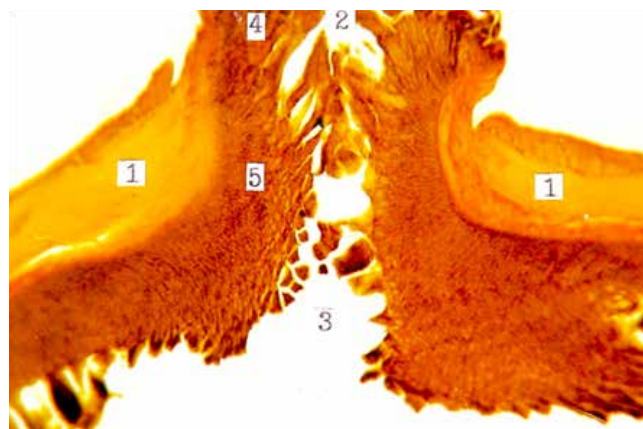


указывали на хорошую проходимость анастомозов и отсутствие билиарной гипертензии, а колебания манометрического давления в рамках физиологических величин – на их сфинктерные свойства.



**Рис. 2. Проходимость гепатикоеюноанастомоза с трубчатым лоскутом тощей кишки. Холангиограмма. Срок наблюдения – 6 месяцев. 1 – гепатикоеюноанастомоз, 2 – тощая кишка**

При гистотопографическом изучении области билиодигестивного анастомоза установлено достаточно точное сопоставление гистологических слоев стенок сшиваемых органов. Срастание подслизистой основы кишки и соединительнотканного слоя желчного протока наступает без образования грубого рубца, а место их срастания можно определить только по месту перехода слизистых оболочек (рис. 3).



**Рис. 3. Поперечный холедохоеюноанастомоз через 18 месяцев. Окраска гематоксилин-эозином. Продольная гистотопограмма. Фото через МБС-10. Ок.8, об.1. 1 – мышечная оболочка тощей кишки, 2 – просвет общего желчного протока, 3 – просвет**

### **Материалы клинического применения**

Разработанные в эксперименте микрохирургические приемы оперирования и некоторые способы билиодигестивных соустьев применены в клинической практике при реконструктивных операциях на внепеченочных желчных путях у 65 больных.

Рубцовые стриктуры желчных протоков, возникшие вследствие ятрогенной травмы, были у 36 пациентов, интраоперационные повреждения желчных протоков – у 4, идиопатическое расширение общего желчного и печеночного протоков – у 8, индуративный панкреатит – у 8, рак головки поджелудочной железы – у 4 (при панкреатодуоденальной резекции), рубцовое сужение холедоходуоденального анастомоза – у 3, синдром Миризи (IV тип) – у 2 пациентов.

При высоких стриктурах внепеченочных желчных путей («0», «-1»; «-2» типа) использовали преимущественно 2 базисные методики билиодигестивных анастомозов: поперечный общий и отдельный бигепатикоеюноанастомозы без дренажа – каркаса.

Общий бигепатикоеюноанастомоз создавали в тех случаях, когда долевым протокам удавалось сопоставить и сшить между собой без натяжения. Если диастаз между концами долевого протока не позволял их сблизить – формировали отдельный бигепатикоеюноанастомоз. Однако использовались и другие виды соустьев: тригепатикоеюноанастомоз и отдельный комбинированный бигепатикоеюноанастомоз, когда с правым печеночным протоком создавали соустье на сменном транспеченочном дренаже, а с левым – прецизионным швом без каркасного дренирования.

При рубцовых стриктурах общего печеночного протока, если ниже бифуркации сохранен свободный сегмент d.choledochus длиной 1-1,5 см создавали поперечный гепатикоеюноанастомоз по разработанной в эксперименте методике.

Общий бигепатикоеюноанастомоз был наложен у 13, отдельный бигепатикоеюноанастомоз – у 5, отдельный комбинированный бигепатикоеюноанастомоз – у 3, общий тригепатикоеюноанастомоз – у 4, холедоходуоденоанастомоз – у 19, гепатикоеюноанастомоз – у 17 пациентов.

При свежих интраоперационных повреждениях высокий общий бигепатикоеюноанастомоз наложен у 2, отдельный бигепатикоеюноанастомоз – у 3 пациентов.

### **Результаты клинического применения**

Сравнительная оценка результатов хирургического лечения больных, оперированных традиционным способом (116 пациентов) на сменных транспеченочных дренажах и с применением микрохирургической техники (65), выявила снижение количества послеоперационных осложнений, таких, как послеоперационный холангит и печеночная недостаточность в группе больных, подвергнутых микрохирургическим операциям. В этой группе отсутствовали осложнения, связанные с оперативной техникой, такие как несостоятельность швов анастомоза и перитонит.

Печеночная недостаточность и острый холангит, возникшие в раннем послеоперационном периоде у 3 и 6 пациентов соответственно, были вызваны обострением имевшегося у больных холангита, т.к. у них в течение 8-10 недель до реконструктивной операции осуществлялась декомпрессия желчных путей дренажной трубкой.

В то же время в группе больных, оперированных традиционным способом, у 3 пациентов возникла несостоятельность анастомоза (2,5%), у 5 (4,3%) - послеоперационный перитонит, у 5 (4,3%) - печеночная недостаточность. Нагноение операционной раны произошло у 26 пациентов (22,4%). Умерло 5 больных, причиной летальных исходов у 2 явился перитонит вследствие перфорации острой язвы желудка, у 1 - желудочно-кишечное кровотечение из острой язвы 12-перстной кишки и у 2 - несостоятельность анастомоза и перитонит.

Отдаленные результаты удалось проследить у 75 (61,6%) больных, оперированных традиционным способом, и у 46 (72,3%) - с применением микрохирургической техники.

У 52 (69%) из 75 обследованных пациентов, оперированных традиционным способом, отмечен хороший результат, у 15 (10,0%) - удовлетворительный, у 8 (10,6%) - неудовлетворительный. У 3 пациентов возник рецидив стриктуры, у 8 - обострение хронического холангита 3-4 раза в течение года.

Отдаленные результаты микрохирургических операций изучены у 47 больных: у 42 отсутствовали жалобы, у 4 больных возникали обострения холангита, у 1 больного возник рестеноз, потребовавший реконструктивной операции.

### **Выводы**

1. Применение микрохирургической техники в реконструктивной хирургии внепеченочных желчных путей позволяет создавать билиодигестивные соустья принципиально новой конструкции с антирефлюксными свойствами.

2. Использование микрохирургической техники при создании билиодигестивных анастомозов обеспечивает минимальную травматизацию тканей, точную адаптацию гистологически однородных слоев стенок сшиваемых органов, высокую механическую прочность и герметичность соустьев и способствует заживлению их первичным натяжением.

3. Использование микрохирургических приемов решает проблемы реконструктивных операций, связанные с применением традиционной хирургической техники, такие, как несостоятельность швов желчно-кишечного соустья и перитонит.

### **Список литературы**

1. Виноградов В.В., Лапкин К.В., Лютфалиев Т.А. и др. Желчеотводящие анастомозы при опухолевой обтурации желчных протоков // Вестник хирургии им. И.И. Грекова. - 1985. - №4. - С.40-46.
2. Вишневецкий В.А., Назаренко И.А. Резекция печени в лечении посттравматических стриктур желчных протоков и желчногнойных печеночных свищей // Анналы хирургической гепатологии. - 2003. - Т. 8. - №2. - С. 85.
3. Витебский Я.Д. Клапанные анастомозы в хирургии пищеварительного тракта. - М.: Медицина, 1988.
4. Гальперин Э.И., Кузовлев Н.Ф. Особенности хирургического лечения доброкачественных стриктур печеночных протоков // Хирургия. - 1991. - №1. - С. 70-75.
5. Каган, И.И. Микрохирургическая техника и деминерализованная кость в восстановительной хирургии полых органов и кровеносных сосудов - СПб.: Эскулап, 1996. - 122 с.
6. Каган, И.И., Третьяков А.А. Микрохирургия желчных путей: анатомо-экспериментальные основы и опыт клинического применения. - Оренбург: Изд-во ОрГМА, 2011. - 260 с.
7. Кадошук, Т.А. Реконструктивные и восстановительные операции при ятрогенных повреждениях внепеченочных желчных путей // Хирургия. - 1990. - № 10. - С. 78-82.
8. Кубышкин В.А., Вишневецкий В.А., Олисов О.Д. Отдаленные результаты хирургического лечения посттравматических рубцовых стриктур печеночных протоков // Анналы хирургической гепатологии. - 2006. - Т.11. - №3. - С. 95.
9. Петровский Б.В., Крылов В.С. Микрохирургия. - М.: Медицина, 1979. - 187 с.
10. Трунин М.А., Пострелов Н.А., Поздняков Б.В. Новые микрохирургические методики создания желчевыводящих анастомозов в эксперименте // Актуальные проблемы современной клинической хирургии. - 1981. - С. 17-20.
11. Bzoering D., Kraftsunov V., Tina Wulf T. et al. Ятрогенные повреждения общего желчного протока и печеночной артерии как осложнение лапароскопической холецистэктомии // Анналы хирургической гепатологии. - 2006. - Т. 11. - №3. - С.41.
12. Jacobson J.H. Microsurgical technique // The Graft of Surgery - Boston: Little, Brown and Company, 1964. - P. 799-819.
13. Rand R.W. Microsurgery of the Common Bile Duct / R.W. Rand, J. Cannon, R. Rodriguez // Amer. J. Surg. - 1970. - Vol. 120. - №2. - P. 215-221.
14. Suruga K. Microsurgery for hepatic portoenterostomy in cases of biliary atresia // Ann. Accad. Singapore. - 1981. - Vol. 10 - P. 427-433.