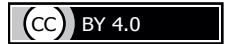

<https://doi.org/10.24060/2076-3093-2018-8-3-237-242>



Осложнение в ходе эндоваскулярного вмешательства: острая ишемия нижней конечности в результате спиралевидной диссекции при антеградной пункции левой общей бедренной артерии

Д.К. Васильев, Б.А. Руденко, А.С. Шаноян, В.П. Мазаев, Ф.Б. Шукуров, О.М. Драпкина

Национальный медицинский исследовательский центр профилактической медицины, Россия, 101990, Москва, Петроверигский пер., 10, стр. 3

Контакты: Васильев Дмитрий Константинович, e-mail: vasilyevdk@gmail.com

Резюме

Введение. За последнее десятилетие эндоваскулярные вмешательства стали широко применяться у пациентов с облитерирующим атеросклерозом артерий нижних конечностей. Этому способствовали малая травматичность методики, достижения науки и техники в усовершенствовании инструментария и накопление опыта операторов. Несмотря на все достигнутые успехи, у любого вмешательства есть свои осложнения. При эндоваскулярных вмешательствах наиболее часто осложнения связаны с местом артериального доступа. Одним из распространенных артериальных доступов служит ретроградный бедренный доступ. Однако если планируется вмешательство на бедренно-подколенном артериальном сегменте, методом выбора служит антеградный бедренный доступ. Из преимуществ антеградного доступа можно отметить более короткий путь до поражения, лучшую поддержку инструментария и сокращение длительности операции. Одним из осложнений антеградного доступа является развитие диссекции. Данное осложнение возникает менее чем в 1 % случаев, но таит в себе угрозу критической ишемии нижней конечности, что может потребовать экстренной открытой операции, вплоть до экстренной ампутации конечности.

Материалы и методы. В данной работе представлен клинический случай успешного лечения ятрогенной спиралевидной диссекции, возникшей после антеградного сосудистого доступа. В ходе оперативного лечения данного осложнения последовательно были имплантированы стенты на всем протяжении диссекции, чтобы «прижать» отслоившийся слой интимы.

Результаты. В работе показан случай ятрогенной спиралевидной диссекции после антеградной бедренной пункции с последующим успешным эндоваскулярным лечением данного осложнения.

Заключение. Эндоваскулярная баллонная ангиопластика и стентирование могут успешно применяться в случае развития ятрогенной диссекции после антеградной пункции правой бедренной артерии и помочь избежать классического «открытого» оперативного вмешательства.

Ключевые слова: бедренная артерия, нижняя конечность, ишемия, диссекция, эндоваскулярные процедуры, баллонная ангиопластика

Для цитирования: Васильев Д.К., Руденко Б.А., Шаноян А.С., Мазаев В.П., Шукуров Ф.Б., Драпкина О.М. Осложнение в ходе эндоваскулярного вмешательства: острая ишемия нижней конечности в результате спиралевидной диссекции при антеградной пункции левой общей бедренной артерии. Креативная хирургия и онкология. 2018;8(3):237–242. <https://doi.org/10.24060/2076-3093-2018-8-3-237-242>

Васильев Дмитрий Константинович — врач отделения рентген-эндоваскулярных методов диагностики и лечения, e-mail: vasilyevdk@gmail.com

Руденко Борис Александрович — д.м.н., в.н.с. лаборатории рентген-эндоваскулярных методов диагностики и лечения

Шаноян Артем Сергеевич — к.м.н., зав. отделением рентген-хирургических методов диагностики и лечения

Мазаев Владимир Павлович — д.м.н., руководитель лаборатории рентген-эндоваскулярных методов диагностики и лечения

Шукуров Фирдавс Баходурович — врач отделения рентген-эндоваскулярных методов диагностики и лечения

Драпкина Оксана Михайловна — д.м.н., профессор, член-корреспондент РАН, директор НИИЦ ГИ, orcid.org/0000-0002-4453-8430

Complication during Endovascular Intervention: Acute Ischemia of the Lower Extremity as a Result of Spiral Dissection with Antegrade Puncture of the Left Common Femoral Artery

Vasiliev Dmitry Konstantinovich —
Physician of the Department of Roentgen-Endovascular Diagnostics and Treatment, e-mail.: vasilyevdk@gmail.com

Rudenko Boris Aleksandrovich —
Doctor of Medical Sciences, Leading Researcher of the Laboratory of Roentgen-Endovascular Diagnostics and Treatment

Shanoyan Artem Sergeevich —
Candidate of Medical Sciences, Head of the Department of Roentgen-Endovascular Diagnostics and Treatment

Mazaev Vladimir Pavlovich —
Doctor of Medical Sciences, Head of the Laboratory of Roentgen-Endovascular Diagnostics and Treatment

Shukurov Firdavs Bakhodurovich —
Physician of the Department of Roentgen-Endovascular Diagnostics and Treatment

Drapkina Oxana Mikhaylovna —
Doctor of Medical Sciences, Professor, Corresponding Member of the Russian Academy of Sciences, Director of National Medical Research Centre for Preventive Medicine, orcid.org/0000-0002-4453-8430

Dmitry K. Vasiliev, Boris A. Rudenko, Artem S. Shanoyan, Vladimir P. Mazaev, Firdavs B. Shukurov, Oxana M. Drapkina

National Medical Research Centre for Preventive Medicine,
10 building 3 Petroverigskii lane, Moscow, 101990, Russian Federation

Contacts: Vasiliev Dmitry Konstantinovich, e-mail.: vasilyevdk@gmail.com

Summary

Introduction. Over the past decade, endovascular interventions have become widely used in patients with obliterating atherosclerosis of lower extremity arteries. This is due to the low-trauma nature of the methodology, various technological achievements in the improvement of instruments and the accumulation of operational experience. However, despite all the successes achieved, no intervention is without its complications. In the case of endovascular interventions, complications are most commonly associated with the site of arterial access. One of the most widely-used arterial approaches is retrograde femoral access. However, if an intervention is planned on the femoropopliteal arterial segment, the antegrade femoral approach is generally the method of choice. Among the advantages of antegrade access can be noted the shorter path to the site, better toolkit support and a shorter operation duration. One of the main complications involved in antegrade access is the development of dissection. Although this complication occurs in less than 1% of cases, it carries a threat of critical ischemia of the lower limbs, which may require emergency open surgery up to and including emergency limb amputation.

Materials and methods. The paper presents a clinical case of successful treatment of iatrogenic spiral dissection, which occurred following antegrade vascular access. During surgical treatment of this complication, stents were implanted throughout the dissection to “press” the exfoliated layer of the intima.

Results. The study presents a case of iatrogenic spiral dissection after antegrade femoral puncture followed by successful endovascular treatment of this complication.

Conclusion. Endovascular balloon angioplasty and stenting can be successfully used when iatrogenic dissection develops following antegrade puncture of the right femoral artery, allowing classic “open” surgical intervention to be avoided.

Keywords: femoral artery, lower extremity, ischemia, dissection, endovascular procedures, balloon angioplasty

For citation: Vasiliev D.K., Rudenko B.A., Shanoyan A.S., Mazaev V.P., Shukurov F.B., Drapkina O.M. Complication during Endovascular Intervention: Acute Ischemia of the Lower Extremity as a Result of Spiral Dissection with Antegrade Puncture of the Left Common Femoral Artery. *Creative Surgery and Oncology*. 2018;8(3):237–242. <https://doi.org/10.24060/2076-3093-2018-8-3-237-242>

Введение

Антеградный бедренный доступ часто применяется для эндоваскулярных вмешательств на артериях нижних конечностей, в особенности при локализации поражений на уровне бедренно-подколенного сегмента [1–3]. Однако у пациентов с ожирением и особенностями анатомии бедренной артерии метод ассоциирован с рядом трудностей. Антеградный доступ имеет ряд преимуществ, главным из которых является отсутствие необходимости контрлатерального прохождения через подвздошные сосуды, которые зачастую бывают извитыми [4, 5]. Антеградный доступ также обеспечивает хорошую «поддержку» инструментария, что положительно влияет на качество и длительность вмешательства.

Одним из редких, но достаточно грозных осложнений антеградной пункции бедренной артерии является развитие диссекции. Частота данного осложнения составляет 0,42 % на все случаи антеградной катетеризации бедренной артерии [6, 7]. В некоторых случаях диссекция может вызвать окклюзию бедренной артерии, что может потребовать выполнения экстренной хирургической шунтирующей операции для спасения нижней конечности. К факторам риска развития диссекции при антеградной пункции относят малый диаметр общей бедренной артерии, женский пол, сахарный диабет, интродьюсер большого диаметра и длины, пункцию в поверхностную или глубокую бедренную артерии [8, 9]. Основные симптомы острой ишемии нижней конечности [10–12]:

- резкая интенсивная боль, зачастую требующая обезболивания наркотическими анальгетиками,
- бледность, снижение температуры в пораженной нижней конечности,
- парестезии, снижение периферического пульса, силы мышечного сокращения.

Варианты лечения острой ишемии артерий нижних конечностей:

- экстренный контрлатеральный доступ с проведением ангиографии пораженного сегмента с последующей тромбэкстракцией (при наличии тромба), ангиопластикой и стентированием,
- внутриартериальные фибринолитики,
- хирургическое вмешательство с целью шунтирования пораженного сегмента.

Клинический случай

Пациент, мужчина 50 лет, был госпитализирован в ФГБУ «НМИЦ ПМ» с диагнозом: мультифокальный атеросклероз. Облитерирующий атеросклероз артерий нижних конечностей III стадии по Фонтейну — Покровскому, 90 % стеноз левой поверхностной бедренной артерии. Синдром перемежающейся хромоты. ИБС. Постинфарктный кардиосклероз (не Q-образующий инфаркт миокарда нижней локализации), атеросклероз коронарных артерий. Операция баллонной ангиопластики со стентированием огибающей ветви. Фоновое заболевание: гипертоническая болезнь III стадии, риск ССО4. Факторы риска: курение 35 лет, индекс пачка/лет 35.

При поступлении пациент предъявлял жалобы на боли в левой голени, возникающие при ходьбе до 50 м, купирующиеся в покое. Около 7 лет назад пациент впервые начал отмечать боли в ноге при ходьбе, постепенно переносимость нагрузки снижалась. Лодыжечно-плечевой индекс составлял слева 0,6, справа 1,1.

При физикальном обследовании обращало на себя внимание снижение периферической пульсации слева, снижение температуры левой ноги по сравнению с правой. На амбулаторном этапе было выполнено дуплексное сканирование артерий нижних конечностей, где выявлен 80 % стеноз левой поверхностной бедренной артерии. При ангиографии артерий нижних конечностей выявлены тандемные 90 % стенозы левой поверхностной бедренной артерии. Учитывая клиническую картину, значимость стеноза левой поверхностной бедренной артерии (ПБА), принято решение о проведении пациенту операции баллонной ангиопластики со стентированием пораженного сегмента.

Учитывая сложность и локализацию пораженных сегментов, решено выполнить антеградную пункцию левой общей бедренной артерии.

Под местной анестезией sol. Lidocaini 2 % 10 мл по методике Сельдингера выполнена антеградная пункция левой общей бедренной артерии, установлен интродьюсер 6F. Выполнена контрольная ангиография, на которой визуализируется 80 % стеноз ПБА с образованием спиралевидной диссекции, распространяющейся до уровня тибіоперонеального ствола голени (рис. 1–3).

После завершения съемки пациент отметил нарастающую боль в левой нижней конечности, кожные покровы стали бледными, периферическая пульсация исчезла, снизилась температура по сравнению с правой ногой. Учитывая крайне выраженный болевой синдром

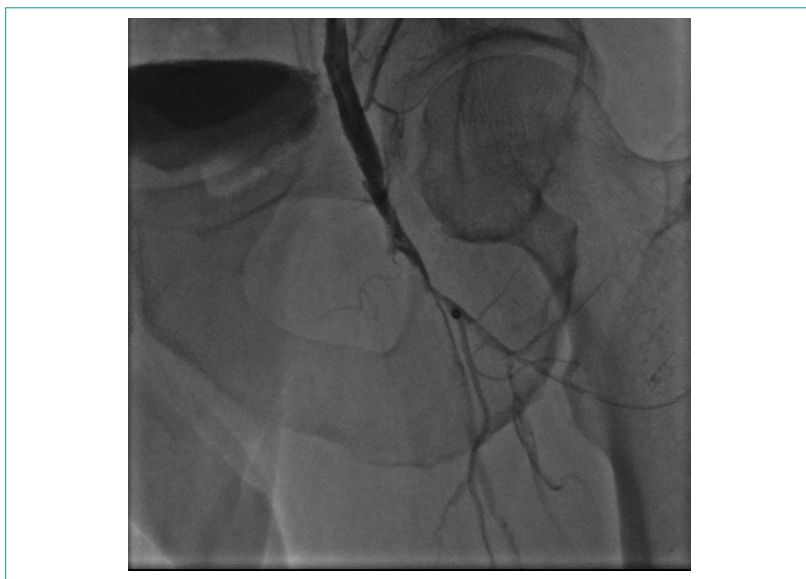

Рисунок 1. Ятрогенная спиралевидная диссекция распространяется от общей бедренной артерии дистально на глубокую и поверхностную бедренные артерии
Figure 1. Iatrogenic spiral dissection extending from the common femoral artery distally to the deep and superficial femoral arteries

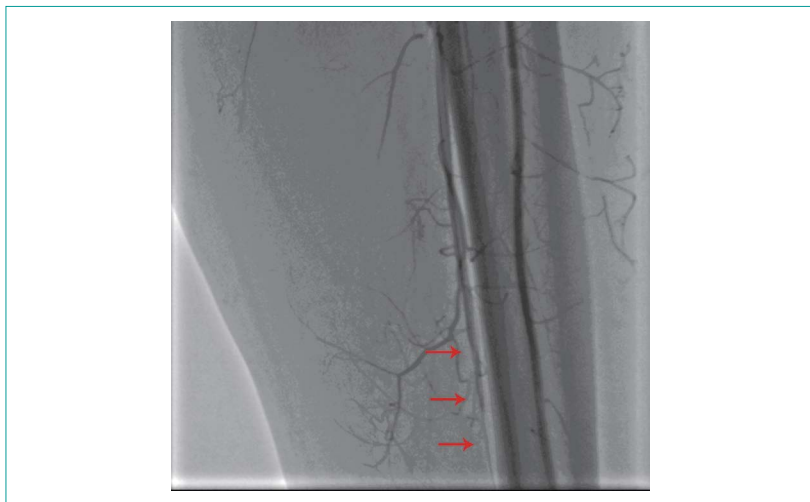


Рисунок 2. Диссекция глубокой и наружной бедренных артерий
Figure 2. Dissection of deep and external femoral arteries

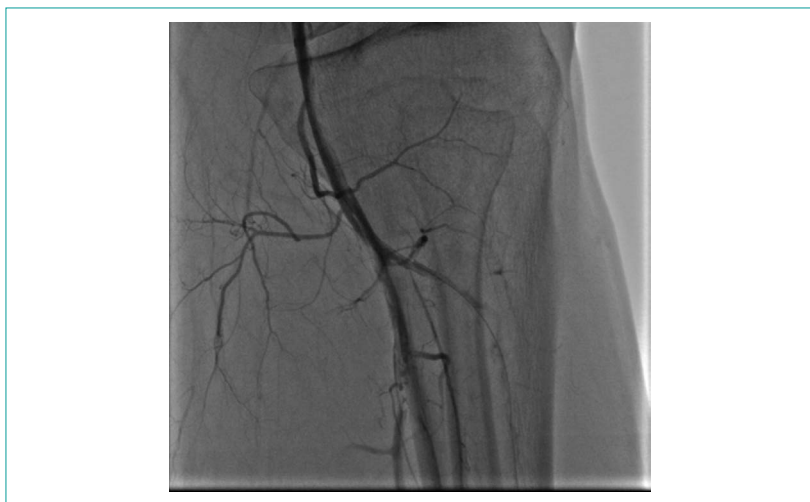

Рисунок 3. Спиралевидная диссекция распространяется на тибиперонеальный ствол голени
Figure 3. Spiral-shaped dissection extending to the tibioperoneal trunk of the leg

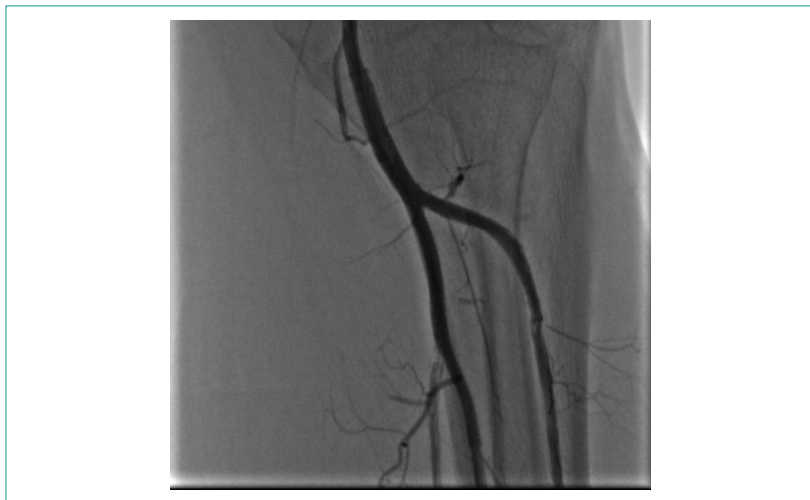

Рисунок 4. Результат стентирования тибиперонеального ствола голени
Figure 4. Result of stenting the tibioperoneal trunk of the leg

в пораженной левой нижней конечности, было принято решение продолжить оперативное вмешательство под общей анестезией.

Под местной анестезией sol. Lidocaini 2 % 10 мл по методике Сельдингера выполнена ретроградная пункция правой общей бедренной артерии, установлен интродьюсер 8F. Введено дополнительно 5000 ЕД гепарина. Катетер-гид контрлатерально заведен в левый подвздошно-бедренный сегмент. Проводники проведены в дистальное русло артерий голени. Используя коронарную технику, выполнена баллонная ангиопластика со стентированием тибиперонеального ствола с финальной kissing-дилатацией (рис. 4). На контрольной съемке достигнут хороший ангиографический результат. Признаков диссекции нет.

Далее выполнена последовательная ангиопластика со стентированием левой поверхностной бедренной артерии на всем протяжении с покрытием всей зоны спиралевидной диссекции (рис. 5а и 5б). На контрольной съемке достигнут хороший ангиографический результат. Признаков диссекции нет. Проводники и катетер-гид удалены. Гемостаз. Наложение давящей повязки. При физикальном осмотре левая нижняя конечность на ощупь стала теплой, цвет кожи бледно-розовой окраски. Пульсация над *a. tibialis posterior* и *a. dorsalis pedis* сохранена.

Обсуждение

Ятрогенные диссекции обычно возникают при пункции и установке интродьюсера в общую бедренную артерию, во время баллонной ангиопластики и реканализации окклюзий. В данном клиническом случае диссекция возникла после введения интродьюсера, что, по-видимому, привело к надрыву атеросклеротической бляшки с последующим образованием спиралевидной диссекции. Диссекция может возникнуть на этапе установки интродьюсера, заведении диагностического проводника или катетера. Если это происходит в направлении, противоположном кровотоку (например, при ретроградной пункции общей бедренной артерии), это относительно безопасная ситуация, поскольку потоком крови образовавшийся надрыв интимы прижимается и в последующем не требуется никакой дополнительной терапии. Напротив, рассечение интимы интродьюсером, движущимся в том же направлении, что и кровотока (как в данном клиническом случае), может создать ограничение для тока крови или полностью перекрывать пораженную артерию. В такой ситуации лоскут интимы ведет себя подобно ветренному указателю, кровотока удерживает его и даже может приводить к расслоению артерии дистальнее на всем протяжении, что мы наблюдаем в нашем клиническом случае.

Заключение

Как показывает опыт, в первую очередь требуется прижатие лоскута интимы в месте надрыва с помощью баллонной ангиопластики и стентирования, что и было выполнено. Обязательным условием также является внутриаартериальное введение гепарина для исключения тромбоза артерии.

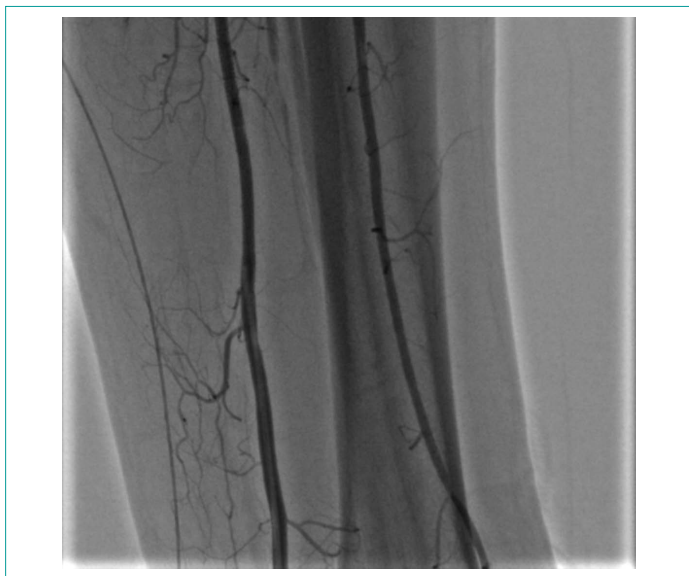


Рисунок 5а. Результат стентирования правой поверхностной бедренной артерии
Figure 5a. Result of stenting the right superficial femoral artery

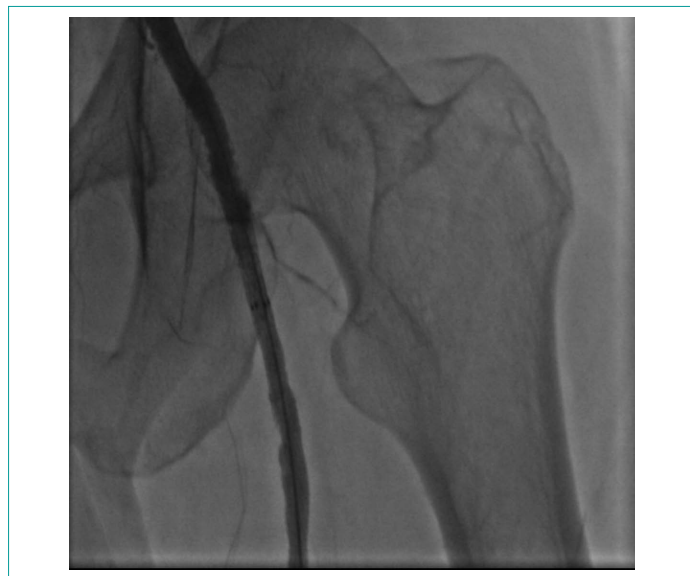


Рисунок 5б. Результат стентирования правой поверхностной бедренной артерии
Figure 5b. Result of stenting the right superficial femoral artery

Информация о конфликте интересов.

Конфликт интересов отсутствует.

Информация о спонсорстве.

Данная работа не финансировалась.

Список литературы

- Hanna E.B., Prout D.L. Combined radial-tibial access strategy and radial-tibial reverse CART in a patient with aortobifemoral graft and complex superficial femoral artery occlusion. *Catheter Cardiovasc Interv.* 2017;90(3):471–5. DOI: 10.1002/ccd.27024
- Takayama T., Matsumura J.S. Complete lower extremity revascularization via a hybrid procedure for patients with critical limb ischemia. *Vasc Endovascular Surg.* 2018;52(4):255–61. DOI: 10.1177/1538574418761723
- Манджгалдзе Т.Г., Кудыкин М.Н., Калитко И.М., Деркач В.В. Гибридный метод реваскуляризации дистальных поражений артериального русла у пациентов с критической ишемией нижних конечностей. *Грудная и сердечно-сосудистая хирургия.* 2018;60(1):12–8. DOI: 10.24022/0236-2791-2018-60-1-12-18
- Rao S.V., Ou F.S., Wang T.Y., Roe M.T., Brindis R., Rumsfeld J.S. et al. Trends in the prevalence and outcomes of radial and femoral approaches to percutaneous coronary intervention: a report from the National Cardiovascular Data Registry. *JACC Cardiovasc Interv.* 2008;1:379–86. DOI: 10.1016/j.jcin.2008.05.007
- Huang H.L., Chou H.H., Wu T.Y., Chang S.H., Tsai Y.J., Hung S.S. et al. Endovascular intervention in Taiwanese patients with critical limb ischemia: Patient outcomes in 333 consecutive limb procedures with a 3-year follow-up. *J Formos Med Assoc.* 2014;113(10):688–95. DOI: 10.1016/j.jfma.2012.10.022
- Li Y., Esmail A., Donas K.P., Pitoulias G., Torsello G., Bisdas T. et al. Antegrade vs Crossover femoral artery access in the endovascular treatment of isolated below-the-knee lesions in patients with critical limb ischemia. *J Endovasc Ther.* 2017;24(3):331–6. DOI: 10.1177/1526602817701251
- Janczak D., Malinowski M., Bąkowski W., Krakowska K., Marschollek K., Marschollek P. et al. Comparison of the incidence of complications and secondary surgical interventions necessary in patients with chronic lower limb ischemia treated by both open and endovascular surgeries. *Ann Thorac Cardiovasc Surg.* 2017;23(3):135–40. DOI: 10.5761/atcs.0a.16-00282
- Nie S.P., Lopes Lao E.P., Wang X., Liu X.M., Qiao Y., Li J. et al. Angiographic evaluation of a new technique for common femoral artery access: the inguinal ligament-guided approach. *Int J Cardiol.* 2013;168(2):1542–4. DOI: 10.1016/j.ijcard.2012.12.032
- Chang C.K., Scali S.T., Feezor R.J., Beck A.W., Waterman A.L., Huber T.S. et al. Defining utility and predicting outcome of cadaveric lower extremity bypass grafts in patients with critical limb ischemia. *J Vasc Surg.* 2014;60(6):1554–64. DOI: 10.1016/j.jvs.2014.06.009
- Santo V.J., Dargon P., Azarbal A.F., Liem T.K., Mitchell E.L., Landry G.J. et al. Lower extremity autologous vein bypass for critical limb ischemia is not adversely affected by prior endovascular procedure. *J Vasc Surg.* 2014;60(1):129–35. DOI: 10.1016/j.jvs.2014.01.013
- Armstrong E.J., Ryan M.P., Baker E.R., Martinsen B.J., Kotlarz H., Gunnarsson C. Risk of major amputation or death among patients with critical limb ischemia initially treated with endovascular intervention, surgical bypass, minor amputation, or conservative management. *J Med Econ.* 2017;20(11):1148–54. DOI: 10.1080/13696998.2017.1361961
- Baril D.T., Ghosh K., Rosen A.B. Trends in the incidence, treatment, and outcomes of acute lower extremity ischemia in the United States Medicare population. *J Vasc Surg.* 2014;60(3):669–77. DOI: 10.1016/j.jvs.2014.03.244
- Mendes B.C., Oderich G.S., Fleming M.D., Misra S., Duncan A.A., Kalra M. et al. Clinical significance of embolic events in patients undergoing endovascular femoropopliteal interventions with or without embolic protection devices. *J Vasc Surg.* 2014;59(2):359–67. DOI: 10.1016/j.jvs.2013.07.119
- Davis F.M., Albright J., Gallagher K.A., Gurm H.S., Koenig G.C., Schreiber T. et al. Early outcomes following endovascular, open surgical, and hybrid revascularization for lower extremity acute limb ischemia. *Ann Vasc Surg.* 2018;51:106–12. DOI: 10.1016/j.avsg.2017.12.025
- Byrne R.M., Taha A.G., Avgerinos E., Marone L.K., Makaroun M.S., Chaer R.A. Contemporary outcomes of endovascular interventions for acute limb ischemia. *J Vasc Surg.* 2014;59(4):988–95. DOI: 10.1016/j.jvs.2013.10.054

References

- Hanna E.B., Prout D.L. Combined radial-tibial access strategy and radial-tibial reverse CART in a patient with aortobifemoral graft and complex superficial femoral artery occlusion. *Catheter Cardiovasc Interv.* 2017;90(3):471–5. DOI: 10.1002/ccd.27024
- Takayama T., Matsumura J.S. Complete lower extremity revascularization via a hybrid procedure for patients with critical limb ischemia. *Vasc Endovascular Surg.* 2018;52(4):255–61. DOI: 10.1177/1538574418761723
- Mandzgaladze T.G., Kudykin M.N., Kalitko I.M., Derkach V.V. Hybrid method of revascularization of distal arterial lesions in patients with critical lower limb ischemia. *Russian Journal of Thoracic and Cardiovascular Surgery.* 2018;60(1):12–8. (in Russ.). DOI: 10.24022/0236-2791-2018-60-1-12-18

- 4 Rao S.V., Ou F.S., Wang T.Y., Roe M.T., Brindis R., Rumsfeld J.S. et al. Trends in the prevalence and outcomes of radial and femoral approaches to percutaneous coronary intervention: a report from the National Cardiovascular Data Registry. *JACC Cardiovasc Interv.* 2008;1:379–86. DOI: 10.1016/j.jcin.2008.05.007
- 5 Huang H.L., Chou H.H., Wu T.Y., Chang S.H., Tsai Y.J., Hung S.S. et al. Endovascular intervention in Taiwanese patients with critical limb ischemia: Patient outcomes in 333 consecutive limb procedures with a 3-year follow-up. *J Formos Med Assoc.* 2014;113(10):688–95. DOI: 10.1016/j.jfma.2012.10.022
- 6 Li Y., Esmail A., Donas K.P., Pitoulias G., Torsello G., Bisdas T. et al. Antegrade vs Crossover femoral artery access in the endovascular treatment of isolated below-the-knee lesions in patients with critical limb ischemia. *J Endovasc Ther.* 2017;24(3):331–6. DOI: 10.1177/1526602817701251
- 7 Janczak D., Malinowski M., Bąkowski W., Krakowska K., Marschollek K., Marschollek P. et al. Comparison of the incidence of complications and secondary surgical interventions necessary in patients with chronic lower limb ischemia treated by both open and endovascular surgeries. *Ann Thorac Cardiovasc Surg.* 2017;23(3):135–40. DOI: 10.5761/atcs.0a.16-00282
- 8 Nie S.P., Lopes Lao E.P., Wang X., Liu X.M., Qiao Y., Li J. et al. Angiographic evaluation of a new technique for common femoral artery access: the inguinal ligament-guided approach. *Int J Cardiol.* 2013;168(2):1542–4. DOI: 10.1016/j.ijcard.2012.12.032
- 9 Chang C.K., Scali S.T., Feezor R.J., Beck A.W., Waterman A.L., Huber T.S. et al. Defining utility and predicting outcome of cadaveric lower extremity bypass grafts in patients with critical limb ischemia. *J Vasc Surg.* 2014;60(6):1554–64. DOI: 10.1016/j.jvs.2014.06.009
- 10 Santo V.J., Dargon P., Azarbal A.F., Liem T.K., Mitchell E.L., Landry G.J. et al. Lower extremity autologous vein bypass for critical limb ischemia is not adversely affected by prior endovascular procedure. *J Vasc Surg.* 2014;60(1):129–35. DOI: 10.1016/j.jvs.2014.01.013
- 11 Armstrong E.J., Ryan M.P., Baker E.R., Martinsen B.J., Kotlarz H., Gunnarsson C. Risk of major amputation or death among patients with critical limb ischemia initially treated with endovascular intervention, surgical bypass, minor amputation, or conservative management. *J Med Econ.* 2017;20(11):1148–54. DOI: 10.1080/13696998.2017.1361961
- 12 Baril D.T., Ghosh K., Rosen A.B. Trends in the incidence, treatment, and outcomes of acute lower extremity ischemia in the United States Medicare population. *J Vasc Surg.* 2014;60(3):669–77. DOI: 10.1016/j.jvs.2014.03.244
- 13 Mendes B.C., Oderich G.S., Fleming M.D., Misra S., Duncan A.A., Kalra M. et al. Clinical significance of embolic events in patients undergoing endovascular femoropopliteal interventions with or without embolic protection devices. *J Vasc Surg.* 2014;59(2):359–67. DOI: 10.1016/j.jvs.2013.07.119
- 14 Davis F.M., Albright J., Gallagher K.A., Gurm H.S., Koenig G.C., Schreiber T. et al. Early outcomes following endovascular, open surgical, and hybrid revascularization for lower extremity acute limb ischemia. *Ann Vasc Surg.* 2018;51:106–12. DOI: 10.1016/j.avsg.2017.12.025
- 15 Byrne R.M., Taha A.G., Avgerinos E., Marone L.K., Makaroun M.S., Chaer R.A. Contemporary outcomes of endovascular interventions for acute limb ischemia. *J Vasc Surg.* 2014;59(4):988–95. DOI: 10.1016/j.jvs.2013.10.054