

<https://doi.org/10.24060/2076-3093-2018-8-1-21-27>



Артропластика тазобедренного сустава при деструктивно-дистрофических поражениях

Б.Ш. Минасов, Р.Р. Якупов, Т.Б. Минасов, М.М. Валеев, Т.Р. Мавлютов, Г.Н. Филимонов

Башкирский государственный медицинский университет, Россия, 450008, Уфа, ул. Ленина, 3

Контакты: Якупов Расуль Радикович, e-mail: rasulr@mail.ru

Минасов Булат Шамильевич — д.м.н., профессор, зав. кафедрой травматологии и ортопедии с курсом ИДПО, e-mail: minasov@rambler.ru, orcid.org/0000-0002-1733-9823

Якупов Расуль Радикович — д.м.н., доцент кафедры травматологии и ортопедии с курсом ИДПО, e-mail: rasulr@mail.ru, orcid.org/0000-0001-7650-1926

Минасов Тимур Булатович — д.м.н., профессор кафедры травматологии и ортопедии с курсом ИДПО, e-mail: m004@yandex.ru, orcid.org/0000-0003-1916-3830

Валеев Марат Мазгарович — д.м.н., профессор кафедры травматологии и ортопедии с курсом ИДПО, e-mail: valeevmm@rambler.ru, orcid.org/0000-0002-6438-8820

Мавлютов Тагир Рыфатович — д.м.н., профессор кафедры травматологии и ортопедии с курсом ИДПО, e-mail: radialta@mail.ru, orcid.org/0000-0002-5398-9356

Филимонов Геннадий Николаевич — соискатель кафедры травматологии и ортопедии с курсом ИДПО, e-mail: rasulr@mail.ru

Резюме

Введение. Эндопротезирование тазобедренного сустава (ТБС) считается наиболее эффективным методом, обеспечивающим социальную и бытовую реинтеграцию при деструктивно-дистрофических поражениях. Цель исследования: улучшить результаты хирургического лечения по технологии артропластики пациентов с декомпенсированными формами деструктивно-дистрофических поражений ТБС.

Материалы и методы. На клинических базах кафедры травматологии и ортопедии Башкирского государственного медицинского университета проведено открытое проспективное рандомизированное исследование, включающее 710 пациентов с декомпенсированными деструктивно-дистрофическими поражениями ТБС. Все пациенты ($n=710$, из них 61,97% женщин), в зависимости от диагностических подходов, были разделены на группы: контрольную группу составили ($n=406$) пациенты с поражением ТБС, которым проводился традиционный комплекс диагностических и лечебных процедур; исследуемая группа ($n=304$) включала пациентов, которым проводилась комплексная диагностика и лечение деструктивно-дистрофических поражений ТБС на основе оценки фазового состояния соединительной ткани.

Результаты. Показатели биометрии фаз опоры и ходьбы достоверно улучшились во всех группах через три года после артропластики ($p<0,05$). Сравнительный анализ результатов артропластики в группах показал эффективность разработанной концепции хирургического лечения при поражениях ТБС на основе системного подхода в виде улучшения показателей компонент локального и системного уровня на 2,38 и 2,3% при остеоартрозе ($p<0,05$), на 1,61 и 1,84% при асептическом некрозе головки бедра ($p>0,05$), на 5,62 и 4,37% при посттравматических поражениях ТБС ($p<0,05$).

Заключение. Анализ ближайших и отдаленных результатов артропластики показал высокую эффективность разработанной концепции хирургического лечения и мониторинга фазового состояния соединительной ткани при деструктивно-дистрофических поражениях ТБС на основе системного подхода в виде уменьшения болевого синдрома, улучшения функциональных возможностей и качества жизни пациентов.

Ключевые слова: тазобедренный сустав, артропластика, системный подход, соединительная ткань

Для цитирования: Минасов Б.Ш., Якупов Р.Р., Минасов Т.Б., Валеев М.М., Мавлютов Т.Р., Филимонов Г.Н. Артродпластика тазобедренного сустава при деструктивно-дистрофических поражениях. Креативная хирургия и онкология. 2018;8(1):21–27. <https://doi.org/10.24060/2076-3093-2018-8-1-21-27>

Hip Arthroplasty of the Destructive-Dystrophic Lesions

Minasov Bulat Shamilieovich —
Doctor of Medical Sciences,
Professor, Head of the
Department of Traumatology
and Orthopedics with
the Course of Additional
Professional Education,
e-mail: minasov@rambler.ru,
orcid.org/0000-0002-1733-9823

Yakupov Rasul Radikovich —
Doctor of Medical Sciences,
Associate professor at the
Department of Traumatology
and Orthopedics with
the Course of Additional
Professional Education,
e-mail: rasulr@mail.ru,
orcid.org/0000-0001-7650-1926

Minasov Timur Bulatovich —
Doctor of Medical Sciences,
Professor at the Department of
Traumatology and Orthopedics
with the Course of Additional
Professional Education,
e-mail: m004@yandex.ru,
orcid.org/0000-0003-1916-3830

Valeev Marat Mazgarovich —
Doctor of Medical Sciences,
Professor at the Department of
Traumatology and Orthopedics
with the Course of Additional
Professional Education,
e-mail: valeevmm@rambler.ru,
orcid.org/0000-0002-6438-8820

Mavlyutov Tagir Ryfatovich —
Doctor of Medical Sciences,
Professor at the Department of
Traumatology and Orthopedics
with the Course of Additional
Professional Education,
e-mail: radialta@mail.ru,
orcid.org/0000-0002-5398-9356

Filimonov Gennadiy
Nikolaevich —
Applicant at the Department of
Traumatology and Orthopedics
with the Course of Additional
Professional Education,
e-mail: rasulr@mail.ru

Bulat S. Minasov, Rasul R. Yakupov, Timur B. Minasov, Marat M. Valeev, Tagir R. Mavlyutov, Gennadiy N. Filimonov

Bashkir State Medical University, 3 Lenin str., Ufa, 450008, Russian Federation

Contacts: Yakupov Rasul Radikovich, e-mail: rasulr@mail.ru

Summary

Introduction. Hip arthroplasty is considered to be the most effective method providing social and household reintegration for destructive-dystrophic lesions. Goal of the study is to improve the results of surgical treatment using the technology of arthroplasty in patients with decompensated forms of destructive-dystrophic hip joint lesions.

Material and methods. It was an open prospective, randomized study carried out on the base of traumatology and orthopaedics department of the Bashkir State Medical University including 710 patients with decompensated destructive-dystrophic hip joint lesions. All patients ($n=710$, of which 6.1% were female) depending on the diacritic approach were divided into groups: the control group included ($n=406$) patients with hip joint trauma who were provided a conventional range of diagnostic and treatment procedures; the experimental group ($n=304$) included patients who had a range of diagnostics and treatment of destructive-dystrophic lesions of hip joints based on assessment of the connective tissue phase state.

Results. Biometric indicators of stance and walking phase firmly improved in all groups 3 years after arthroplasty ($p<0.05$). Comparative analysis of arthroplasty results in the research groups showed effectiveness of the developed concept to surgically treat destructive and dystrophic lesions of hip joint on the basis of the system approach in the form of improved parameters of the components of the local and systemic level by 2.38% and 2.3% for osteoarthritis ($p<0.05$), by 1.61% and 1.84% for aseptic necrosis of femoral head ($p>0.05$), by 5.62% and 4.37% for post-traumatic damage of hip joint ($p<0.05$).

Conclusion. Analysis of short-term and long-term results of arthroplasty showed high efficiency of the developed concept of surgical treatment and monitoring of connective tissue phase state at destructive-dystrophic lesions of hip joints based on the system approach in the form of reduced pain syndrome, improvement of functional possibilities and patients life quality.

Keywords: hip, arthroplasty, systematic approach, connective tissue

For citation: Minasov B.S., Yakupov R.R., Minasov T.B., Valeev M.M., Mavlyutov T.R., Filimonov G.N. Hip Arthroplasty of the Destructive-Dystrophic Lesions. *Creative Surgery and Oncology*. 2018;8(1):21–27. <https://doi.org/10.24060/2076-3093-2018-8-1-21-27>

Введение

Ежегодно более 20–25% пациентов с посттравматическими поражениями тазобедренного сустава отмечают резкое снижение качества жизни за счет прогрессирования болевого синдрома, вплоть до потери трудоспособности [1–3]. Тотальная артропластика тазобедренного сустава является одной из наиболее часто проводимых ортопедических операций в мире [4], остается основным вариантом лечения, направленным на восстановление функции и подвижности при различных дегенеративных состояниях хрящевой ткани [4–7]. Следует отметить, что хирургическая коррекция заболеваний тазобедренного сустава обеспечивает наиболее раннюю физическую активность пациентов и, как следствие, социальную адаптацию [8–10]. Эффективность лечения, помимо пациент-ассоциированных факторов, зависит и от взаимоотношения «организм — имплантат», в том числе и особенностей остеоинтеграции «кость — имплантат» [11–16]. В этой связи целью настоящего исследования является анализ результатов хирургического лечения пациентов, подвергшихся артропластике тазобедренного сустава по поводу посттравматических поражений проксимального отдела бедра, с учетом фазового состояния соединительной ткани.

Материалы и методы

На клинических базах кафедры травматологии и ортопедии Башкирского государственного медицинского университета проведено открытое проспективное рандомизированное исследование, включающее 710 пациентов с декомпенсированными деструктивно-дистрофическими поражениями тазобедренного сустава. На проведение исследования получено разрешение этического комитета по биомедицинской этике Башкирского государственного медицинского университета. Обязательным условием являлось информированное согласие пациентов на участие в заявленном исследовании.

Все пациенты ($n=710$, из них 61,97% женщин), в зависимости от диагностических подходов, были разделены на группы: контрольную группу составили ($n=406$) пациенты с поражением тазобедренного сустава, которым проводился традиционный комплекс диагностических и лечебных процедур; исследуемая группа ($n=304$) включала пациентов, которым проводились комплексная диагностика и лечение деструктивно-дистрофических поражений тазобедренного сустава на основе оценки фазового состояния соединительной ткани. В свою очередь, в исследуемой группе пациенты стратифицировались на три подгруппы в зависимости от основного заболевания: остеоартроз (ОА) тазобедренного сустава (ТБС), асептический некроз головки бедра (АНГБ), посттравматические поражения тазобедренного сустава после переломов вертлужной впадины и редуционно-реконструктивных вмешательств на проксимальном отделе бедра (ПТП).

Все группы пациентов были сопоставимы по возрасту, объему и времени выполненного оперативного вмешательства, послеоперационного ведения и интраоперационной кровопотере.

В исследовании проводилась оценка ортопедического статуса пациента; структурных изменений сегментов тазового пояса на основе лучевого мониторинга (рентгенография, компьютерная томография, магнитно-резонансная томография, остеоденситометрия, остеосцинтиграфия, термография); кинематического статуса на основе биометрии фаз опоры и ходьбы (стабилометрия, гониометрия, подография, оптическая топография), электромиографии с использованием комплекса для диагностики, лечения и реабилитации больных с двигательной патологией «Траст-М», стабилометрической платформы ST-150 («Биомера»), рентгенкинематографии; двигательной активности пациентов с помощью шагомера Walking style One 2.1 HJ-321-E (Omron); функционального состояния пациентов по шкале Харриса; уровня боли по визуальной аналоговой шкале (ВАШ); качества жизни по шкале SF-36. Оценка состояния соединительной ткани на клеточном уровне проводилась на основе изучения гистоструктуры тканей тазобедренного сустава (эпифиз, метафиз бедра с мягкими тканями).

В исследуемой группе предоперационное проектирование артропластики проводилось на основе объемного моделирования тазобедренных суставов с использованием программ 3DSlicer, Geomagic Studio 2012, а также на основе быстрого прототипирования по технологии прецизионной стереолитографии. Данные модели изготавливались на установке лазерной стереолитографии SLA-Viper si2™ (США). Оптическая оцифровка и получение компьютерной модели были выполнены на установке ATOS II XL с использованием программного обеспечения Atos-3D digitizing GOMvG2.0 (ФГБОУ ВПО УГАТУ, кафедра «Машины и технология литейного производства», лаборатория быстрого прототипирования). Расчет распределения векторов напряжения проводился на основе программы Abaqus и Ansys 15.0 (ФГБОУ ВПО УГАТУ, Институт компьютерных исследований). Предоперационное проектирование в 2D-режиме проводилось с использованием программ TraumaCad версия 2.4. Указанные диагностические тесты проводились в момент включения пациента в исследование и через три года после артропластики тазобедренного сустава.

При статистической обработке использовали пакет программ Statistica (StatSoft Inc., США, версия 7.0). Сравнение полученных в группах данных проводилось с применением t -критерия Стьюдента. Уровень значимости для проверки статистических гипотез на достоверность различия был принят равным 0,05.

Результаты

Анализ гистоструктуры тканей пораженного тазобедренного сустава позволил обнаружить преобладание дистрофических процессов при остеоартрозе, некробиотических изменений при асептическом некрозе головки бедра и воспалительных изменений у пациентов после редуционно-реконструктивных вмешательств на проксимальном отделе бедра и вертлужной впадине. При этом изменения при остеоартрозе и асептическом

некрозе головки бедра преимущественно локализовались в головке бедра, субхондральной зоне вертлужной впадины и интраартикулярных мягкотканых структурах, а при посттравматических поражениях отмечались нарушения гистоструктуры, затрагивающие проксимальный отдел бедра, большую площадь вертлужной впадины и параартикулярно расположенные мягкие ткани.

Исследование плотности костной ткани по шкале Хансфилда проводили по периметру опорных зон для вертлужного компонента и бедренного компонентов эндопротеза: 1–3-й зон — De Lee and Charnley, 1–14-й зон — Gruen T.A. Отмечалось снижение радиологической плотности костной ткани в области тазобедренного сустава по сравнению с сохранной стороной во всех подгруппах. При этом показатели радиоденсивности у пациентов с остеоартрозом и асептическим некрозом головки бедра были выше, чем у пациентов с посттравматическим поражением тазобедренного сустава после переломов вертлужной впадины и редукционно-реконструктивных вмешательств на проксимальном отделе бедра. У пациентов после редукционно-реконструктивных вмешательств на проксимальном отделе бедра и вертлужной впадине состояние костной ткани характеризовалось наличием чередующихся зон повышенной и пониженной плотности, кист и дефектов.

При оценке кинематического баланса установлено, что наиболее выраженные изменения отмечались в подгруппе посттравматических поражений тазобедренного сустава. Чаще всего выявлялись нарушения в виде сме-

щения центра давления во фронтальной плоскости, увеличения диапазона девиации около среднего положения, длины, площади статокинезограммы, энергоэффективности баланса, снижения амплитуды сгибания пораженного ТБС. Через один год после артропластики эти данные достоверно улучшились во всех группах, однако не достигали показателей пациентов с асептическим некрозом головки бедра, которые были достоверно лучше ($p < 0,05$). При оценке кинематического баланса через три года показатели биометрии фаз опоры и ходьбы изменялись незначительно с тенденцией к небольшому улучшению значений, что связано с формированием устойчивых структурно-функциональных стереотипов.

Оценка выраженности боли, двигательной активности, функционального состояния по шкале Харриса и качества жизни по шкале SF-36 установила достоверное улучшение через три года после операции во всех подгруппах. При этом показатели пациентов с посттравматическим поражением тазобедренного сустава уступали значениям пациентов подгруппы остеоартроза. Наилучшие результаты отмечались в подгруппе с асептическим некрозом головки бедра.

Клинико-лучевой мониторинг, биометрия фаз опоры и ходьбы, а также данные шкал и опросников позволяют получить большое количество данных. Например, при стабилometрии исследуется 17 параметров, определяется 30 различных цифровых данных, 8 интегральных графиков. При гониометрии — 25 параметров, 145 различных цифровых данных и 20 кривых перемещения исследуемых сегментов в пространстве. С одной стороны, это позволяет объективно оценить состояние пациента. Однако, с другой стороны, большое количество параметров затрудняет объективную интерпретацию и увеличивает временные затраты. В связи с этим нами выделены основные показатели, которые были наиболее чувствительными у пациентов с деструктивно-дистрофическими поражениями тазобедренного сустава, и на их основе разработан интегральный показатель фазового состояния соединительной ткани, который определялся по отношению к популяционной норме или к данным группы сравнения, представленной 37 добровольцами соответствующего пола и возраста, без жалоб на боли, дискомфорт в области таза, нижних конечностей, не имеющих клинических признаков патологии исследуемых сегментов, профессионально работавших в сферах без перегрузки опорно-двигательной системы.

При оценке фазового состояния соединительной ткани был выявлен целый ряд функциональных нарушений у пациентов с декомпенсированными деструктивно-дистрофическими заболеваниями тазобедренного сустава, нелокальные изменения со стороны пораженной конечности, но и в других сегментах скелета, что свидетельствовало о системном поражении. На основании локальной оценки интегрального показателя состояния соединительной ткани определялся фазовый портрет, технология предоперационного проектирования и алгоритм лечебных мероприятий (рис. 1).

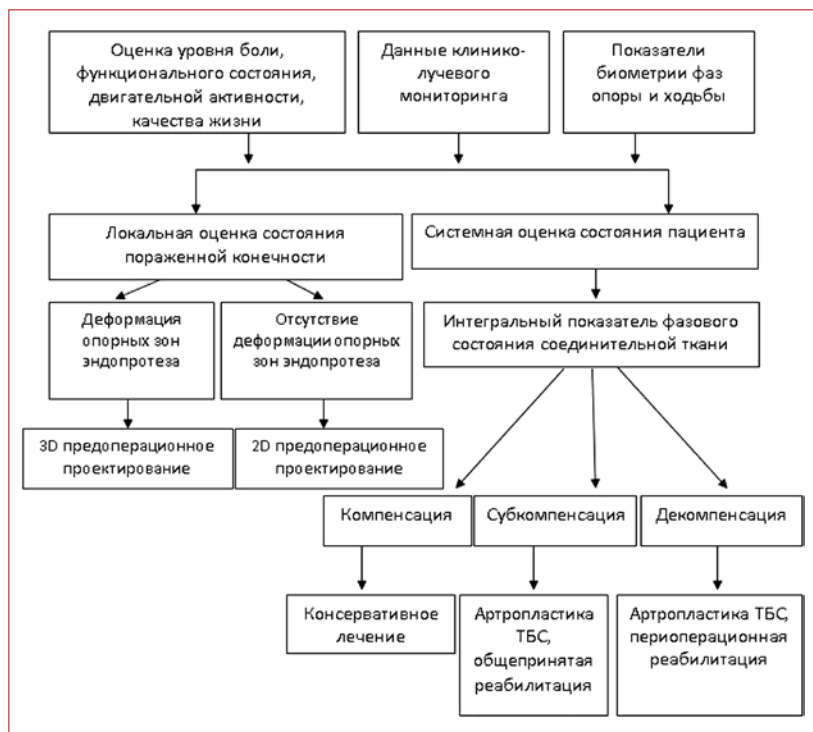


Рисунок 1. Алгоритм тактики лечения пациентов с деструктивно-дистрофическими поражениями тазобедренного сустава

Figure 1. Algorithm of treatment tactics for patients with destructive-dystrophic hip joint lesions

Интегральный показатель на уровне декомпенсации был отмечен у 153 человек (35,75%) с остеоартрозом, у 5 пациентов (2,92%) с асептическим некрозом головки бедра, у 96 человек (86,48%) с посттравматическим поражением тазобедренного сустава. У остальных пациентов интегральный показатель был на уровне субкомпенсации.

В связи с более высоким риском осложнений и неудовлетворительных результатов артропластики ТБС у пациентов с интегральным показателем фазового состояния соединительной ткани на уровне декомпенсации и наличием нарушений анатомии тазобедренного сустава с деформацией опорных зон эндопротеза были разработаны предоперационное проектирование на основе объемного моделирования, определения состоятельности костной ткани в перимплантной области по шкале Хаунсфилда и комплексная программа реабилитации в периоперационном периоде, включающая в себя антирезорбтивную терапию, лечебную физкультуру, электростимуляцию мышц нижних конечностей, постоянное пассивное движение (СРМ-терапия) и биологическую обратную связь.

Конечное элементное моделирование позволило определить распределение векторов напряжения в зависимости от состояния опорных зон эндопротеза. Установлено, что у пациентов с посттравматическими поражениями ТБС после редукционно-реконструктивных вмешательств на проксимальном отделе бедра и переломов вертлужной впадины отмечается асимметрия векторов напряжения с их концентрацией вокруг дефектов или деформированных участков, что может приводить к повышению частоты осложнений (рис. 2).

Обсуждение

Сравнительный анализ результатов лечения пациентов с деструктивно-дистрофическими поражениями основной и контрольной групп по уровню болевого синдрома по шкале ВАШ, функциональному состоянию по шкале Харриса, двигательной активности, качеству жизни пациентов, данным лучевого мониторинга, биометрии фаз опоры и ходьбы, интегральному показателю фазового состояния соединительной ткани у лиц с остеоартрозом и асептическим некрозом головки бедра улучшились в основной группе, однако статистической значимости по сравнению с контролем выявлено не было.

У пациентов с посттравматическими поражениями после редукционно-реконструктивных вмешательств на проксимальном отделе бедра и переломов вертлужной впадины выявлено статистически значимое улучшение интегрального показателя фазового состояния соединительной ткани и большинства отдельных значений уровня болевой ирритации по шкале ВАШ, функционального состояния по шкале Харриса, двигательной активности, качества жизни по шкале SF-36, данных лучевого мониторинга, кинематического баланса.

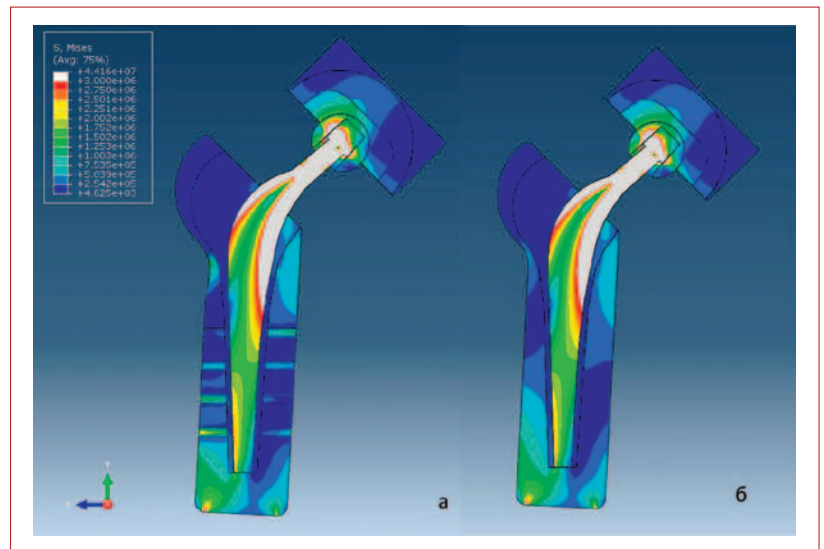


Рисунок 2. Оценка распределения векторов напряжения после остеосинтеза динамическим бедренным винтом (а) и при первичном ОА (б)

Figure 2. Estimation of voltage vector distribution after osteosynthesis with dynamic thigh screw (a) and by primary osteoarthritis of the hip joint (b)

Уровень боли по шкале ВАШ, см

| | Исследуемая группа | Контрольная группа |
|---------|--------------------------|--------------------|
| 1. ОА | 1,26±1,17 ($p_k=0,86$) | 1,28±1,02 |
| 2. АНГБ | 0,82±0,61 ($p_k=0,58$) | 0,89±0,86 |
| 3. ПТП | 1,48±1,35 ($p_k=0,04$) | 2,08±1,67 |

Функциональное состояние по шкале Харриса, баллы

| | | |
|---------|----------------------------|-------------|
| 1. ОА | 89,29±10,84 ($p_k=0,12$) | 87,70±9,91 |
| 2. АНГБ | 93,82±7,48 ($p_k=0,55$) | 93,14±7,13 |
| 3. ПТП | 86,22±10,0 ($p_k=0,029$) | 81,17±13,53 |

Двигательная активность, шаги

| | | |
|---------|---------------------------|-----------|
| 1. ОА | 4724±1485 ($p_k=0,17$) | 4521±1502 |
| 2. АНГБ | 5486±1630 ($p_k=0,29$) | 5230±1494 |
| 3. ПТП | 4350±1553 ($p_k=0,035$) | 3695±1658 |

Физический компонент здоровья по шкале SF-36 (PH)

| | | |
|---------|----------------------------|------------|
| 1. ОА | 46,32±5,08 ($p_k=0,16$) | 46,04±3,71 |
| 2. АНГБ | 48,27±5,14 ($p_k=0,34$) | 47,43±6,05 |
| 3. ПТП | 45,23±4,52 ($p_k=0,028$) | 43,15±5,2 |

Психологический компонент здоровья по шкале SF-36 (MH)

| | | |
|---------|---------------------------|------------|
| 1. ОА | 41,77±3,78 ($p_k=0,3$) | 41,5±3,32 |
| 2. АНГБ | 44,09±4,11 ($p_k=0,72$) | 44,31±3,56 |
| 3. ПТП | 41,15±3,6 ($p_k=0,17$) | 40,07±4,48 |

Примечание: p_k — статистическая значимость различий с контрольной группой; ОА — остеоартроз тазобедренного сустава; АНГБ — асептический некроз головки бедра; ПТП — посттравматические поражения тазобедренного сустава.

Таблица 1. Основные показатели качества жизни в исследуемой и контрольной группах
Table 1. Key Indicators of patients life quality in experimental and control groups

Заключение

Таким образом, очевидно, что хирургическое лечение по технологии артропластики имеет определенный диапазон полезных свойств, за пределами которого закономерно увеличивается частота ошибок и осложнений. Хирургическое лечение деструктивно-дистрофических поражений тазобедренного сустава с использованием предоперационного проектирования артропластики на основе 3D-реконструкции в отличие от стандартного планирования по двухплоскостным рентгенограммам оптимизирует позиционирование имплантата с учетом особенностей анатомии сегмента и вида эндопротеза, что актуально для пациентов с посттравматическими поражениями после редуцирующе-реконструктивных вмешательств на проксимальном отделе бедра и переломов вертлужной впадины. При этом анализ ближайших и отдаленных результатов артропластики показал высокую эффективность разработанной концепции хирургического лечения и мониторинга фазового состояния соединительной ткани при деструктивно-дистрофических поражениях тазобедренного сустава на основе системного подхода в виде уменьшения болевого синдрома, улучшения функциональных возможностей и качества жизни пациентов.

Информация о конфликте интересов.

Конфликт интересов отсутствует.

Информация о спонсорстве.

Данная работа не финансировалась.

Список литературы

- 1 Onuoha K.O., Solow M., Newman J.M., Sodhi N., Pivec R., Khlopas A., et al. Have the annual trends of total hip arthroplasty in rheumatoid arthritis patients decreased? *Ann Transl Med.* 2017;5(Suppl 3):S35. DOI: 10.21037/atm.2017.11.15
- 2 Suto T., Okamura K., Yonemoto Y., Okura C., Tsushima Y., Takagishi K. Prediction of large joint destruction in patients with rheumatoid arthritis using 18F-FDG PET/CT and disease activity score. *Medicine (Baltimore).* 2016;95(7):e2841. DOI: 10.1097/MD.0000000000002841
- 3 Klit J. Results of total joint arthroplasty and joint preserving surgery in younger patients evaluated by alternative outcome measures. *Dan Med J.* 2014;61(4):B4836. PMID: 24814600
- 4 Finkbone P.R., Severson E.P., Cabanela M.E., Trousdale R.T. Ceramic-on-ceramic total hip arthroplasty in patients younger than 20 years. *J Arthroplasty.* 2012;27(2):213–9. DOI: 10.1016/j.arth.2011.05.022
- 5 Wang T., Sun J.Y., Zhao X.J., Liu Y., Yin H.B. Ceramic-on-ceramic bearings total hip arthroplasty in young patients. *Arthroplast Today.* 2016; 2(4):205–9. DOI: 10.1016/j.artd.2016.04.004
- 6 Taheriazam A., Saeidinia A. Conversion of failed hemiarthroplasty to total hip arthroplasty: a short-term follow-up study. *Medicine.* 2017;96(40):e8235. DOI: 10.1097/MD.0000000000008235
- 7 Lee J.K., Choi C.-H. Total knee arthroplasty in rheumatoid arthritis. *Knee Surg Relat Res.* 2012;24:1–6. DOI: 10.1097/MD.0000000000008235
- 8 Hofstede S.N., Nouta K.A., Jacobs W., van Hooff M.L., Wymenga A.B., Pijls B.G., et al. Mobile bearing vs fixed bearing prostheses for posterior cruciate retaining total knee arthroplasty for postoperative functional status in patients with osteoarthritis and rheumatoid arthritis. *Cochrane Database Syst Rev.* 2015;(2):CD003130. DOI: 10.1002/14651858.CD003130.pub3
- 9 Taheriazam A., Saeidinia A. Cementless one-stage bilateral total hip arthroplasty in osteoarthritis patients: functional outcomes and complications. *Orthop Rev.* 2017;9(2):6897. DOI: 10.4081/or.2017.6897
- 10 Ravi B., Escott B., Shah P.S., Jenkinson R., Chahal J., Bogoch E., et al. A systematic review and meta-analysis comparing complications following total joint arthroplasty for rheumatoid arthritis versus for osteoarthritis. *Arthritis Rheum.* 2012;64(12):3839–49. DOI: 10.1002/art.37690
- 11 Трубин А.Р. Оценка качества жизни пациентов с травмами и заболеваниями тазобедренного сустава, перенесших тотальное эндопротезирование тазобедренного сустава. *Креативная хирургия и онкология.* 2013;(3):68–70.
- 12 Слободской А.Б., Осинцев Е.Ю., Лежнев А.Г., Воронин И.В., Бадак И.С., Дунаев А.Г. Факторы риска развития перипротезной инфекции после эндопротезирования крупных суставов. *Вестник травматологии и ортопедии им. Н.Н. Приорова.* 2015;(2):13–8.
- 13 Glassou E.N., Hansen T.B., Mäkelä K., Havelin L.I., Furnes O., Badawy M., et al. Association between hospital procedure volume and risk of revision after total hip arthroplasty: a population-based study within the Nordic Arthroplasty Register Association database. *Osteoarthritis Cartilage.* 2016;24(3):419–26. DOI: 10.1016/j.joca.2015.09.014
- 14 Jones S.A. The prevention and treatment of dislocation following total hip arthroplasty: efforts to date and future strategies. *Hip Int.* 2015;25(4):388–92. DOI: 10.5301/hipint.5000273
- 15 Sculco P.K., Cottino U., Abdel M.P., Sierra R.J. Avoiding hip instability and limb length discrepancy after total hip arthroplasty. *Orthop Clin North Am.* 2016;47(2):327–34. DOI: 10.1016/j.ocl.2015.09.006
- 16 Zagra L., Caboni E. Total hip arthroplasty instability treatment without dual mobility cups: brief overview and experience of other options. *Int Orthop.* 2017;41(3):661–68. DOI: 10.1007/s00264-016-3383-0

References

- 1 Onuoha K.O., Solow M., Newman J.M., Sodhi N., Pivec R., Khlopas A., et al. Have the annual trends of total hip arthroplasty in rheumatoid arthritis patients decreased? *Ann Transl Med.* 2017;5(Suppl 3):S35. DOI: 10.21037/atm.2017.11.15
- 2 Suto T., Okamura K., Yonemoto Y., Okura C., Tsushima Y., Takagishi K. Prediction of large joint destruction in patients with rheumatoid arthritis using 18F-FDG PET/CT and disease activity score. *Medicine (Baltimore).* 2016;95(7):e2841. DOI: 10.1097/MD.0000000000002841
- 3 Klit J. Results of total joint arthroplasty and joint preserving surgery in younger patients evaluated by alternative outcome measures. *Dan Med J.* 2014;61(4):B4836. PMID: 24814600
- 4 Finkbone P.R., Severson E.P., Cabanela M.E., Trousdale R.T. Ceramic-on-ceramic total hip arthroplasty in patients younger than 20 years. *J Arthroplasty.* 2012;27(2):213–9. DOI: 10.1016/j.arth.2011.05.022
- 5 Wang T., Sun J.Y., Zhao X.J., Liu Y., Yin H.B. Ceramic-on-ceramic bearings total hip arthroplasty in young patients. *Arthroplast Today.* 2016; 2(4):205–9. DOI: 10.1016/j.artd.2016.04.004
- 6 Taheriazam A., Saeidinia A. Conversion of failed hemiarthroplasty to total hip arthroplasty: a short-term follow-up study. *Medicine.* 2017;96(40):e8235. DOI: 10.1097/MD.00000000000008235
- 7 Lee J.K., Choi C.-H. Total knee arthroplasty in rheumatoid arthritis. *Knee Surg Relat Res.* 2012;24:1–6. DOI: 10.1097/MD.00000000000008235
- 8 Hofstede S.N., Nouta K.A., Jacobs W., van Hooff M.L., Wymenga A.B., Pijls B.G., et al. Mobile bearing vs fixed bearing prostheses for posterior cruciate retaining total knee arthroplasty for postoperative functional status in patients with osteoarthritis and rheumatoid arthritis. *Cochrane Database Syst Rev.* 2015;(2):CD003130. DOI: 10.1002/14651858.CD003130.pub3
- 9 Taheriazam A., Saeidinia A. Cementless one-stage bilateral total hip arthroplasty in osteoarthritis patients: functional outcomes and complications. *Orthop Rev.* 2017;9(2):6897. DOI: 10.4081/or.2017.6897
- 10 Ravi B., Escott B., Shah P.S., Jenkinson R., Chahal J., Bogoch E., et al. A systematic review and meta-analysis comparing complications following total joint arthroplasty for rheumatoid arthritis versus for osteoarthritis. *Arthritis Rheum.* 2012;64(12):3839–49. DOI: 10.1002/art.37690
- 11 Trubin A.R. Assessment of the quality of life of patients with injury-related diseases of the hip after total hip arthroplasty. *Creative surgery and oncology.* 2013;(3):68–70.
- 12 Slobodskoy A.B., Osintsev E.Yu., Lezhnev A.G., Voronin I.V., Badak I.S., Dunaev A.G. Risk factors for periprosthetic infection after large joint arthroplasty. *Vestnik travmatologii i ortopedii imeni N.N. Priorova.* 2015;(2):13–8. (in Russ.)
- 13 Glassou E.N., Hansen T.B., Mäkelä K., Havelin L.I., Furnes O., Badawy M., et al. Association between hospital procedure volume and risk of revision after total hip arthroplasty: a population-based study within the Nordic Arthroplasty Register Association database. *Osteoarthritis Cartilage.* 2016;24(3):419–26. DOI: 10.1016/j.joca.2015.09.014 (in Russ.)
- 14 Jones S.A. The prevention and treatment of dislocation following total hip arthroplasty: efforts to date and future strategies. *Hip Int.* 2015;25(4):388–92. DOI: 10.5301/hipint.5000273
- 15 Sculco P.K., Cottino U., Abdel M.P., Sierra R.J. Avoiding hip instability and limb length discrepancy after total hip arthroplasty. *Orthop Clin North Am.* 2016;47(2):327–34. DOI: 10.1016/j.ocd.2015.09.006
- 16 Zagra L., Caboni E. Total hip arthroplasty instability treatment without dual mobility cups: brief overview and experience of other options. *Int Orthop.* 2017;41(3):661–68. DOI: 10.1007/s00264-016-3383-0