

**Andrzej Rutkowski**Klinika Gastroenterologii Onkologicznej
Centrum Onkologii – Instytut im. Marii Skłodowskiej-Curie, Warszawa

Leczenie chirurgiczne raka jelita grubego w Polsce

Surgical treatment of colorectal cancer in Poland

STRESZCZENIE

Współczesne leczenie raka jelita grubego ma charakter skojarzony. W określonych stopniach zaawansowania choroby nowotworowej stosuje się leczenie operacyjne, radioterapię i chemioterapię. Za najważniejsze czynniki radykalnego leczenia chirurgicznego uważa się: odpowiednią długość marginesów resekcji, całkowite usunięcie mezorektum według zasad techniki TME (*total mesorectal excision*) oraz odpowiedni zakres limfadenektomii. Wyniki leczenia chirurgicznego zależą w znacznej mierze od doświadczenia chirurga i specjalizacji ośrodka prowadzącego leczenie. W ośrodkach specjalistycznych u 50% chorych z guzem położonym w odległości do 6 cm od

brzegu odbytu, możliwe jest wykonanie operacji oszczędzającej zwieracze, zaś odsetek nawrotów miejscowych wynosi mniej niż 10%. W artykule przedstawiono także dane epidemiologiczne dotyczące standaryzowanego współczynnika zgonów (na 100 000 mieszkańców) z powodu raka okrężnicy i odbytnicy z podziałem na poszczególne województwa, co może w przybliżeniu nakreślić sytuację dotyczącą skuteczności leczenia w poszczególnych regionach kraju.

Gastroenterologia Kliniczna 2013, tom 5, nr 4, 152–161**Słowa kluczowe: rak jelita grubego, marginesy resekcji, całkowite wycięcie mezorektum, operacje oszczędzające zwieracze****ABSTRACT**

Surgery remains the primary method of treatment of colorectal cancer. The article describes the basic principles of radical surgical treatment with particular reference to factors such as: the length of the bowel resection margins, circumferential resection margin, total mesorectal excision, the number of removed lymph nodes. In addition, selected aspects

of surgical treatment are discussed, such as: the role of protective stoma after low anterior resection, quality of mesorectal excision, postoperative complications and sphincter saving surgery in low rectal cancer.

Gastroenterologia Kliniczna 2013, tom 5, nr 4, 152–161**Key words: colorectal cancer, resection margins, total mesorectal excision, sphincter saving surgery****Adres do korespondencji:**Dr hab. n. med.
Andrzej Rutkowski
Centrum Onkologii – Instytut
im. Marii Skłodowskiej-Curie
ul. W.K. Roentgena 5,
02–781 Warszawa
tel.: 502 047 400
e-mail: az.rutkowski@onet.eu

Współczesne leczenie raka jelita grubego opiera się na skojarzonym zastosowaniu różnych metod terapii. W określonych stopniach zaawansowania choroby nowotworowej stosowane jest leczenie operacyjne, radioterapia i chemioterapia. Nie ulega wątpliwości, że chirurgia nadal pozostaje podstawowym sposobem leczenia pozwalającym na osiągnięcie optymalnego celu, jakim jest wyleczenie z choroby. Wraz z postępem medycyny uaktualnia się wytyczne dotyczące leczenia chirurgicznego

[1–6]. Niestety, w Polsce jak dotychczas nie ma możliwości sprawdzenia tego, w jakim stopniu poszczególne ośrodki chirurgiczne i poszczególni chirurdzy stosują się do zawartych w nich zaleceń. Na większości oddziałów chirurgicznych, chory po opuszczeniu szpitala jest kierowany na konsultację do najbliższego ośrodka onkologicznego i najczęściej znika z dalszej obserwacji. Ośrodki onkologiczne zajmujące się leczeniem chorych na raka jelita grubego mają

Tabela 1. Standardy leczenia raka jelita grubego

Stopień zaawansowania	Okrężnica i górna część odbytnicy	Środkowa i dolna część odbytnicy	Uwagi na temat możliwości leczenia chirurgicznego
Stopień 0 (naciek nie przekracza blaszki mięśniowej błony śluzowej = dysplazja dużego stopnia)	Leczenie endoskopowe	Leczenie endoskopowe	Leczenie chirurgiczne w szczególnych przypadkach, w których leczenie endoskopowe nie jest możliwe (zbyt duża zmiana, trudna lokalizacja)
Stopień I (rak nie przekracza pełnej grubości ściany jelita, węzły chłonne wolne od nowotworu, bez przerzutów odległych)	CHIR	CHIR	W przypadku nisko położonego raka odbytnicy bez naciekania zwieraczy możliwe wycięcie miejscowe z dostępu przez odbyt (TEM, <i>transanal endoscopic microsurgery</i>)
Stopień II (rak przekracza ścianę jelita i może naciekać narządy sąsiednie, węzły chłonne wolne od nowotworu, bez przerzutów odległych)	CHIR + CHTH ¹	RTH lub RTH/CHTH + CHIR	Leczenie operacyjne, którego zakres uzależniony jest od lokalizacji guza W przypadku raka okrężnicy możliwe leczenie metodą laparoskopową
Stopień III (przerzuty w regionalnych węzłach chłonnych, ale bez przerzutów odległych)	CHIR + CHTH	RTH lub RTH/CHTH + CHIR + CHTH ²	Leczenie operacyjne, którego zakres uzależniony jest od lokalizacji guza W przypadku raka okrężnicy możliwe leczenie metodą laparoskopową
Stopień IV (obecność przerzutów odległych)	CHIR/CHTH/RTH Leczenie ukierunkowane na osiągnięcie optymalnego efektu, który jest możliwy do uzyskania w zależności od objawów choroby i stanu ogólnego chorego	CHIR/CHTH/RTH Leczenie ukierunkowane na osiągnięcie optymalnego efektu, który jest możliwy do uzyskania w zależności od objawów choroby i stanu ogólnego chorego	Operacje paliatywne polegające na resekcji guza pierwotnego lub rozwiązania problemu niedrożności poprzez wyłonienie stomii lub wykonanie zespolenia omijającego W określonych sytuacjach operacje cytoredukcyjne połączone z procedurą HIPEC Jeżeli istnieje taka możliwość, należy dążyć do radykalnego usunięcia guza pierwotnego i przerzutów

CHIR — leczenie chirurgiczne; CHTH — chemioterapia; RTH — radioterapia

¹tylko w przypadku złych czynników rokowniczych (mikronacieki w naczyniach krwionośnych, chłonnych lub okotonerwowe, niski stopień zróżnicowania nowotworu (G3), perforacja guza nowotworowego, mała liczba (< 12) usuniętych węzłów chłonnych

²brak jednomyślności, co do celowości stosowania chemioterapii uzupełniającej po radioterapii przedoperacyjnej i radykalnym zabiegu chirurgicznym

tego leczenia można się dowiedzieć jedynie z publikacji badań przeprowadzonych w tych ośrodkach, prac nierzadko retrospektywnych, a przez to obciążonych ryzykiem selekcji materiału badawczego. Gdyby zatem dzisiaj zadać pytanie: „jak w Polsce leczy się raka jelita grubego?”, to nie mielibyśmy odpowiedniego narzędzia, które pozwoliłoby odpowiedzieć na tak postawione pytanie. Co więcej, dopóki nie zostanie stworzony kompleksowy system monitorowania i oceny jakości leczenia nowotworów, system niezależny od ośrodków, które

miałyby być monitorowane, nie znajdziemy odpowiedzi na to pytanie. Logicznym byłoby twierdzenie, że najbardziej zainteresowanym stworzeniem takiego systemu powinien być Narodowy Fundusz Zdrowia będący płatnikiem za wykonane świadczenia medyczne. Biorąc jednak pod uwagę fiasko dotychczasowych starań zmierzających do powstania referencyjnych ośrodków kompleksowego leczenia nowotworów i właściwej wyceny leczenia chorych w tych ośrodkach, trudno oprzeć się wrażeniu, że takiego zainteresowania ze strony

płatnika po prostu nie ma. Skoro zatem nie możemy odpowiedzieć na pytanie dotyczące jakości leczenia chirurgicznego, to może warto spróbować odpowiedzieć na pytanie: „czego należałoby oczekiwać od ośrodka, który podejmuje się leczenia chirurgicznego raka jelita grubego?” Na podstawie odpowiedzi na tak sformułowane pytanie oraz analizy dokumentacji medycznej choćby takiej, jak: wynik przedoperacyjnego badania endoskopowego, karta informacyjna leczenia szpitalnego, protokół badania patomorfologicznego, można wyrobić sobie opinię o jakości leczenia chirurgicznego w określonym ośrodku. Intencją autora niniejszego artykułu jest zwrócenie uwagi na konieczność krytycznej analizy wyników leczenia chirurgicznego, gdyż w przypadku raka jelita grubego, to właśnie chirurg jest uważany za jeden z najistotniejszych czynników prognostycznych [7–9].

SPOSOBY LECZENIA RAKA JELITA GRUBEGO W ZALEŻNOŚCI OD LOKALIZACJI GUZA NOWOTWOROWEGO I STOPNIA ZAAWANSOWANIA

Położenie guza nowotworowego w obrębie jelita grubego i zaawansowania choroby nowotworowej implikują w znacznej mierze sposób leczenia (chirurgia, radioterapia, chemioterapia) (tab. 1). Postęp w leczeniu chirurgicznym, jakiego jesteśmy świadkami w ostatnich dekadach, sprowadza się do tego, aby przy zachowaniu maksymalnej radykalności zabiegu uniknąć groźnych powikłań pooperacyjnych i zachować ciągłość przewodu pokarmowego. Zakres resekcji jelita dostosowany jest do położenia nowotworu. U chorych z uogólnieniem choroby nowotworowej (stopień IV) nie ma ustalonych standardów postępowania, a sposób leczenia chirurgicznego w dużej mierze zależy od celu, jaki jest możliwy do osiągnięcia. Raz będzie to uwolnienie chorego od objawów niedrożności przewodu pokarmowego poprzez wykonanie zespolenia omijającego lub wyłączenie stomii, innym razem może być to próba radykalnego leczenia, na przykład poprzez resekcję guza pierwotnego i jednoczasową bądź odroczoną resekcję zmian przerzutowych. W tym drugim przypadku leczenie chirurgiczne musi być skojarzone z leczeniem systemowym (chemioterapią). W niewielkiej grupie chorych ze zrakowaceniem otrzewnej można także zastosować chemioterapię śródotrzewnową (HIPEC, *hyperthermic intraperitoneal chemotherapy*), która ma szanse powodzenia

jedynie wówczas, gdy jest połączona z maksymalnie cytoredukcyjnym zabiegiem chirurgicznym (usunięcie wszystkich ognisk nowotworu o średnicy powyżej 0,5–1 cm) i przy braku przerzutów w narządach miękkich. Tylko w takich przypadkach uogólnionego raka jelita grubego zabieg cytoredukcyjny znajduje uzasadnienie.

DŁUGOŚĆ USUNIĘTEGO FRAGMENTU JELITA

Długość usuwanego odcinka jelita zależy nie tylko od wielkości guza nowotworowego, ale również od warunków anatomicznych. Nowotwór położony w kątnicy, wstępnicy, zagięciu wątrobowym lub w początkowym odcinku poprzecznicy wymaga wykonania prawostronnej hemikolektomii. Podczas tego zabiegu usuwana jest cała prawa połowa poprzecznicy i końcowy (kilkunastocentymetrowy) odcinek jelita krętego. Jest to zazwyczaj znacznie dłuższy odcinek jelita niż ten, który jest zajęty przez guz nowotworowy. Wynika to jednak z konieczności usunięcia regionalnego spływu chłonnego i podwiązania naczyń krętniczo-kątnicznych, okrężniczych prawych, a niekiedy również okrężniczych środkowych. Manewr ten powoduje niedokrwienie całej prawej połowy okrężnicy, co staje się wyznacznikiem długości jelita, które należy usunąć. Trzeba przy tym pamiętać, że zmierzona przez patomorfologa długość usuniętego fragmentu jelita w preparacie (zwykle opisywana w raporcie patomorfologicznym) różni się znacząco od faktycznej długości jelita, gdyż po zamknięciu dopływu krwi, jelito szybko ulega obkurczeniu, co skraca jego długość o około 30–40% [10]. Nie wykazano jednak, aby długość usuwanego odcinka jelita (mierzona przyżyciowo lub też w preparacie) miała znaczenie dla radykalności zabiegu chirurgicznego. Ustalono jednak, jaka powinna być minimalna długość marginesów resekcji jelita.

DŁUGOŚĆ MARGINESÓW RESEKCJI JELITA

Nowotwór jelita grubego może się rozprzestrzeniać drogami chłonnymi, poprzez naczynia krwionośne, ale również poprzez ciągłość i złuszczenie komórek nowotworowych. Rozprzestrzenianie się nowotworu poprzez ciągłość prowadzi zazwyczaj do naciekania narządów sąsiednich, na przykład macicy lub pęcherza moczowego w przypadku raka odbytnicy, pętli jelita cienkiego w przypadku raka zlokalizowanego w esicy, żołądka w przypadku

raka poprzecznicy. Naczelną zasadą chirurgii onkologicznej jest nierozdzielanie w trakcie operacji widocznego makroskopowo nacieku guza nowotworowego na narządy sąsiednie, ale usuwanie go w całości wraz z całym bądź częścią zajętego narządu sąsiedniego. Jest to tak zwana resekcja en-bloc. Pooperacyjne badanie patomorfologiczne rozstrzyga wątpliwości, co do charakteru nacieku (naciek zapalny czy naciek nowotworowy). Istotnym jest jednak, aby w przypadku nacieku nowotworowego, w linii cięcia chirurgicznego nie było komórek nowotworowych (resekcja R0). Nowotwór może również penetrować ścianę jelita powyżej i poniżej guza. Uznaje się, że bliższy (proksymalny) oraz dalszy (dystalny) margines jelita długości 5 cm jest wystarczający do zapewnienia radykalności zabiegu w przypadku guzów zlokalizowanych w okrężnicy [1, 3]. Ta zasada nie dotyczy jednak długości marginesu dystalnego w przypadku resekcji nisko położonego raka odbytnicy. Badania oparte na protokołach patomorfologicznych wykazały, że pomimo iż obecność nacieków nowotworowych w ścianie jelita poniżej dolnej granicy guza nowotworowego (DIS, *distal intramural spread*) stwierdza się u około 2–50% chorych (w zależności od metody badania i zastosowania radioterapii przedoperacyjnej), to jedynie w około 5% przypadków długość tych nacieków przekracza 10 mm i to zazwyczaj u chorych z zaawansowaną chorobą nowotworową [11–14]. Na podstawie tych danych, w przypadku resekcji nisko położonego raka odbytnicy, za wystarczający uznaje się margines dalszy jelita długości 1 cm [1–6]. Ma to o tyle istotne znaczenie, że zachowanie tak krótkiego marginesu dystalnego jelita pozwala w wielu wypadkach na wykonanie niskiej resekcji przedniej zamiast amputacji brzuszno-krzyżowej lub brzuszno-kroczonej, a więc do zaoszczędzenia zwieraczy i przywrócenia ciągłości przewodu pokarmowego. Coraz więcej danych klinicznych przemawia za tym, że w wyselekcjonowanej grupie chorych margines ten może być jeszcze mniejszy (<1 cm), bez szkody dla radykalności onkologicznej [15–17].

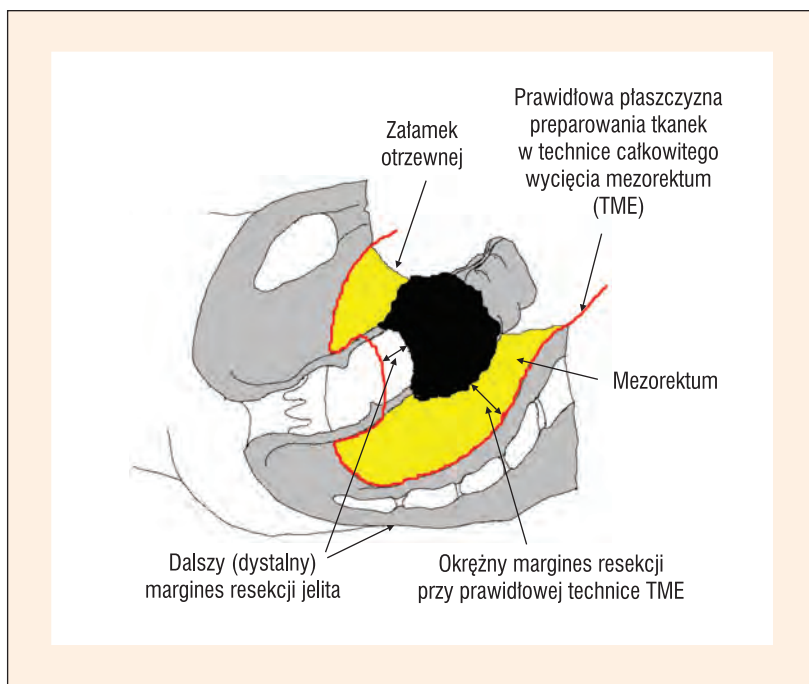
USUNIĘCIE REGIONALNYCH I POZAREGIONALNYCH WĘZŁÓW CHŁONNYCH

Jednym z wymiernych parametrów jakości leczenia chirurgicznego raka okrężnicy jest liczba znalezionych węzłów chłonnych w preparacie. W trakcie operacji chirurg często nie widzi okolicznych węzłów chłonnych,

chyba że są one wyraźnie powiększone. Jeżeli jednak wykonuje zabieg według zasad techniki chirurgii onkologicznej, to w pierwszym etapie lokalizuje i podwiązuje główne naczynia krwionośne drenujące obszar jelita, w którym zlokalizowany jest nowotwór, co jednocześnie wyznacza prawidłowy zakres regionalnej limfadenektomii. Istnieją przekonujące dane, że w trakcie resekcji raka okrężnicy powinno zostać usunięte minimum 12 węzłów chłonnych [1–3]. Nie dotyczy to jednak resekcji raka odbytnicy, który uprzednio został poddany radioterapii bądź radiochemioterapii przedoperacyjnej, gdyż w tym przypadku pod wpływem zastosowanego leczenia część węzłów chłonnych może ulec zwłóknieniu. W niektórych krajach (Japonia) podczas resekcji raka odbytnicy zaleca się rutynowe wykonywanie tak zwanej obustronnej, bocznej limfadenektomii, czyli usunięcie węzłów położonych wzdłuż naczyń biodrowych wewnętrznych i zewnętrznych. W Europie i w Stanach Zjednoczonych nie wykonuje się tego, chyba że w badaniu śródoperacyjnym stwierdza się powiększenie węzłów tej grupy, zgodnie z zasadą, że należy usunąć lub co najmniej zweryfikować cytologicznie wszystkie powiększone węzły chłonne.

CAŁKOWITE USUNIĘCIE KREZKI ODBYTNICY (MEZOREKTUM)

Wprowadzenie do standardu postępowania nowej techniki operacyjnej polegającej na doszczętnym usunięciu krezki odbytnicy (TME, *total mesorectal excision*) pozwoliło na zmniejszenie odsetka nawrotów miejscowych po resekcji raka odbytnicy z ponad 30% do poziomu poniżej 10% [18–20]. U chorych na raka położonego w górnym odcinku odbytnicy, wystarczające jest wycięcie pełnej szerokości mezorektum na odcinku o długości 5 cm poniżej dolnej granicy guza (*subtotal mesorectal excision*). Doszczętne wycięcie krezki odbytnicy pozwala na zachowanie optymalnego marginesu okrężnego wokół guza. W wytycznych leczenia chirurgicznego raka odbytnicy nie określa się, jak długi powinien być margines okrężny, ponieważ przy prawidłowej technice operacyjnej to, czy margines ten będzie dłuższy czy krótszy, zależy wyłącznie od głębokości nacieku komórek nowotworu w obręb mezorektum (ryc. 1). Wiadomo jednak, że margines okrężny długości do 1 mm jest niezależnym od stopnia zaawansowania nowotworu, niekorzystnym czynnikiem rokowniczym [21–24], dlatego protokół pooperacyjnego badania pa-



Rycina 1. Całkowite wycięcie mezorektum i marginesy resekcji

tomorfologicznego powinien zawierać dane na temat zarówno długości marginesu okrężnego,

jak i ocenę makroskopową doszczętności wycięcia krezki odbytnicy według tak zwanej skali Quircka (tab. 2).

POWIKŁANIA POOPERACYJNE

Leczenie chirurgiczne raka jelita grubego jest związane z dużym ryzykiem powikłań pooperacyjnych. Ocenia się, że w przypadkach operacji planowych odsetek powikłań waha się w granicach 25–35%, zaś w przypadkach operacji wykonywanych w trybie pilnym z powodu powikłań choroby nowotworowej (np. niedrożność, perforacja guza nowotworowego) dochodzić może nawet do 60–70%. Do najczęściej występujących powikłań pooperacyjnych zalicza się: zakażenia dróg moczowych, zakażenie ran pooperacyjnych, niedrożność przewodu pokarmowego, nieszczelność zespolenia jelitowego. Część z tych powikłań może być leczona w warunkach ambulatoryjnych. Inne wymagają ponownego otwarcia jamy brzusznej i/lub wydłużenia czasu hospitalizacji. W 2004 roku opublikowano klasyfikację pozwalającą na uściślenie powagi powikłań chirurgicznych [25]. Jednym z najgroźniejszych powikłań

Tabela 2. Jakość usunięcia krezki odbytnicy na podstawie makroskopowej oceny mezorektum

Stopień	Opis makroskopowy	Jakość chirurgii
A	Niewielka objętość mezorektum i bardzo nieregularna jego powierzchnia; głębokie ubytki sięgające mięśniówki jelita	Niedostateczna
B	Średnia objętość mezorektum z nieregularną powierzchnią i ubytkami; żaden z nich nie dochodzi do mięśniówki jelita. Nieznaczne, stożkowate zwężenie w dystalnym odcinku preparatu	Średnia
C	Mezorektum nienaruszone o gładkiej powierzchni; możliwe niewielkie ubytki nie głębsze niż 5 mm. Brak stożkowatego zwężenia preparatu w odcinku dystalnym	Dobra

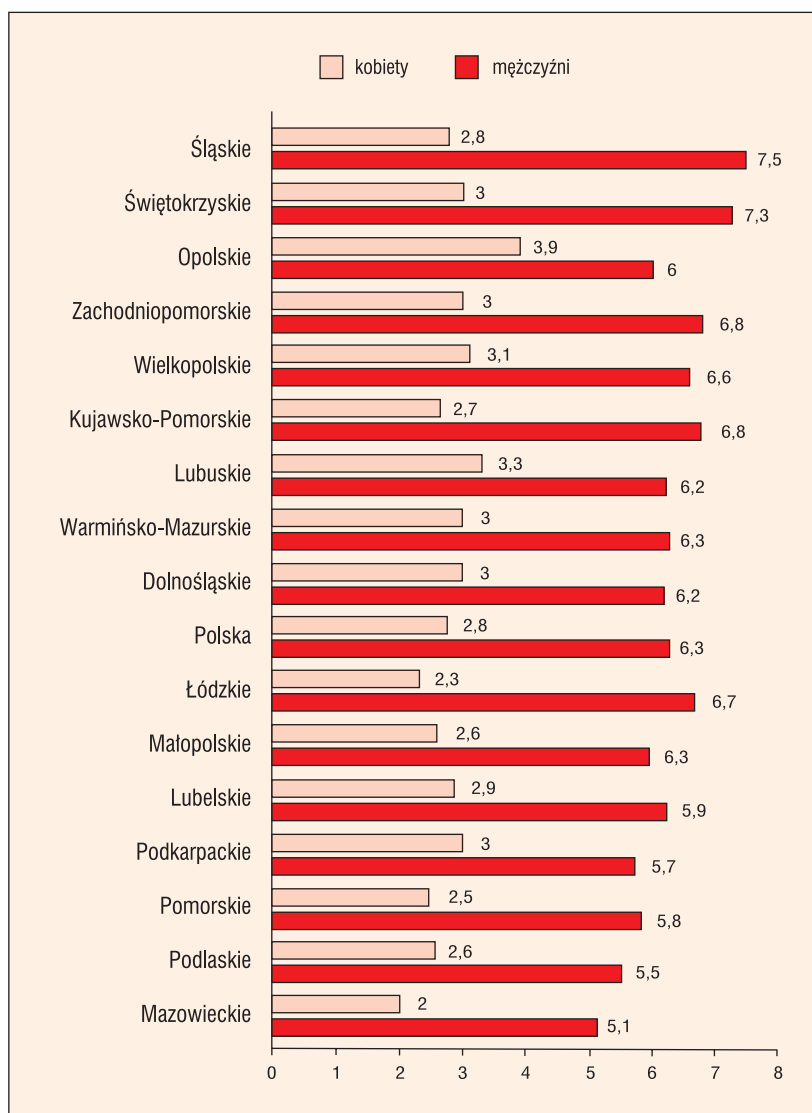
Tabela 3. Możliwość zachowania zwieraczy w zależności od położenia guza nowotworowego odbytnicy

Autor	Materiał (n)	Kryterium niskiego położenia guza	Odsetek operacji z zachowaniem zwieraczy
Huh i wsp. [34]	87	≤ 6 cm od brzegu odbytu	49,4%
Temple i wsp. [32]	291 114	≤ 8 cm od brzegu odbytu < 6 cm od brzegu odbytu	56% 22%
Weiser i wsp. [33]	148	≤ 6 cm od brzegu odbytu	57,4%
Fischer i wsp. [36]	37	< 5 cm od brzegu odbytu	59,5%
Silberfein i wsp. [35]	304	≤ 4 cm od brzegu odbytu	57,9%
Materiał własny (lata 1996–2003)	446	≤ 6 cm od brzegu odbytu	45,7%

chirurgicznych jest nieszczelność zespolenia okrężnico-odbytniczego po resekcji przedniej odbytnicy. Choć w nielicznych przypadkach może być ona leczona zachowawczo [26], to najczęściej konieczne okazuje się ponowne otwarcie jamy brzusznej, nierzadko rozłączenie zespolenia i wyłonienie stałej kolostomii. Sposobem na uniknięcie objawów nieuszczelności może być wytworzenie tak zwanej stomii zabezpieczającej [27, 28]. W wielu ośrodkach zabieg ten jest wykonywany w każdym przypadku niskiego zespolenia. Trzeba jednak pamiętać, że w około 15% przypadków stomia zabezpieczająca, która w samym założeniu ma być stomią czasową (do czasu wygojenia zespolenia), pozostaje na stałe i to najczęściej z powodu nieuszczelności zespolenia [29, 30]. Stąd rutynowe wyłanianie zabezpieczającej stomii przy każdej niskiej resekcji przedniej wydaje się być podyktowane bardziej działaniem asekuracyjnym niż faktyczną potrzebą [31].

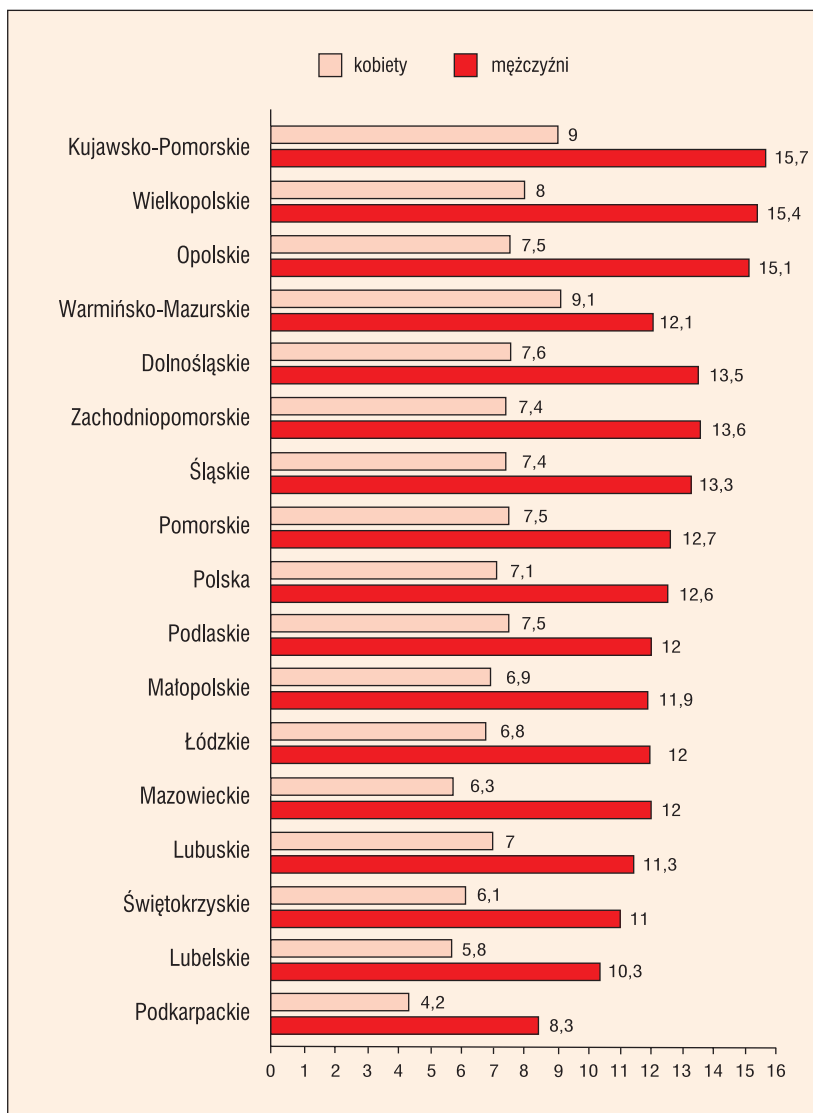
PRAKTYCZNE MOŻLIWOŚCI LECZENIA CHORYCH NA RAKA ODBYTNICY Z ZAOSZCZĘDZENIEM ZWIERACZY

W większości przypadków raka okrężnicy, operacja polega na adekwatnej do położenia guza resekcji jelita wraz z regionalnym wpływem chłonnym z jednoczesnym odtworzeniem ciągłości przewodu pokarmowego. Nawet jeżeli jednoczesne odtworzenie ciągłości jelita jest niemożliwe (np. bardzo ciężki stan chorego), to zwykle możliwość taka istnieje po ustabilizowaniu się stanu chorego. Sytuacja przedstawia się inaczej w przypadku raka odbytnicy. Jednym z najistotniejszych czynników decydujących o możliwości odtworzenia ciągłości przewodu pokarmowego jest w tym przypadku lokalizacja guza względem brzegu odbytu i górnego brzegu zwieraczy. W ośrodkach specjalistycznych, odsetek resekcji z odtworzeniem ciągłości przewodu pokarmowego w przypadkach nisko położonych guzów nowotworowych odbytnicy wynosi od 22 do 60% (tab. 3) [32–36], a najczęściej wykonywanym zabiegiem jest w takich sytuacjach tak zwana niska resekcja przednia. Jeżeli nowotwór nie nacieka zwieraczy, możliwa jest niekiedy tak zwana resekcja międzyzwieraczowa z zespoleniem jelita z odbytem. Atrakcyjną możliwością leczenia oszczędzającego może być również wycięcie guza wraz z pełną grubością ściany odbytnicy z dostępu przez odbyt za pomocą rektoskopu



Rycina 2. Standaryzowany współczynnik umieralności (na 100 000 mieszkańców) na nowotwory złośliwe odbytnicy w Polsce w 2010 roku z podziałem na województwa

operacyjnego — tzw. *transanal endoscopic microsurgery* (TEM). Jest to jednak możliwe tylko w przypadku wczesnego zaawansowania nowotworu (stopień 0–I) i małych guzów, których najdłuższy wymiar nie przekracza 3 cm (lub do 30% obwodu jelita). Według niektórych doniesień, radiochemioterapia przedoperacyjna poprzez zmniejszenie wymiarów guza pozwala na zwiększenie odsetka operacji z przywróceniem ciągłości przewodu pokarmowego [37, 38]. Wyniki innych badań klinicznych z randomizacją i metaanaliz wykazują, że zmniejszenie wymiarów guza nowotworowego obserwowane po upływie 6–8 tygodni od zakończenia przedoperacyjnej radioterapii nie wpływa w istotny sposób na zwiększenie możliwości zaoszczędzenia zwieraczy [39–41].



Rycina 3. Standaryzowany współczynnik umieralności (na 100 000 mieszkańców) na nowotwory złośliwe okrężnicy w Polsce w 2010 roku z podziałem na województwa

DYSKUSJA

Interpretacja wyników leczenia chirurgicznego na podstawie literatury medycznej niesie ze sobą wiele trudności wynikających z kilku czynników. Jednym z nich są rozbieżności w terminologii używanej przez różnych autorów. Najlepszym przykładem może być zauważalna różnica pomiędzy opisywanymi odsetkami nieszczelności zespolenia po niskiej resekcji przedniej: 3–20% [27]. Przyczyną takich różnic może być fakt, że część autorów określa terminem „niska resekcja przednia”, każdą resekcję odbytnicy, w której zespolenie znajduje się poniżej załamka otrzewnej. Trafniejsze wydaje się jednak zdefiniowanie jej, jako operacji związanej z całkowitym usunięciem krezki odbytnicy

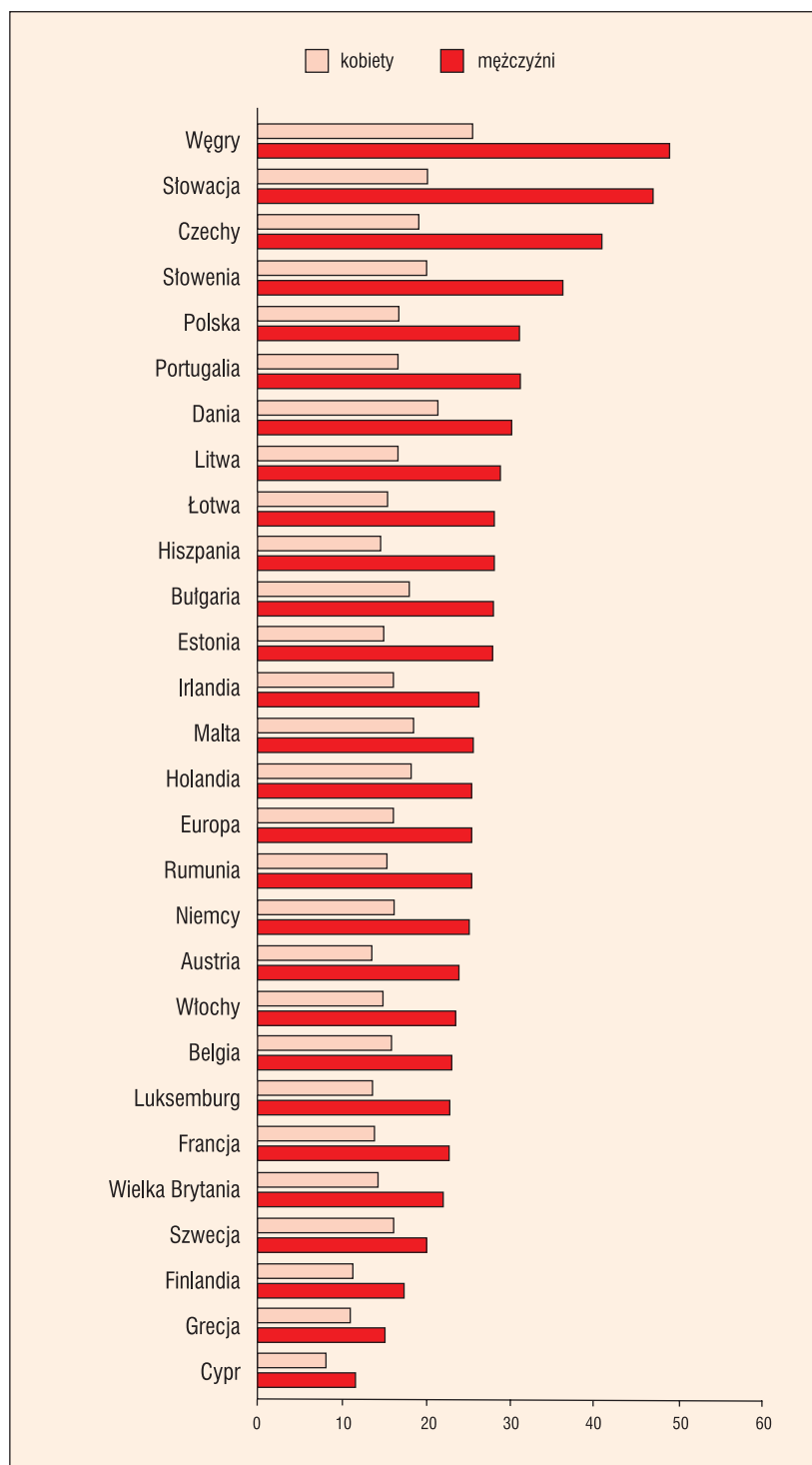
i zespoleniem w odległości do 6 cm od brzoju odbytu. Ma to o tyle istotne znaczenie, że odsetek nieszczelności zespolenia (jeden z istotnych parametrów oceny jakości leczenia chirurgicznego raka odbytnicy) jest tym większy, im bliżej odbytu znajduje się zespolenie.

Kolejnym czynnikiem wymagającym krytycznej interpretacji jest niemal powszechne stwierdzenie obecne w publikacjach, że chorzy na raka odbytnicy operowani są techniką TME, bez jednoczesnego podania danych na temat jakości wykonanego wycięcia mezorektum. Całkowite wycięcie krezki odbytnicy to trudna technika operacyjna, która wymaga dużego doświadczenia ze strony chirurga. O skali trudności może świadczyć fakt, że w Holandii, gdzie wprowadzono specjalistyczny program szkolenia chirurgów, aż u 24% operowanych pacjentów wykazano niedostateczną jakość w usunięciu mezorektum [42]. Niestety brak danych na temat jakości wycięcia mezorektum z ośrodków chirurgicznych w Polsce. Niepokojące są jednak wyniki audytu dotyczącego badań patomorfologicznych z terenu Mazowsza, które wykazały, że ocena jakości chirurgicznego usunięcia mezorektum wykonywana jest zaledwie w 14% przypadków [43].

Ze względu na pierwszoplanową rolę chirurgii w leczeniu nowotworów jelita grubego, doświadczenie chirurga ma niezwykle istotne znaczenie. W wielu pracach wykazano, że specjalizacja chirurga (lub ośrodka chirurgicznego) w zakresie leczenia operacyjnego raka jelita grubego ma bezpośredni wpływ zarówno na wczesne wyniki leczenia mierzone takimi parametrami, jak odsetek zachowanych zwieraczy lub odsetek nieszczelności zespolenia, jak również na odległe wyniki onkologiczne ocenione odsetkiem wznów miejscowych i przeżyć wieloletnich [7, 8, 44–46]. Pozostaje jednak pytanie o kryteria, według których można by uznać, że ośrodek chirurgiczny jest wyspecjalizowany w leczeniu raka jelita grubego. Często za podstawowe kryterium uznaje się liczbę resekcji raka jelita grubego wykonywaną w ciągu roku [44, 46]. Wydaje się jednak, że nie jest to najlepszy parametr, ponieważ nie mówi on nic o wynikach leczenia. Bardziej miarodajne wydają się kryteria proponowane przez towarzystwa chirurgiczne, chociażby takie, jak *The Association of Coloproctology of Great Britain and Ireland*, według których specjalista z chirurgii raka

jelita grubego musi spełniać następujące wymagania: śmiertelność pooperacyjna do 3–7% po operacjach planowych z powodu raka jelita grubego, odsetek zakażeń ran pooperacyjnych poniżej 10%, 60% radykalnych resekcji raka jelita grubego, odsetek nieuszczelności po resekcji przedniej z powodu raka odbytnicy poniżej 8%, a w przypadku resekcji innych odcinków jelita grubego poniżej 4%, odsetek nawrotów miejscowych po radykalnej resekcji (R0) poniżej 10% [8]. Aby zweryfikować te dane niezbędne byłoby jednak monitorowanie wyników leczenia na podstawie prospektywnie zbieranych informacji. Zdaniem autora niniejszego artykułu, ośrodek chirurgiczny, który nie monitoruje w sposób prospektywny swoich wyników, nie może pretendować do miana ośrodka specjalistycznego.

Skoro jednak do dzisiaj nie ma ujednoliconego systemu oceny jakości leczenia raka jelita grubego w Polsce, to w tym miejscu warto spojrzeć na dostępne dane epidemiologiczne. Wskaźnikiem, który w sposób przybliżony i bardzo ogólny jest w stanie pokazać, jak przedstawia się na terenie Polski sytuacja dotycząca skuteczności leczenia, może być standaryzowany współczynnik umieralności (na 100 000 mieszkańców). Według danych Krajowego Rejestru Nowotworów za rok 2010, w Polsce z powodu raka okrężnicy i odbytnicy (kody rozpoznawcze wg ICN10: C18, C19 i C20) zmarło w sumie 12 524 chorych. Standaryzowany współczynnik dla zgonów z powodu raka odbytnicy (C20) wśród mężczyzn w 2010 roku wyniósł 6,3, a różnice pomiędzy poszczególnymi województwami wahały się od 5,1 (woj. mazowieckie) do 7,3 (woj. świętokrzyskie). Analogicznie dla kobiet, standaryzowany współczynnik umieralności wyniósł 2,8, a wahania sięgały od 2,0 (woj. mazowieckie) do 3,3 (woj. lubuskie) (ryc. 2). Ten sam współczynnik, ale dla raka okrężnicy u mężczyzn wynosił 12,6 (wahania pomiędzy województwami: 8,3–15,7), a dla kobiet: 7,1 (5,8–9,1) (ryc. 3). Przedstawione wartości standaryzowanego współczynnika umieralności należy odnieść do podobnych opracowań w innych krajach Europy (ryc. 4). Wynika z nich, że Polska należy do krajów o wysokim współczynniku umieralności na raka jelita grubego i jest to wyraźne wskazanie, że należy jak najszybciej podjąć szeroko zakrojone działania, aby sytuację



Rycina 4. Standaryzowany współczynnik umieralności (na 100 000 mieszkańców) na raka jelita grubego w Europie

tą poprawić. To, co możemy obecnie zrobić w kwestii poprawy jakości leczenia chirurgicznego chorych na raka jelita grubego, to wystandaryzować sposoby leczenia według obowiązujących wytycznych i dążyć do stworzenia wysoko specjalistycznych ośrodków na wzór *colorectal cancer unit*.

1. Nelson H., Petrelli N., Carlin A. i wsp. Guidelines 2000 for colon and rectal cancer surgery. *J. Natl. Cancer. Inst.* 2001; 93: 583–596.
2. Van Cutsem E., Dicato M., Haustermans K. i wsp. The diagnosis and management of rectal cancer: expert discussion and recommendations derived from the 9th World Congress on Gastrointestinal Cancer, Barcelona, 2007. *Ann. Oncol.* 2008; 19: vi1–8.
3. Smith A.J., Driman D.K., Spithoff K. i wsp. Guideline for optimization of colorectal cancer surgery and pathology. *J. Surg. Oncol.* 2010; 101: 5–12.
4. Schmol H.J., Van Cutsem E., Stein A. i wsp. ESMO Consensus Guidelines for management of patients with colon and rectal cancer. A personalized approach to clinical decision making. *Ann. Oncol.* 2012; 23: 2479–2516.
5. Monson J.R., Weiser M.R., Buie W.D. i wsp. Practice parameters for the management of rectal cancer (revised). *Dis. Colon Rectum* 2013; 56: 535–550.
6. van de Velde C.J., Aristei C., Boelens P.G. i wsp. EURECA colorectal: Multidisciplinary Mission statement on better care for patients with colon and rectal cancer in Europe. *Eur. J. Cancer.* 2013; 49: 2784–2790.
7. Martling A., Holm T., Rutqvist L.E. i wsp. Impact of a surgical training programme on rectal cancer outcomes in Stockholm. *Br. J. Surg.* 2005; 2: 225–229.
8. Anwar S., Fraser S., Hill J. Surgical specialization and training — its relation to clinical outcome for colorectal cancer surgery. *J. Eval. Clin. Pract.* 2012; 1: 5–11.
9. Barbas A.S., Turley R.S., Mantyh C.R., Migaly J. Effect of surgeon specialization on long-term survival following colon cancer resection at an NCI-designated cancer center. *J. Surg. Oncol.* 2012; 3: 219–223.
10. Goldstein N.S., Soman A., Sacksner J. Disparate surgical margin lengths of colorectal resection specimens between in vivo and in vitro measurements. The effects of surgical resection and formalin fixation on organ shrinkage. *Am. J. Clin. Pathol.* 1999; 3: 349–351.
11. Chmielik E., Bujko K., Nasierowska-Guttmejer A. i wsp. Distal intramural spread of rectal cancer following preoperative radiotherapy: The results of a multicenter randomized clinical study. *Int. J. Radiat. Oncol. Biol. Phys.* 2006; 65: 182–188.
12. Chen W., Shen W., Chen M. i wsp. Study on the relationship between lymphatic vessel density and distal intramural spread of rectal cancer. *Eur. Surg. Res.* 2007; 39: 332–339.
13. Guillem J.G., Chessin D.B., Shia J. i wsp. A prospective pathologic analysis using whole-mount sections of rectal cancer following preoperative combined modality therapy: implications for sphincter preservation. *Ann. Surg.* 2007; 245: 88–93.
14. Ueno H., Mochizuki H., Hashiguchi Y. i wsp. Preoperative parameters expanding the indication of sphincter preserving surgery in patients with advanced low rectal cancer. *Ann. Surg.* 2004; 239: 34–42.
15. Pahlman L., Bujko K., Rutkowski A., Michalski W. Altering the therapeutic paradigm towards a distal bowel margin of < 1 cm in patients with low-lying rectal cancer: a systematic review and commentary. *Colorectal Dis.* 2013; 4: 66–74.
16. Bujko K., Rutkowski A., Chang G.J. i wsp. Is the 1-cm rule of distal bowel resection margin in rectal cancer based on clinical evidence? A systematic review. *Ann. Surg. Oncol.* 2012; 3: 801–808.
17. Rutkowski A., Nowacki M.P., Chwalinski M. i wsp. Acceptance of a 5-mm distal bowel resection margin for rectal cancer: is it safe? *Colorectal Dis.* 2012; 1: 71–78.
18. Heald R.J., Moran B.J., Ryal R.D.H. i wsp. Rectal cancer. The Basingstoke experience of total mesorectal excision 1978–1997. *Arch. Surg.* 1998; 133: 894–899.
19. Peeters K.C., Marijnen C.A., Nagtegaal I.D. i wsp. The TME trial after a median follow-up of 6 years: increased local control but no survival benefit in irradiated patients with resectable rectal carcinoma. *Ann. Surg.* 2007; 246: 693–701.
20. Sebag-Montefiore D., Stephens R.J., Steele R. i wsp. Preoperative radiotherapy versus selective postoperative chemoradiotherapy in patients with rectal cancer (MRC CR07 and NCIC-CTG C016): a multicentre, randomised trial. *Lancet* 2009; 373: 811–820.
21. Birbeck K.F., Macklin C.P., Tiffin N.J. i wsp. Rates of circumferential resection margin involvement vary between surgeons and predict outcomes in rectal cancer surgery. *Ann. Surg.* 2002; 235: 449–457.
22. Hall N.R., Finan P.J., al-Jaberi T. i wsp. Circumferential margin involvement after mesorectal excision of rectal cancer with curative intent. Predictor of survival but not local recurrence? *Dis. Colon Rectum* 1998; 41: 979–983.
23. Wibe A., Rendal P.R., Svensson E. i wsp. Prognostic significance of the circumferential resection margin following total mesorectal excision for rectal cancer. *Br. J. Surg.* 2002; 89: 327–334.
24. Trakarnsanga A., Gonen M., Shia J. i wsp. What is the significance of the circumferential margin in locally advanced rectal cancer after neoadjuvant chemoradiotherapy? *Ann. Surg. Oncol.* 2013; 20: 1179–1184.
25. Dindo D., Demartines N., Clavien P.A. Classification of surgical complications: a new proposal with evaluation in a cohort of 6336 patients and results of a survey. *Ann. Surg.* 2004; 240: 205–213.
26. Maggiori L., Bretagnol F., Lefèvre J.H. i wsp. Conservative management is associated with a decreased risk of definitive stoma after anastomotic leakage complicating sphincter-saving resection for rectal cancer. *Colorectal Dis.* 2011; 6: 632–637.
27. Hüser N., Michalski C.W., Erkan M. i wsp. Systematic review and meta-analysis of the role of defunctioning stoma in low rectal cancer surgery. *Ann. Surg.* 2008; 248: 52–60.
28. Matthiessen P., Hallböök O., Rutegård J. i wsp. Defunctioning stoma reduces symptomatic anastomotic leakage after low anterior resection of the rectum for cancer: a randomized multicenter trial. *Ann. Surg.* 2007; 246: 207–214.
29. Junginger T., Gönner U., Trinh T.T. i wsp. Permanent stoma after low anterior resection for rectal cancer. *Dis. Colon Rectum* 2010; 12: 1632–1639.
30. Lindgren R., Hallböök O., Rutegård J. i wsp. What is the risk for a permanent stoma after low anterior resection of the rectum for cancer? A six-year follow-up of a multicenter trial. *Dis. Colon Rectum* 2011; 1: 41–47.
31. Snijders H.S., van den Broek C.B., Wouters M.W. i wsp. An increasing use of defunctioning stomas after low anterior resection for rectal cancer. Is this the way to go? *Eur. J. Surg. Oncol.* 2013; 7: 715–720.
32. Temple L.K., Romanus D., Niland J. i wsp. Factors associated with sphincter-preserving surgery for rectal cancer at national

- comprehensive cancer network centers. *Ann. Surg.* 2009; 250: 260–267.
33. Weiser M.R., Quah H.M., Shia J. i wsp. Sphincter preservation in low rectal cancer is facilitated by preoperative chemoradiation and intersphincteric dissection. *Ann. Surg.* 2009; 249: 236–242.
 34. Huh J.W., Jung E.J., Park Y.A. i wsp. Sphincter-preserving operations following preoperative chemoradiation: an alternative to abdominoperineal resection for lower rectal cancer? *World J. Surg.* 2008; 6: 1116–1123.
 35. Silberfein E.J., Kattepogu K.M., Hu C.Y. i wsp. Long-term survival and recurrence outcomes following surgery for distal rectal cancer. *Ann. Surg. Oncol.* 2010; 11: 2863–2869.
 36. Fischer A., Tarantino I., Warschke R. i wsp. Is sphincter preservation reasonable in all patients with rectal cancer? *Int. J. Colorectal Dis.* 2010; 4: 425–432.
 37. Gerard J.P., Chapet O., Nemoz C. i wsp. Improved sphincter preservation in low rectal cancer with high-dose preoperative radiotherapy: the Lyon R96-02 randomized trial. *J. Clin. Oncol.* 2004; 15: 2404–2409
 38. Wagman R., Minsky B.D., Cohen A.M. i wsp. Sphincter preservation in rectal cancer with preoperative radiation therapy and coloanal anastomosis: long term follow-up. *Int. J. Radiat. Oncol. Biol. Phys.* 1998; 42: 51–57.
 39. Bujko K., Nowacki M.P., Nasierowska-Guttmejer A. i wsp. Sphincter preservation following preoperative radiotherapy for rectal cancer: report of a randomised trial comparing short-term radiotherapy vs. conventionally fractionated radiochemotherapy. *Radiother. Oncol.* 2004; 72: 15–24.
 40. Bujko K., Kepka L., Michalski W., Nowacki M.P. Does rectal cancer shrinkage induced by preoperative radio(chemo) therapy increase the likelihood of anterior resection? A systematic review of randomised trials. *Radiother. Oncol.* 2006; 80: 4–12.
 41. Gerard J.P., Rostom Y., Gal J. i wsp. Can we increase the chance of sphincter saving surgery in rectal cancer with neoadjuvant treatments: lessons from a systematic review of recent randomized trials. *Crit. Rev. Oncol. Hematol.* 2012; 1: 21–28.
 42. Nagtegaal I.D., van de Velde C.J., van der Worp E. i wsp. Macroscopic evaluation of rectal cancer resection specimen: clinical significance of pathologist in quality control. *J. Clin. Oncol.* 2002; 20: 1729–1734.
 43. Olszyna-Serementa M., Kołodziejczyk M., Sprawka A. i wsp. The quality of pathological reports of postoperative specimens in rectal cancer: an audit from the Mazovia region. *Pol. J. Pathol.* 2009; 3: 130–133.
 44. Archampong D., Borowski D., Wille-Jørgensen P., Iversen L.H. Workload and surgeon's specialty for outcome after colorectal cancer surgery. *Cochrane Database Syst. Rev.* 2012 Mar 14; 3: CD005391. doi: 10.1002/14651858.CD005391.pub3
 45. Marwan K., Staples M.P., Thursfield V., Bell SW. The rate of abdominoperineal resections for rectal cancer in the state of Victoria, Australia: a population-based study. *Dis. Colon Rectum* 2010; 12: 1645–1651.
 46. Paquette I.M., Kemp J.A., Finlayson S.R. Patient and hospital factors associated with use of sphincter-sparing surgery for rectal cancer. *Dis. Colon Rectum* 2010; 2: 115–120.