



Tomasz Wocial

Klinika Gastroenterologii Onkologicznej, Centrum Onkologii — Instytut im. Marii Skłodowskiej-Curie, Warszawa

# Jak rozpoznawać i leczyć refluks żółci do żołądka i przełyku?

## How to diagnose and treat bile reflux into the stomach and esophagus?

### STRESZCZENIE

Refluks dwunastniczo-żołądkowy może być przyczyną bólów brzucha i wymiotów żółcią u chorych po częściowej resekcji żołądka lub cholecystektomii. Najskuteczniejszym sposobem leczenia jest wtedy operacja naprawcza z zespoleniem żołądkowo-jelitowym metodą Roux-en-Y. U osób, które nie były wcześniej operowane, rozpoznanie refluksu żółciowego należy stawiać ostrożnie i głównie w przypadkach, w których objawom dyspeptycznym towarzyszy żółciowe zapalenie żołądka w gastroskopii przebiegające z hiperplazją dołeczków żołądkowych w badaniu mikroskopowym. Żółć w obecności kwasu solnego może powodować uszkodzenie błony śluzowej, a wyrazem jej regeneracji jest rozwój metaplazji jelitowej. Większe znaczenie od refluksu dwunastniczo-żołądkowego ma refluks dwunastniczo-żołądkowo-przełykowy, ponieważ składniki żółci stymulują produkcję cytokin prozapalnych w przełyku, a także powodują stres oksydacyjny i uszkodzenia DNA. Pod ich wpływem dochodzi do zmiany ekspresji genów w nabłonku wielowarstwowym płaskim przełyku, co może sprzyjać powstawaniu metaplazji Barretta i raka gruczołowego przełyku. W rozpoznawaniu refluksu

żółciowego nie ma „złotego standardu” diagnostycznego, a poza endoskopią wykorzystuje się scyntyografię dróg żółciowych, spektrofotometryczną ocenę stężenia bilirubiny w treści żołądkowej lub przełykowej oraz monitorowanie pH i impedancji w przełyku; każda z tych metod ma jednak istotne zalety i wady. Inhibitory pompy protonowej mogą być skuteczne u części chorych, ponieważ zmniejszają objętość refluksu i eliminują toksyczny wpływ kwasu solnego. Efekt pozostałych sposobów leczenia jest ograniczony lub wymaga potwierdzenia w badaniach z randomizacją. Dotyczy to leków prokinetycznych, środków wiążących kwasy żółciowe, pochodnych kwasu alginowego oraz baklofenu. Na uwagę zasługuje kwas ursodezoksycholowy, który korzystnie zmienia skład żółci, osłabiając jej toksyczny wpływ na błonę śluzową żołądka i przełyku. Fundoplikacja chirurgiczna może zmniejszać nasilenie refluksu żółciowego do przełyku, ale nie powinna być zalecana jako metoda profilaktyczna w stosunku do raka gruczołowego przełyku.

**Gastroenterologia Kliniczna 2012, tom 4, nr 4, 141–150**

**Słowa kluczowe: refluks żółciowy, refluks dwunastniczo-żołądkowo-przełykowy, refluks niekwaśny, żółciowe zapalenie żołądka**

### ABSTRACT

Duodeno-gastric reflux may be the cause of abdominal pain and biliary vomiting in patients after distal partial gastrectomy or cholecystectomy. In such cases the optimal treatment is duodenal switch operation with Roux-en-Y gastro-jejunal anastomosis. In patients with intact gastro-intestinal tract the diagnosis of bile reflux should be established very carefully and preferably in cases with dyspeptic symptoms accompanied by endoscopi-

cally detected biliary gastritis with foveolar hyperplasia on microscopic examination. Bile in the presence of acid may damage gastric mucosa, which subsequently heals with the development of intestinal metaplasia. Duodeno-gastro-esophageal reflux is a more important problem than duodeno-gastric reflux. Bile acids stimulate esophageal squamous epithelium to produce inflammatory mediators, cause oxidative stress and DNA damage. They also induce changes in gene expression pattern which may play a role in the development of Barrett's metaplasia and esophageal adenocarcinoma. There is

### Adres do korespondencji:

Dr n. med. Tomasz Wocial  
ul. Roentgena 5,  
02–781 Warszawa  
tel.: 22 546 23 28,  
faks: 22 546 30 35  
e-mail: wocialt@op.pl

no gold standard in the diagnosis of bile reflux into the stomach and esophagus and several techniques are used, such as gastroscopy, bile duct scintigraphy, spectrophotometric bilirubin monitoring and pH-impedance monitoring; each method has its strengths and short-comings. Treatment with proton pump inhibitors can be effective in some patients, because these drugs reduce the reflux volume and eliminate the damaging effect of gastric acid on the mucosa. The effectiveness of other therapeutic options, including prokinetic agents, bile acid sequestrants, alginates and baclofen is limited or needs to be confirmed in rando-

mized trials. Ursodeoxycholic acid is another potential treatment option, because the drug favourably changes the composition of bile and reduces the toxic influence of bile acids on the gastric and esophageal mucosa. Surgical fundoplication can diminish non-acid reflux to the esophagus, but patients should not be advised to undergo surgery as a preventive measure against esophageal adenocarcinoma.

**Gastroenterologia Kliniczna 2012, tom 4, nr 4, 141–150**

**Key words: bile reflux, duodeno-gastro-esophageal reflux, non-acid reflux, biliary gastritis**

## WSTĘP

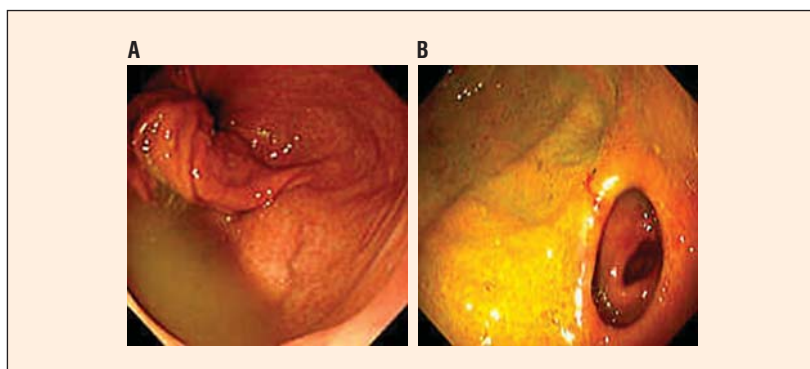
Refluks dwunastniczo-żołądkowy należy do kontrowersyjnych i słabo poznanych zagadnień w gastroenterologii. Jego znaczenie wydaje się udowodnione przede wszystkim po częściowej resekcji żołądka lub po cholecystektomii. Nie ma natomiast przekonujących dowodów, że u osób, które nie były operowane, zarzucanie żółci do żołądka powoduje istotne następstwa kliniczne. Do tej pory żadna z metod oceny refluksu żołądkowo-dwunastniczego nie zyskała pełnej akceptacji i żadnej nie stosuje się rutynowo w praktyce, natomiast leczenie farmakologiczne nie jest na tyle skuteczne, aby mogło służyć za wiarygodny test empiryczny. Zapewne z tych powodów podręczniki często pomijają tę chorobę; nie została ona też uwzględniona w klasyfikacji chorób czynnościowych przewodu pokarmowego znanej pod nazwą Kryteriów rzymskich III. Tymczasem dla wielu klinicystów wystarczającym powodem do jej rozpoznawania i leczenia jest endoskopowe wykazanie obecności żółci w żołądku. Z drugiej strony, wciąż pojawiają się doniesienia wskazujące na istotny udział kwasów żółciowych w patogenezie powikłań choroby refluksowej przełyku, a szczególnie metaplastji Barretta i raka gruczołowego przełyku. Obserwacje te sugerują, że choroba refluksowa powinna być traktowana jako refluks dwunastniczo-żołądkowo-przełykowy, mimo że obecność żółci w przełyku zwykle nie jest widoczna w czasie gastroskopii. W świetle tych sprzecznych informacji warto odpowiedzieć na pytanie, jak na obecnym etapie wiedzy należy rozpoznawać i leczyć refluks żółciowy do żołądka i przełyku.

## KIEDY REFLUKS ŻÓŁCI DO ŻOŁĄDKA MOŻE MIEĆ ZNACZENIE KLINICZNE?

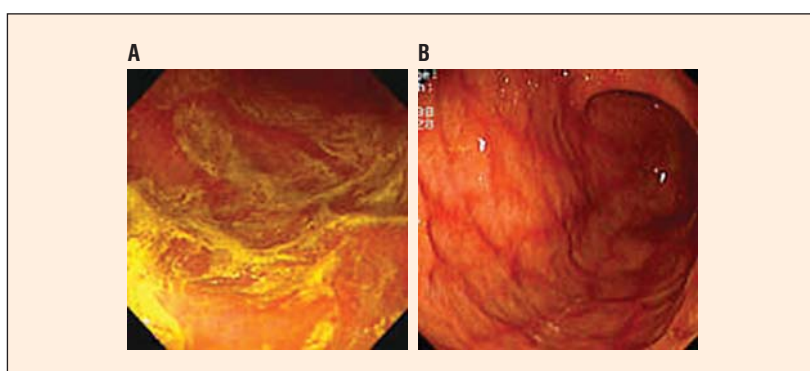
Refluks dwunastniczo-żołądkowy występuje fizjologicznie, głównie w okresie międzytrawicznym pod koniec drugiej fazy wędrującego kompleksu mioelektrycznego (MMC, *migrating myoelectric complex*), która następuje po fazie spoczynku i polega na stopniowym zwiększeniu częstości skurczów błony mięśniowej prowadzącym do wzrostu ciśnienia w dwunastnicy. Jednak już w kolejnej, trzeciej fazie MMC, żołądek zostaje szybko oczyszczony z zarzucanej treści dzięki pojawieniu się silnych skurczów, które rozpoczynają falę perystaltyczną [1]. Przemijający refluks dwunastniczo-żołądkowy zwykle nie powoduje żadnych następstw. Natomiast u osób z zaburzeniami aktywności motorycznej żołądka (np. gastroparezą cukrzycową, czynnościową niewydolnością odźwiernika) lub zniekształceniem żołądka w przebiegu choroby wrzodowej może dochodzić do wydłużenia kontaktu treści refluksowej z błoną śluzową. Z kolei brak pęcherzyka żółciowego lub dyskineza dróg żółciowych sprzyja niekontrolowanemu napływowi żółci do dwunastnicy, a potem do żołądka w okresie międzyposiłkowym. W tych przypadkach nadmierny refluks dwunastniczo-żołądkowy może być powodem objawów dyspeptycznych, a nawet zapalenia błony śluzowej żołądka w wyniku toksycznego działania soli kwasów żółciowych i lizolecytyny [2, 3]. Najwięcej obserwacji dotyczących żółciowego zapalenia żołądka dotyczy jednak chorých po częściowej resekcji żołądka, którą dawniej wykonywano głównie z powodu choroby wrzodowej. Tego typu zapalenie występuje naj-

częściej po gastrektomii z rekonstrukcją metodą Billroth II, ale bywa również powikłaniem resekcji z zespoleniem Billroth I, a nawet wago-  
tomii pniowej i pyloroplastyki [4]. Następ-  
stwem usunięcia zwieracza odźwiernika mogą  
być uporczywe bóle w nadbrzuszu oraz wy-  
mioty żółcią, które zwykle nie przynoszą ulgi  
w bólu. Objawy żółciowego zapalenia żołądka  
pojawiają się zwykle po upływie 1–3 lat od  
zabiegu, nasilają się po posiłkach lub w po-  
zy-  
cji leżącej i słabo odpowiadają na leczenie far-  
makologiczne. Z tego powodu w wielu przy-  
padkach stanowią trudny problem kliniczny,  
który często prowadzi do reoperacji i zmiany  
rodzaju zespolenia między żołądkiem i jelitem.  
Postępy w leczeniu farmakologicznym i po-  
wszechnie stosowana eradykacja *H. pylori* spo-  
wodowały, że resekcje żołądka są obecnie  
rzadko wykonywane z powodu choroby wrzo-  
dowej, a następstwa refluksu dwunastniczo-  
żołądkowego dotyczą głównie osób po części-  
wej resekcji żołądka z powodów onkologicz-  
nych [5].

W praktyce najczęstszym sygnałem suge-  
rującym obecność refluksu żółciowego do  
żołądka jest obecność żółci w jego świetle  
w trakcie gastroskopii. Należy jednak podkreślić,  
że obserwacja ta nie może być podstawą roz-  
poznania choroby, które powinno opierać się  
na analizie objawów klinicznych, stwierdzeniu  
zmian zapalnych błony śluzowej żołądka oraz  
wyniku badania mikroskopowego wycinków.  
Obecność śluzu podbarwionego żółcią  
w żołądku lub większa niż zwykle ilość żółci  
w tak zwanym „jeziorku” (ryc. 1) nie powinny  
być utożsamiane z rozpoznaniem choroby,  
podobnie jak stwierdzenie dysfunkcji czynno-  
ściowej odźwiernika. Zmiany te mogą być na-  
stępstwem samej gastroskopii, a szczególnie  
insuflacji powietrza do żołądka, drażnienia  
okolice odźwiernika końcówką endoskopu lub  
efektem premedykacji [6]. Znacznie większą  
wagę przypisuje się innym objawom endosko-  
powym, które mogą wskazywać na obecność  
żółciowego zapalenia żołądka. Należą do nich  
obrzęk, przekrwienie, wzmożona krwawliwość  
oraz „inkrustacja” błony śluzowej żółcią, a tak-  
że obecność nadżerek (ryc. 2). W części przy-  
padków o rozpoznaniu może przesądzić bada-  
nie histopatologiczne, w którym stwierdza się  
hiperplazję dołeczków żołądkowych, prze-  
krwienie, obrzęk i obecność włókien mięśni  
gładkich w blaszce właściwej błony śluzowej  
oraz niewielką liczbę komórek zapalnych.  
Obraz mikroskopowy nie jest jednak swoisty;  
podobne cechy stwierdza się w chemicznym



**Rycina 1.** Obrazy endoskopowe — płynna treść z żółcią w dnie żołądka (A); śluz podbarwiony żółcią w części przedodźwiernikowej żołądka (B)



**Rycina 2.** Obrazy endoskopowe — zapalenie błony śluzowej żołądka z obecnością żółci (A); zmiany zapalne bez obecności żółci (B)

zapaleniu żołądka spowodowanym innymi  
przyczynami, na przykład po niesteroidowych  
lekkach przeciwzapalnych [7]. Opublikowana  
ostatnio analiza mikroskopowych cech pierwot-  
nego żółciowego zapalenia żołądka u dzieci wy-  
kazała, że hiperplazja dołeczków żołądkowych  
najlepiej koreluje z ciężkością refluksu żółcio-  
wego, a przekrwienie w powierzchniowej war-  
stwie błony śluzowej jest głównym kompensacy-  
jnym mechanizmem ochronnym, który pro-  
wodzi do usunięcia szkodliwych substancji  
i zapewnia regenerację błony śluzowej [8].

Innym nieswoistym następstwem zarzu-  
cania treści żółciowej do żołądka jest metapla-  
zja jelitowa, która najczęściej pojawia się  
w zasięgu występowania refluksu, czyli w oko-  
licy przedodźwiernikowej. Wyniki badań na  
zwierzętach wykazują, że żółć w obecności  
kwasu solnego w żołądku powoduje powstawa-  
nie nadżerek, a metaplazja jelitowa jest wy-  
nikiem zaburzeń różnicowania się komórek  
w regenerującym nabłonku i wykazuje tendencję  
do regresji w miarę upływu czasu [9]. Jeżeli  
natomiast uszkodzenia błony śluzowej mają

charakter nawracający i towarzyszy im przewlekłe zapalenie żołądka na podłożu infekcji *H. pylori*, to zwykle zwiększa się zasięg metaplastji jelitowej, która ma wtedy charakter trwały. Wykazano, że u osób z zaawansowaną metaplastją jelitową w okolicy przedodźwiernikowej stwierdza się wyższe wartości pH w żołądku i większe stężenie soli kwasów żółciowych niż w grupie kontrolnej, a rozwojowi metaplastji sprzyja palenie papierosów. Palenie nasila refluks dwunastniczo-żołądkowy, a nałogowi palacze mają częściej metaplastję jelitową w żołądku [9]. Częstość występowania metaplastji jest największa u osób z wysokim stężeniem kwasów żółciowych współistniejącym z infekcją *H. pylori*, jednak wzrost wartości pH oraz zmiana charakteru śluzu wydzielanego przez zmienione gruczoły żołądkowe powodują niekorzystne warunki dla bytowania tych bakterii [10]. Niektórzy uważają nawet, opierając się na negatywnej zależności między refluksiem żółciowym i gęstością infekcji *H. pylori*, że brak bakterii u osób z przewlekłym zapaleniem błony śluzowej powinien skłaniać do poszukiwania dowodów na refluks dwunastniczo-żołądkowy, zwłaszcza u osób mających metaplastję jelitową w żołądku.

### **CZY REFLUKS ŻÓŁCI DO PRZĘŁYKU MOŻE MIEĆ ZNACZENIE KLINICZNE?**

W ostatnich latach znacznie większą wagę przywiązuje się do potencjalnej roli kwasów żółciowych w patogenezie choroby refluksowej przełyku niż do refluksu żółci do żołądka. Badania z użyciem nowych technik diagnostycznych zmieniły dotychczasowe spojrzenie na refluks dwunastniczo-żołądkowo-przełykowy i jego znaczenie. Jeszcze do niedawna był on niesłusznie określany refluksiem żółciowym lub refluksiem alkalicznym, ponieważ uważano, że jedyną rolę odgrywają w nim kwasy żółciowe, a zarzucanie treści dwunastniczej powoduje istotny wzrost wartości pH w przełyku. Obecnie wiadomo, że alkaliczne pH w przełyku zwykle w ogóle nie jest wyrazem refluksu, tylko efektem działania innych czynników przyczynowych, w tym połknięcia śliny, wydzielania dwuwęglanów przez gruczoły podśluzowe oraz obecności pokarmu lub infekcji w przełyku. Ponadto przeważająca większość epizodów refluksowych treści dwunastniczej przebiega z obniżeniem wartości pH poniżej 7 w przełyku [11]. Mimo że toksyczna rola kwasów żółciowych rzeczywiście wydaje się pierwszoplanowa, to jednak istotne znaczenie

mają również enzymy zawarte w treści żołądka i dwunastnicy, do których należą pepsyna, trypsina i lizolecytyna. Zainteresowanie rolą kwasów żółciowych wzrosło szczególnie od czasu, gdy okazało się, że inhibitory pompy protonowej (IPP) hamujące wydzielanie kwasu solnego w żołądku, są nieskuteczne aż u 40% osób z typowymi objawami choroby refluksowej przełyku, a ponadto nie zapobiegają rozwojowi metaplastji Barretta ani jej progresji do raka gruczołowego. Gdyby podejrzenia dotyczące roli żółci w przełyku znalazły potwierdzenie, to leczenie choroby refluksowej odpornej na IPP oraz profilaktyka metaplastji Barretta mogłyby być ukierunkowane na wiązanie kwasów żółciowych. Na razie jednak rola kwasów żółciowych w tych przypadkach nie została ostatecznie rozstrzygnięta i wymaga dalszej analizy.

W przeciwieństwie do refluksu żółci do żołądka, który może być widoczny makroskopowo, kwasy żółciowe w przełyku stwierdza się zwykle w bardzo małych, milimolarnych stężeniach. Obserwacja ta stała się podstawą hipotezy, że ich niekorzystne działanie w stosunku do błony śluzowej przełyku nie wynika z bezpośredniego działania toksycznego, ale ze stymulowania produkcji cytokin prozapalnych w komórkach nabłonkowych. Wyniki badań eksperymentalnych prowadzonych *ex vivo* oraz *in vitro* wykazały, że kwasy żółciowe rzeczywiście aktywują sekrecję cyklooksygenazy-2 oraz interleukiny-8 przez komórki nabłonka wielowarstwowego płaskiego, co powoduje stres oksydacyjny, destrukcję DNA i rozwój zapalenia przełyku [12]. Wykazano również, że kwasy żółciowe z jednej strony stymulują nabłonek płaski przełyku do zmiany ekspresji genów w celu upodobnienia go do jelita cienkiego, a z drugiej zwiększają ekspresję genów w obrębie istniejącej już metaplastji jelitowej w przełyku [13]. Dzięki uruchomieniu tych mechanizmów powstają sprzyjające warunki do rozwoju zapalenia przełyku i metaplastji Barretta, a także jej transformacji do raka gruczołowego przełyku. Szczególne znaczenie wydają się mieć obserwacje dotyczące powstawania metaplastji Barretta, tym bardziej że jej występowanie nie jest wystarczająco dobrze tłumaczone obecnością kwasu solnego i pepsyny w przełyku. Dotychczas wykazano, że kwasy żółciowe stymulują ekspresję genu *CDX2* (*caudal-related homeobox-2*) w nabłonku płaskim w przełyku, który odgrywa kluczową rolę w rozwoju nabłonka jelitowego, genu *BMP4* (*bone morphogenic protein 4*), który przyczynia się do przemiany

nabłonka płaskiego w walcowaty, oraz genu *MUC2* (*mucin 2*), który odpowiada za produkcję śluzu przez komórki kubkowe [13]. Ponadto udowodniono, że pod wpływem kwasów żółciowych maleje produkcja białka p63, które jest markerem komórek macierzystych nabłonka płaskiego w przełyku i odpowiada za utrzymanie jego charakteru. Niekorzystne działanie kwasów żółciowych polega również na aktywacji onkogenów i zahamowaniu ekspresji genów supresorowych w obrębie istniejącej już metaplastji Barretta, dzięki czemu składniki żółci mogą aktywnie wpływać na proces karcinogenezy w przełyku. Wykazano, że powodują one wzrost produkcji wolnych rodników tlenowych (ROS, *reactive oxygen species*), prowadzących do oksydacyjnego uszkodzenia DNA w komórkach, zmniejszają aktywność antyoksydacyjnego enzymu mitochondrialnego (MnSOD, *manganese superoxide dismutase*) oraz upośledzają zdolność komórek do naprawy DNA poprzez zmniejszenie aktywności enzymów naprawczych MUTYH (*mutY homolog [E.coli]*) i OGG-1 (*8-oxoguanine DNA glycosylase*) [13]. Należy jednak podkreślić, że cytowane badania eksperymentalne mają pewne słabe strony, a ich wyniki nie znajdują pełnego odzwierciedlenia *in vivo*. [14]. W jednej z prac oceniających prawie 400 objawowych epizodów refluksowych u ludzi, jedynie 6% miało związek czasowy z refluksiem żółciowym wykazany metodą spektrofotometryczną [15]. Natomiast wieloletnia obserwacja chorych po przebytej resekcji żołądka, w której średni okres oceny wynosił 27 lat, nie wykazała wzrostu częstości zapalenia przełyku ani metaplastji Barretta w miarę upływu czasu od zabiegu, nawet mimo potwierdzenia zjawiska refluksu i obecności żółciowego zapalenia w kikucie żołądka [16]. Wydaje się, że ryzyko uszkodzenia przełyku, zwiększone bezpośrednio po operacji, stopniowo maleje, co sugeruje istnienie mechanizmów adaptacyjnych, które chronią jego błonę śluzową przed działaniem treści dwunastniczo-żołądkowej. W związku z tym nadal nie wiadomo, czy należy uwzględnić rolę żółci w leczeniu choroby refluksowej przełyku. Zagadnienie to będzie zapewne przedmiotem dalszych badań już w niedalekiej przyszłości.

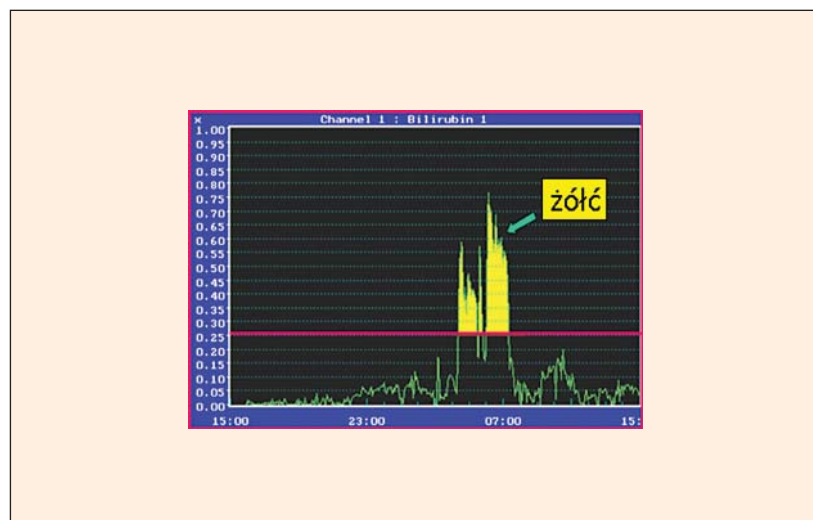### JAK POTWIERDZIĆ REFLUKS ŻÓŁCI DO ŻOŁĄDKA I PRZEŁYKU?

Wszystkie metody używane do oceny refluksu dwunastniczo-żołądkowo-przełykowego

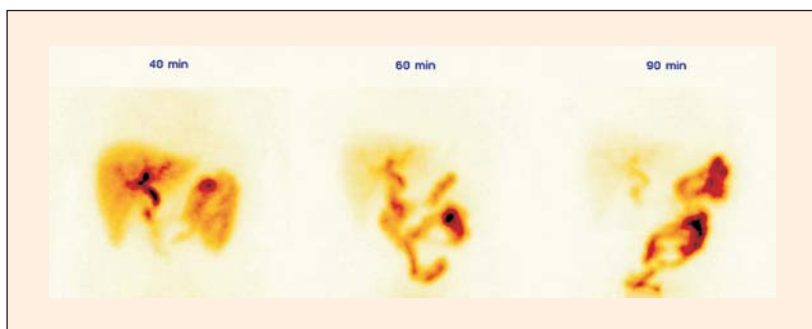
go mają istotne wady, dlatego żadna z nich nie spełnia kryteriów „złotego standardu” diagnostycznego. Obecność żółci w żołądku lub przełyku można wykazać bezpośrednio za pomocą metod aspiracyjnych, których zaletą jest możliwość prowadzenia przedłużonych pomiarów w warunkach ambulatoryjnych. Jednak ze względu na ich uciążliwość dla chorych nie znalazły one zastosowania w praktyce.

### Spektrofotometryczna ocena stężenia bilirubiny

Najlepszą z metod oceniających refluks dwunastniczo-żołądkowo-przełykowy jest system spektrofotometrycznej oceny stężenia bilirubiny w żołądku lub przełyku znany pod nazwą Bilitec 2000 (Medtronic). Bilirubina nie wykazuje toksycznego wpływu na błonę śluzową, ale jako główny barwnik żółci może służyć do wykazania jej obecności w przewodzie pokarmowym. System Bilitec składa się z dwóch sond optycznych emitujących światło o długości fali 470 i 565 nm, z których jedna służy do pomiaru stężenia bilirubiny, a druga ma charakter referencyjny. Pochłanianie fal o długości charakterystycznej dla bilirubiny świadczy o jej obecności w żołądku lub przełyku (ryc. 3). Refluks dwunastniczo-żołądkowo-przełykowy może być rozpoznawany wtedy, gdy wartość absorbancji bilirubiny przekracza 0,14; niższe jej wartości są zwykle wynikiem artefaktów technicznych [17]. Analiza porównawcza wykazała dobrą korelację między stężeniem bilirubiny ocenianym spek-



Rycina 3. Refluks żółci do żołądka w badaniu spektrofotometrycznym oceniającym stężenie bilirubiny (Bilitec)



Rycina 4. Refluks dwunastniczo-żołądkowy w scyntygrafii dróg żółciowych ( $^{99m}\text{Tc}$ -HIDA)

trofotometrycznie i stężeniem kwasów żółciowych badanym za pomocą metod aspiracyjnych, co potwierdziło przydatność systemu Bilitec jako metody diagnostycznej [15]. Główną zaletą badania jest możliwość prowadzenia przedłużonych pomiarów w warunkach ambulatoryjnych, co w połączeniu z 24-godzinnym monitorowaniem pH i impedancji w przełyku stanowi najbardziej kompleksowy sposób oceny zjawiska refluksu. Dzięki takim połączonym pomiarom wykazano, że stopień uszkodzenia błony śluzowej przełyku wzrasta proporcjonalnie do jej ekspozycji na kwas solny i zawartość dwunastnicy. Udział obu tych czynników uszkodzających potwierdzono u 89% osób z metaplastją przełyku, 79% chorych z refluksowym zapaleniem przełyku i tylko 50% osób z refluksom objawowym bez zmian endoskopowych w przełyku [18]. Niestety, okazało się, że system Bilitec poza zaletami ma także istotne ograniczenia. Jednym z nich jest brak możliwości wiarygodnej oceny stężenia bilirubiny w kwaśnym pH poniżej 3,5, w którym wyniki pomiarów mogą być zaniżone nawet o 30%. Poza tym obecność w diecie składników pokarmowych pochłaniających fale podobnej długości jak bilirubina często bywa przyczyną wyników fałszywie dodatnich. Z tego powodu w trakcie badania wymagane są uciążliwe dla chorych ograniczenia dietetyczne. W części przypadków obserwuje się również słabą powtarzalność wyników, która może zależeć od interferencji sond pomiarowych z fałdami błony śluzowej. Wszystkie te ograniczenia powodują, że spektrofotometryczna metoda oceny stężenia bilirubiny jest dostępna jedynie w wybranych ośrodkach specjalistycznych i wykorzystywana głównie do prowadzenia badań klinicznych, a bez dodatkowych modyfikacji prawdopodobnie nie znajdzie szerszego zastosowania w rutynowej praktyce [18].

## Scyntygrafia dynamiczna dróg żółciowych

W przeciwieństwie do systemu Bilitec, znacznie łatwiej dostępną metodą oceny refluksu żółciowego jest dynamiczne badanie scyntygraficzne dróg żółciowych. Polega ono na podaniu dożylnie niewielkiej dawki radioznacznika, którym jest pochodna kwasu iminodwuoctowego znakowana izotopem technetu ( $\text{Tc}^{99}$ -HIDA). Radioznacznik gromadzi się w wątrobie, następnie jest wydzielany z żółcią i przechodzi do dwunastnicy, a jego wsteczne zarzucanie do żołądka lub przełyku jest rejestrowane za pomocą gammakamery w odstępach 5-minutowych przez 90 minut. Rozmieszczenie radioizotopu obserwowane jest w postaci scyntygramu na ekranie komputera (ryc. 4) [18]. W odróżnieniu od radiologicznych badań kontrastowych scyntygrafia wiąże się jedynie z niewielką dawką promieniowania, może być powtarzana wielokrotnie, nie powoduje uczuleń ani innych istotnych powikłań. Główną zaletą badania jest to, że może ono wykazać obecność refluksu w warunkach fizjologicznych bez konieczności intubacji przewodu pokarmowego. Wiele badań porównawczych potwierdziło dobrą korelację wyników scyntygrafii ze stężeniem kwasów żółciowych w żołądku [18]. Badanie trwa jednak zbyt krótko, aby kompleksowo ocenić dynamiczny proces zmieniający się w ciągu doby, a ocena refluksu jest tylko ilościowa. Poza tym aż u ponad  $\frac{1}{3}$  badanych osób może przeszkadzać wzajemne nakładanie się pętli jelita cienkiego i żołądka. Mimo tych ograniczeń udało się wykazać na podstawie dotychczasowych badań, że refluks dwunastniczo-żołądkowo-przełykowy występuje częściej u chorych z refluksowym zapaleniem błony śluzowej przełyku [18].

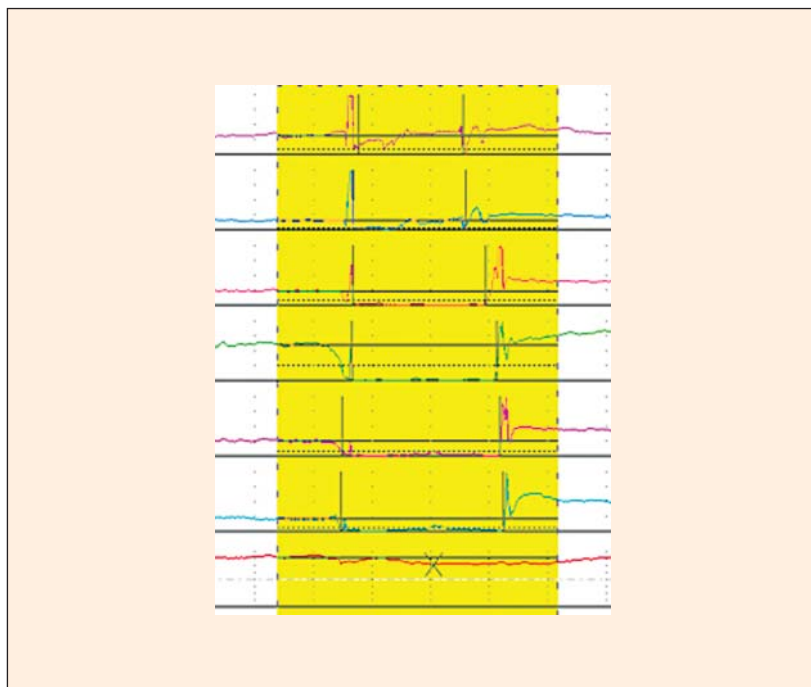
## Monitorowanie pH i impedancji w przełyku

Trwające całą dobę monitorowanie pH w przełyku jest coraz szerzej dostępne i łatwiejsze do wykonania niż metody aspiracyjne. Należy jednak pamiętać, że celem badania nie jest wykazanie obecności alkalicznego pH w przełyku, tak jak dawniej przypuszczano. Wykazano bowiem, że nie ma wystarczającej zależności między wzrostem wartości pH powyżej 7 i obecnością żółci w przełyku [18]. W związku z tym pojawiła się konieczność stworzenia nowej klasyfikacji epizodów refluksowych opartej na bardziej szczegółowej analizie wartości towarzyszącego im pH

w przełyku. Zgodnie z najnowszymi ustaleniami epizody refluksowe określone są jako kwaśne (pH poniżej 4), słabo kwaśne (pH między 4 i 7) oraz słabo alkaliczne (pH powyżej 7). W praktyce wystarczający jest jednak prostszy podział jedynie na refluks kwaśny i niekwaśny, który obejmuje zarówno refluks słabo-kwaśny, jak i słabo alkaliczny [19]. Większość przypadków refluksu żółciowego mieści się w obrębie definicji refluksu niekwaśnego, z tym zastrzeżeniem, że do jego rozpoznania poza analizą pH potrzebne jest potwierdzenie wstecznego zarzucania treści dwunastniczo-żółdkowej do przełyku. W tym celu używa się wielokanałowego pomiaru impedancji, czyli oporności dla przepływu prądu elektrycznego między dwiema sąsiednimi elektrodami znajdującymi się na cewniku umieszczonym w przełyku. Jeżeli między elektrodami znajduje się treść płynna, przewodnictwo dla prądu elektrycznego rośnie, a impedancja maleje, natomiast obecność gazu powoduje zjawiska odwrotne. Jednoczesne monitorowanie impedancji w różnych odcinkach przełyku za pomocą wielu kolejnych par elektrod umożliwia obserwację kierunku przesuwania się treści w jego świetle, pozwala na identyfikację jej charakteru (treść płynna, gazowa lub mieszana), a także ocenia zasięg penetracji refluksu do przełyku (tzw. objętość refluksu) (ryc. 5) [20]. Główną zaletą badania jest możliwość wykrycia refluksu niezależnie od wartości pH. Równoczesny pomiar pH i impedancji w przełyku pozwala co prawda na rozpoznanie refluksu niekwaśnego, nie odpowiada jednak na najważniejsze pytanie, czy jest on spowodowany zarzucaniem treści żółciowej do przełyku. W tym celu należy prowadzić równoległy pomiar spektrofotometryczny stężenia bilirubiny za pomocą systemu Bilitec. Jednak połączenie obu tych badań, poza omówionymi wcześniej ograniczeniami, jest trudne do zaakceptowania przez chorych ze względu na konieczność założenia równocześnie kilku różnych sond do przełyku.

### CZY MOŻNA SKUTECZNIE LECZYĆ REFLUKS ŻÓŁCI DO ŻOŁĄDKA I PRZEŁYKU?

Podczas gdy kwaśny refluks żółdkowo-przełykowy może być skutecznie leczony u większości chorych za pomocą IPP, nie ma do tej pory równie efektywnej metody leczenia refluksu dwunastniczo-żółdkowo-przełykowego. Ze względu na charakter tego zjawiska należy założyć, że postępowaniem z wyboru powinno być stosowanie leków prokinetycz-



**Rycina 5.** Niekwaśny refluks żółdkowo-przełykowy w 24-godzinny monitorowaniu pH i impedancji w przełyku

nych lub wiążących kwasy żółciowe w żołądku. Już wiele lat temu wykazano w badaniu przeprowadzonym z grupą kontrolną, że cizapryd w dużej dawce, tzn. 20 mg 4 razy dziennie, zmniejsza nasilenie refluksu żółciowego ocenianego za pomocą metody spektrofotometrycznej i powoduje ustąpienie objawów po 4 tygodniach leczenia u 70% chorych po częściowej resekcji żołądka [21]. Jednak lek oryginalny został wycofany z użytku, a zastosowanie nadal dostępnych jego odpowiedników znacznie ograniczono ze względu na ryzyko działań niepożądanych ze strony układu krążenia. Z kolei znany od dawna inny lek prokinetyczny, metoklopramid, nie powinien być długotrwale stosowany z powodu działań niepożądanych ze strony ośrodkowego układu nerwowego. Nowym lekiem z tej grupy jest itopryd, który podobnie jak metoklopramid wykazuje działanie antydopaminergiczne, ale nie przechodzi przez barierę krew-mózg. Itopryd jest głównie zalecany w łagodzeniu objawów dyspepsji czynnościowej, zmniejsza jednak również ekspozycję przełyku na treść refluksową oraz liczbę przejściowych relaksacji dolnego zwieracza przełyku [22]. Nie ma jednak obiektywnych danych przesądzających o jego korzystnym wpływie na refluks dwunastniczo-żółdkowo-przełykowy. Podobnie jest w przypadku leków mających potencjalnie zdolność

wiązania kwasów żółciowych w przewodzie pokarmowym, takich jak cholestyramina lub sukralfat, które wykazują jedynie ograniczoną skuteczność; cholestyramina jest też trudno dostępna. Ciekawe obserwacje dotyczą działania pochodnych kwasu alginowego, które obecnie znajdują także nowe zastosowanie we wstępnej fazie leczenia klasycznej choroby refluksowej przełyku. W ostatnich latach wykazano, że w okresie poposiłkowym w dniu żołądka pojawia się strefa niskiego pH określana jako „kieszka” zawierająca kwas solny, która wymaga neutralizacji w przypadku pojawienia się objawów refluksowych. Pochodne kwasu alginowego, które są naturalnymi polimerami polisacharydowymi pochodzącymi z brązowych wodorostów morskich, po zetknięciu się z kwaśną zawartością żołądka wytrącają się w ciągu kilku minut i wytwarzają lepki żel o niskiej gęstości i obojętnym pH. Pod wpływem zmiany pH z dwuwęglanu sodu zawartego w preparacie alginianów uwalnia się dwutlenek węgla, który powoduje, że wytworzony wcześniej żel unosi się na powierzchni zawartości żołądka. W ten sposób z jednej strony dochodzi do neutralizacji kieszeni kwasu solnego w żołądku, a z drugiej do odsunięcia treści żołądkowej od strefy dolnego zwieracza przełyku [23]. Niedawno wykazano, że ochronna rola alginianów w stosunku do przełyku polega również na ograniczeniu rozpuszczalności kwasów żółciowych oraz zahamowaniu aktywności enzymatycznej pepsyny [24]. Innym ciekawym sposobem ograniczenia toksyczności kwasów żółciowych w stosunku do żołądka i przełyku jest zmiana składu żółci pod względem jakościowym. Do tego celu może służyć kwas ursodezoksycholowy, który u czarnych niedźwiedzi chińskich jest pierwszorzędowym kwasem żółciowym produkowanym w wątrobie, natomiast u człowieka występuje jedynie w niewielkich ilościach i stanowi 1–3% puli kwasów żółciowych. W porównaniu z innymi kwasami żółciowymi kwas ursodezoksycholowy jest bardziej hydrofilny i mniej toksyczny. Po podaniu doustnym dostaje się do wątroby, a następnie jest wydzielany do żółci. Wzrost jego stężenia w żółci powoduje powstawanie micelli, które zawierają wewnątrz bardziej hydrofobowy i toksyczny kwas chenodezoksycholowy. W ten sposób dochodzi do zmiany składu żółci, która staje się mniej toksyczna dla żołądka lub przełyku, ponieważ na powierzchni micelli znajduje się kwas ursodezoksycholowy [25]. Wykazano, że kwas ten, który obecnie jest syntetyzowany

chemicznie, w dawce 1000 mg na dobę zmniejsza intensywność dolegliwości bólowych i powoduje ustąpienie wymiotów żółcią u chorych z żółciowym zapaleniem żołądka po 4 tygodniach leczenia, a jego udział w ogólnej puli kwasów żółciowych wzrasta do 50% [26]. W Polsce lek ten jest zarejestrowany do stosowania w mniejszej dawce, od 250 do 500 mg na dobę.

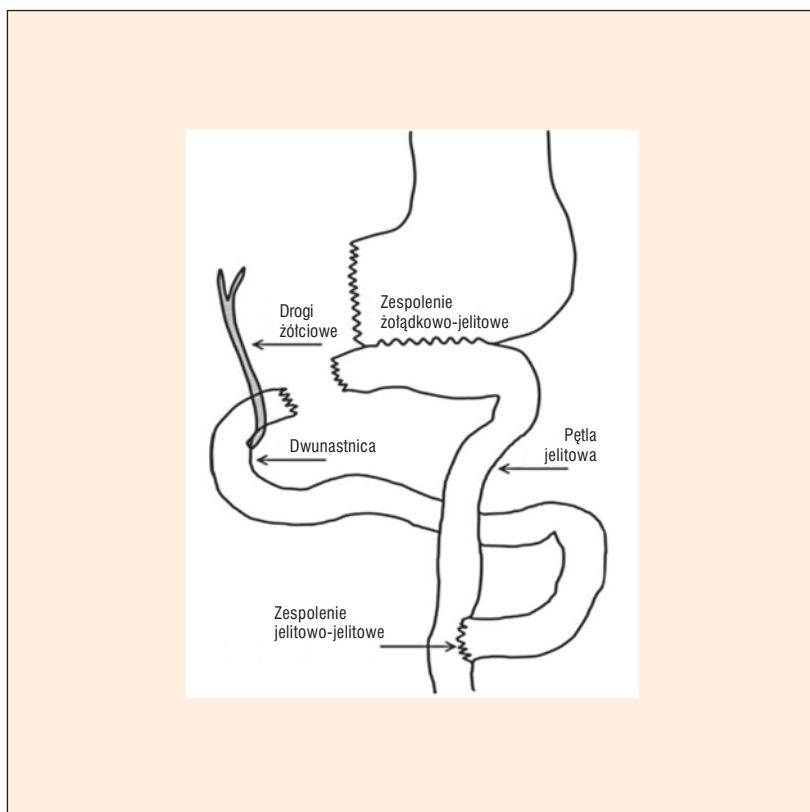
Nadal brakuje jednak obiektywnych badań przeprowadzonych z randomizacją i grupą kontrolną oceniających przydatność wymienionych sposobów leczenia. Dotychczasowe zalecenia opierają się na niejednorodnych doniesieniach lub jedynie na opiniach ekspertów. Tymczasem w codziennej praktyce w leczeniu refluksu dwunastniczo-żołądkowo-przełykowego stosowane są głównie IPP, co ma zresztą pewne uzasadnienie. Wykazano bowiem, że leczenie za pomocą IPP zmniejsza nie tylko refluks kwaśny, ale także refluks o charakterze niekwaśnym, co potwierdzono za pomocą metody spektrofotometrycznej [27]. Korzystny efekt IPP polega prawdopodobnie na wyeliminowaniu synergistycznego działania kwasu solnego i składników treści dwunastniczej oraz na zmniejszeniu objętości refluksu poprzez ograniczenie ilości płynnej treści w żołądku. Efekt działania IPP w stosunku do przełyku można dodatkowo poprawić poprzez równoległe leczenie nastawione na zmniejszenie częstości przejściowych relaksacji dolnego zwieracza przełyku. Wykazano, że baklofen, który jest agonistą receptorów dla kwasu gamma-aminomasłowego typu B, zastosowany w dawce 20 mg 3 razy dziennie, istotnie zmniejsza liczbę epizodów refluksu niekwaśnego oraz nasilenie objawów refluksowych utrzymujących się mimo leczenia IPP [28]. Zastosowanie tego leku jest jednak również ograniczone z powodu działań niepożądanych ze strony ośrodkowego układu nerwowego.

Kandydatami do leczenia chirurgicznego są przede wszystkim chorzy, u których objawy refluksu żółciowego występują po wykonanych wcześniej zabiegach resekcyjnych dotyczących żołądka lub cholecystektomii, a szczególnie po usunięciu odźwiernika metodą Billroth I lub Billroth II. Warunkiem prawidłowej kwalifikacji do zabiegu jest nie tylko występowanie objawów refluksowych utrzymujących się mimo leczenia zachowawczego, ale także obecność żółciowego zapalenia żołądka potwierdzonego w badaniu histopatologicznym. Uważa się, że powinien być także zachowany co najmniej dwuletni odstęp od resekcji żołądka



lub cholecystektomii, ponieważ w miarę upływu czasu od zabiegu nasilenie refluku dwunastniczo-żółdkowego może się samoistnie zmniejszyć [29]. Najlepsze efekty uzyskuje się po operacji naprawczej metodą Roux-en-Y, która polega na wytworzeniu nowego zespolenia zapewniającego drenaż żółci do światła jelita cienkiego w dużej odległości od żołądka (odległość zespolenia jelitowo-jelitowego i żółdkowo jelitowego powinna wynosić 40–60 cm) (ryc. 6). Złagodzenie lub ustąpienie objawów refluksowych we wczesnym okresie po operacji naprawczej uzyskuje się nawet u 85% chorych, jednak w miarę upływu czasu nawet u  $\frac{1}{3}$  z nich dochodzi do nawrotu objawów. Wyniki te powodują, że kwalifikacja do leczenia chirurgicznego osób z pierwotnym refluksem dwunastniczo-żółdkowym, którzy nie mieli wcześniej zabiegów resekcyjnych, powinna być prowadzona ze szczególną ostrożnością, tym bardziej, że u 35% chorych po zabiegu dochodzi do rozwoju objawów zespołu zastojowego Roux. Jest on następstwem zmniejszonej po operacji aktywności motorycznej jelita cienkiego, która może powodować bóle brzucha, nudności, wymioty, biegunkę, wzdęcie oraz uczucie pełności poposiłkowej [30].

Ponieważ refluks dwunastniczo-żółdkowo-przełykowy zwiększa ryzyko raka gruczołowego przełyku, ważnym zagadnieniem jest określenie roli fundoplikacji chirurgicznej jako metody profilaktycznej zarówno u osób z niepowikłaną chorobą refluksową przełyku, jak i metaplastją Barretta. Mimo że wcześniejsze doniesienia były optymistyczne, to zbiorcza analiza danych na ten temat nie potwierdziła korzyści wynikających z wykonywania zabiegów antyrefluksowych na przełyku w porównaniu z leczeniem farmakologicznym [31]. Ryzyko raka gruczołowego przełyku u chorych bez metaplastji Barretta jest na tyle niskie, że fundoplikacja nie powinna być zalecana ze względów profilaktycznych, tym bardziej że śmiertelność będąca następstwem operacji oraz możliwość istotnych powikłań po zabiegu przewyższają oczekiwane korzyści. Metaanaliza danych dotyczących chorych z metaplastją Barretta również nie wykazała przekonujących dowodów, że leczenie chirurgiczne korzystnie wpływa na dalszy przebieg



**Rycina 6.** Schemat operacji naprawczej z zespoleniem żółdkowo-jelitowym metodą Roux-en-Y i zachowaniem wydzielonej pętli jelita czczego o długości co najmniej 40–60 cm

choroby i zmniejsza ryzyko rozwoju raka przełyku [32]. Wykonanie fundoplikacji może natomiast utrudnić nadzór endoskopowy u chorych z przełykiem Barretta, ponieważ możliwość pobierania wycinków z przełyku otoczonego kołnierzem wykonanym z dna żołądka jest znacznie ograniczona [33].

Zapewne upłynie jeszcze dużo czasu, zanim zostaną rozwiązane wszystkie problemy dotyczące rozpoznawania i leczenia refluku żółci do żołądka i przełyku. Tym bardziej warto pamiętać o możliwości działań profilaktycznych, do których należy wykonywanie zespolień antyrefluksowych w czasie resekcji żołądka oraz unikanie zbędnych cholecystektomii. Poza tym powinna obowiązywać podstawowa zasada, że nie należy rozpoznawać choroby jedynie na podstawie obecności żółci w żołądku, szczególnie stwierdzonej w przypadkowym wykonanym badaniu endoskopowym.

1. Smout A.J.P.M. Evaluation and significance of reflux from the duodenum and stomach. *Aliment. Pharmacol. Ther.* 1997; 11(supl. 2): 27–32.
2. Warshaw A.L. Bile gastritis without prior gastric surgery: contributing role of cholecystectomy. *Am. J. Surg.* 1979; 137: 527–531.
3. Hughes K., Robertson A.R., James W.B. Duodenogastric reflux in normal and dyspeptic subjects. *Clin. Radiol.* 1982; 33: 461–466.
4. Li X.B., Lu H., Min H. i wsp. Role of bile reflux and *Helicobacter pylori* infection on inflammation of gastric remnant after distal gastrectomy. *J. Digest. Dis.* 2008; 9: 208–212.
5. Abe H., Murakami K., Satoh S. i wsp. Influence of bile reflux and *Helicobacter pylori* infection on gastritis in the remnant gastric mucosa after distal gastrectomy. *J. Gastroenterol.* 2005; 40: 563–569.
6. Stein H.J., Smyrk T.C., DeMeester T.R. i wsp. Clinical value of endoscopy and histology in the diagnosis of duodenogastric reflux disease. *Surgery* 1992; 112: 796–804.
7. Dixon M.F., O'Connor H.J., Amon A.T. i wsp. Reflux gastritis: Distinct histopathologic entity. *J. Clin. Pathol.* 1986; 39: 524–530.
8. Zhang Y., Yang X., Gu W. i wsp. Histological features of the gastric mucosa in children with primary bile reflux gastritis. *World J. Surg. Oncol.* 2012; 10: 27–34.
9. Nakamura M., Haruma K., Kamada T. i wsp. Duodenogastric reflux is associated with antral metaplastic gastritis. *Gastrointest. Endosc.* 2001; 53: 53–59.
10. Obala G.M., O'Connor H.J., Dixon M.F. i wsp. Bile reflux and intestinal metaplasia in gastric mucosa. *J. Clin. Pathol.* 1993; 46: 235–240.
11. Singh S., Bradley L.A., Richter J.E. Determinants of oesophageal "alkaline" pH environment in controls and patients with gastro-oesophageal reflux disease. *Gut* 1993; 34: 309–316.
12. Souza R.F., Huo X., Mittal V. i wsp. Gastroesophageal reflux might cause esophagitis through a cytokine-mediated mechanism rather than caustic acid injury. *Gastroenterology* 2009; 137: 1776–1184.
13. McQuaid K.R., Laine L., Fennerty M. i wsp. Systematic review: the role of bile acids in the pathogenesis of gastro-oesophageal reflux disease and related neoplasia. *Aliment. Pharmacol. Ther.* 2012; 34: 146–165.
14. Theisen J., Nehra D., Citron D. i wsp. Suppression of gastric acid secretion in patients with gastroesophageal reflux disease results in gastric bacterial over-growth and deconjugation of bile acids. *J. Gastrointest. Surg.* 2000; 4: 50–54.
15. Tack J. Review article: role of pepsin and bile in gastro-oesophageal reflux disease. *Aliment. Pharmacol. Ther.* 2005; 22(supl. 1): 48–54.
16. Taha A.S., Angerson W.J., Morran C.G. Reflux and Barrett's esophagitis after gastric surgery — long-term follow up and implications for the roles of gastric acid and bile in esophagitis. *Aliment. Pharmacol. Ther.* 2003; 17: 547–552.
17. Hirano I. Review article: modern technology in the diagnosis of gastro-oesophageal reflux disease — Bilitec, intraluminal impedance and Bravo capsule pH monitoring. *Aliment. Pharmacol. Ther.* 2006; 23(supl. 1): 12–24.
18. Katz P.O. Review article: the role of non-acid reflux in gastro-oesophageal reflux disease. *Aliment. Pharmacol. Ther.* 2000; 14: 1539–1551.
19. Sifrim D., Castell D., Dent J. i wsp. Gastro-oesophageal reflux monitoring: review and consensus report on detection and definitions of acid, non-acid and gas reflux. *Gut* 2004; 53: 1024–1031.
20. Bredenoord A.J., Tutuian R., Smout A.J.P.M. i wsp. Technology review: Esophageal impedance monitoring. *Am. J. Gastroenterol.* 2007; 102: 187–94.
21. Vaezi M.F., Sears R., Richter J.E. Placebo-controlled trial of cisapride in postgastrectomy patients with duodeno-gastro-oesophageal reflux. *Dig. Dis. Sci.* 1996; 41: 754–763.
22. Scarpellini E., Vos R., Blondeau K. i wsp. The effects of itopride on oesophageal motility and lower oesophageal sphincter function in man. *Aliment. Pharmacol. Ther.* 2011; 33: 99–105.
23. Kwiatek M.A., Roman S., Fereeduddin A. i wsp. An alginate-antacid formulation (Gaviscon Double Action Liquid) can eliminate or displace the postprandial "acid pocket" in symptomatic GERD patients. *Aliment. Pharmacol. Ther.* 2011; 34: 59–66.
24. Strugala V., Avis J., Jolliffe I.G. i wsp. The role of an alginate suspension on pepsin and bile acids — key aggressors in the gastric refluxate. Does this have implications for the treatment of gastro-oesophageal reflux disease? *J. Pharm. Pharmacol.* 2009; 61: 1021–1028.
25. Habiór A. Kwas ursodeoksycholowy w cholestatycznych chorobach wątroby — w jakich sytuacjach jest skuteczny? *Gastroenterologia Kliniczna* 2011; 3: 79–87.
26. Stefaniwsky A.B., Tint G.S., Speck J. i wsp. Ursodeoxycholic acid treatment of bile reflux gastritis. *Gastroenterology* 1985; 89: 1000–1004.
27. Menges M., Muller M., Zeitz M. Increased acid and bile reflux in Barrett's esophagus compared to reflux esophagitis and effect of proton pump inhibitor therapy. *Am. J. Gastroenterol.* 2001; 96: 331–337.
28. Koek G.H., Sifrim D., Lerut T. i wsp. The effect of the GABA(B) agonist baclofen in patients with symptoms and duodeno-gastro-oesophageal reflux refractory to proton pump inhibitors. *Gut* 2003; 10: 1397–1402.
29. Zobolas B., Sakorafas G.H., Kouroukli I. i wsp. Alkaline gastritis: early and late results of surgery. *World J. Surg.* 2006; 30: 1043–1049.
30. James A., Madura M.D. Primary bile reflux gastritis: diagnosis and surgical treatment. *Am. J. Surg.* 2003; 3: 269–273.
31. Shaheen N.J. Does fundoplication change the risk of esophageal cancer in the setting of GERD? *Am. J. Gastroenterol.* 2005; 100: 1009–1011.
32. Corey K.E., Schmitz S.M., Sheheen N.J. i wsp. Does a surgical antireflux procedure decrease the incidence of esophageal adenocarcinoma in Barrett's esophagus? A meta-analysis. *Am. J. Gastroenterol.* 2003; 98: 2390–2394.
33. Tran T., Spechler S.J., Richardson P. i wsp. Fundoplication and the risk of esophageal cancer in gastroesophageal reflux disease: a Veterans Affairs cohort study. *Am. J. Gastroenterol.* 2005; 100: 1002–1008.