

Ryszard Grenda

Klinika Nefrologii, Transplantacji Nerek i Nadciśnienia Tętniczego, Instytut-Centrum Zdrowia Dziecka w Warszawie

Diagnostyka schorzeń nerek i układu moczowego u dzieci i młodzieży — wybrane zagadnienia

Selected aspects of the diagnostic investigation of renal and urinary tract diseases in children and adolescents

ABSTRACT

The modern diagnostic methods used in the evaluation of renal and urinary tract diseases in the paediatric population includes a range of functional, imaging, molecular and genetic investigations. They are not only used to diagnose these conditions but to monitor their treatment, predict the risk of chronic kidney disease and its remote multior-

gan complications. The progress that has been made in this area and the constant search for more sensitive, more specific and less invasive diagnostic techniques contribute to increased standard of renal care in children.

Forum Nefrologiczne 2010, vol. 3, no 1, 51–56

Key words: diagnosis, imaging, functional investigations, molecular investigations, genetic investigations, vascular damage assessment

WSTĘP

W diagnostyce schorzeń nerek i układu moczowego u dzieci wykorzystuje się wiele badań obejmujących:

- badania obrazowe, w tym diagnostykę radiologiczną, radioimmunologiczną oraz patomorfologiczną;
- badania biochemiczne i molekularne;
- testy czynnościowe nerek;
- badania genetyczne.

Zakres tych badań przedstawiono na rysunku 1.

DIAGNOSTYKA OBRAZOWA UKŁADU MOCZOWEGO I UKŁADU KRAŻENIA W CHOROBYCH UKŁADU MOCZOWEGO

Obrazowanie stosuje się w przypadkach: — monitorowania skutków zakażeń układu

moczowego (blizn) oraz podejrzenia wad układu moczowego i monitorowania skuteczności ich leczenia [1–5];

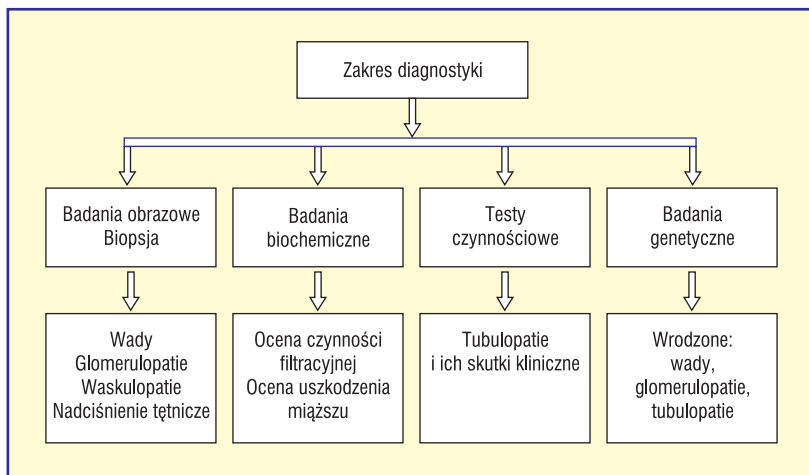
- podejrzenia zmian naczyniowych u osób z nadciśnieniem naczyniowo-nerkowym [6–9];
- oceny uszkodzenia naczyń w przebiegu nadciśnienia i/lub przewlekłej choroby nerek oraz monitorowania skuteczności terapii hipotensyjnej/renoprotekcyjnej [10, 11].

Zakres badań, wskazania oraz korzyści kliniczne z ich wykonywania przedstawiono w tabelach 1 i 2.

Biopsja nerki jest złotym standardem diagnostyki uszkodzenia mięszu nerek w przebiegu glomerulopatii, śródmiąższowego zapalenia nerek, stanów zapalenia naczyń z zajęciem nerek lub innych swoistych zmian (np. w przebiegu zakażeń wirusowych o powinowactwie do mięszu nerek — jak *Polyoma BK nephritis* — lub nefropatii błonia-

Adres do korespondencji:

prof. dr hab. n. med. Ryszard Grenda
Klinika Nefrologii, Transplantacji Nerek i Nadciśnienia Tętniczego
Instytut-Centrum Zdrowia Dziecka
Al. Dzieci Polskich 20,
04–730 Warszawa
tel./faks: (022) 815 15 41
e-mail: r.grenda@czd.pl



Rycina 1. Zakres diagnostyki schorzeń nerek i układu moczowego u dzieci

Tabela 1. Badania obrazowe wykonywane w przypadkach zakażeń oraz podejrzenia wad układu moczowego u dzieci [1–5]

Cel wykonania badania	Zakres badań	Korzyści kliniczne z wykonania badania
Lokalizacja „poziomu” zakażenia w układzie moczowym	Scyntygrafia nerek Tc ⁹⁹ m-DMSA USG	Potwierdzenie odmiedniczkowego zapalenia nerek Potwierdzenie zmian w obrębie ściany pęcherza
Wykrycie obecności: — zastawki tylnej cewki moczowej**	USG*	Możliwość długotrwałej profilaktyki u chorych z potwierdzoną wadą i zakażeniami dróg moczowych
— odpływu pęcherzowo-nerkowego**, *** — wykrycie zastoju w drogach moczowych*, ***, ****, *****	Cystografia fikcyjna** Scyntygrafia nerek Tc ⁹⁹ m-DMSA***	Możliwość wdrożenia farmakoterapii odpowiedniej dla problemu (np. kamicy, wapnicy nerek)
— wykrycie innych wad strukturalnych (*, **, ***, ****, *****)	Pyelografia wstępująca**** Urografia*****	Potwierdzenie wskazań do zabiegu operacyjnego
— wykrycie kamicy lub wapnicy nerek (*, *****)	TK/MRI*****	
Wykrycie blizn w mięszu nerek	Scyntygrafia nerek Tc ⁹⁹ m-DMSA USG	Potwierdzenie wskazań do zabiegu przeciwoptywowego Potwierdzenie wskazań do zabiegu usuwającego zastój Potwierdzenie wskazań do renoprotekcji

USG — ultrasonografia; TK — tomografia komputerowa; MRI (*magnetic resonance imaging*) — rezonans magnetyczny; Tc⁹⁹-mDMSA — scyntygrafia nerek z zastosowaniem kwasu dimerkoptopurynowego znakowanego izotopem technetu
Gwiazdki wskazują, które badania obrazowe (wymienione w kolumnie drugiej) mają zastosowanie w diagnostyce konkretnego problemu klinicznego (wymienionego w kolumnie pierwszej)

stej w przebiegu zakażenia wirusowego zapalenia wątroby typu B). **Poza przypadkami typowego dziecięcego steroidowrażliwego zespołu nerczycowego, w których z powodu**

przewagi zmian minimalnych w mikroskopie świetlnym nie ma wskazań do biopsji — w innych przypadkach wskazania są „klasyczne” i obejmują niejasne rozpoznanie, konieczność identyfikacji typu glomerulopatii, ocenę postępu zmian, oporność na leczenie lub zależność od toksycznej farmakoterapii, podejrzenie nefrotoksyczności leków, odrzucania przeszczepu nerki lub obecności zmian typowych dla swoistych zakażeń wirusowych. Klasyczne badanie patomorfologiczne czasem rozszerza się o badania immunohistochemiczne, ocenę mikrostruktury nerki w mikroskopie elektronowym lub konfokalnym oraz badania molekularne, identyfikujące obecność swoistych cząsteczek *in situ* [12–16].

Nowoczesna diagnostyka poszukuje parametrów zastępczych (*surrogate markers*), czyli biomarkerów pozwalających na ocenę uszkodzenia mięszu nerki bez konieczności wykonywania biopsji. Próby takie podejmowano również u dzieci z przewlekłą chorobą nerek, wykazując u pacjentów z nefropatią zaporową lub pojedynczą nerką wzmożone wydalanie z moczem czynnika wzrostowego beta-1 (TGFβ1, *transforming growth factor beta-1*) i endoteliny-1 (ET-1, *endothelin-1*). Ustalono między innymi korelacje wielkości tego wydalania z wiekiem chorych i zakresem czynności nerek. Oznaczenie biomarkerów (TGFβ1) może także być pomocne w ocenie nasilenia przewlekłej toksyczności cyklosporyny A [17–22]. Praktyczne zastosowanie tych technik należy do przyszłości.

BADANIA GENETYCZNE

Badania genetyczne w nefrologii dziecięcej wykorzystuje się w diagnostyce glomerulopatii:

- do określania domniemanych defektów mikrostruktury kłębuszka w przypadkach oporności zespołu nerczycowego na leczenie lub występowania choroby poniżej 1. roku życia [23–29];
 - w przypadkach podejrzenia zespołu Alportta [30];
 - „syndromicznych” zespołów nerczycowych towarzyszących uszkodzeniom/dysfunkcjom wielorządowym [31–33];
- oraz w diagnostyce:
- tła genetycznego wad wrodzonych typu *Congenital Abnormalities of the Kidney and Urinary Tract* (CAKUT) [34, 35];
 - atypowego zespołu hemolityczno-mocznikowego [36–39];
 - genetycznie uwarunkowanych tubulopatii [40, 41].

Dzięki badaniom genetycznym można między innymi zidentyfikować defekt genów kodujących budowę i czynność podocytów i błony szczelinowatej. W większości przypadków pozwala to wyjaśnić przyczynę wczesnego pojawienia się choroby (< 1. rż.) oraz oporności na leczenie i niepomysłny przebieg choroby. **W niektórych przypadkach badanie genetyczne pozwala na odstąpienie od empirycznej decyzji o wprowadzaniu kolejnych toksycznych terapii bez powodzenia klinicznego, co chroni pacjenta przed ciężkimi powikłaniami jatrogennymi** [23–26]. Dodatkowo analiza genetyczna pozwala przewidywać ryzyko nawrotu choroby po transplantacji nerki. W rzadkich przypadkach badania genetyczne umożliwiają także zdefiniowanie swoistego wrodzonego defektu, który ze względu na (częściowo) czynnościowy charakter poddaje się terapii cyklosporyną A, czyli defektu kanału *transient receptor potential channel* (TRPC6) [28–29]. W przypadkach zespołu Alporta badanie genetyczne pozwala określić podtyp choroby, potwierdzić bezobjawowe nosicielstwo oraz jest przydatne w określeniu ryzyka glomerulopatii *de novo* po transplantacji nerki o prawidłowej budowie błony podstawnej (łańcuch α 5 kolagenu typu IV) [30].

W przypadkach zespołów wad wrodzonych, takich jak: zespół Denys-Drasha, Frasiera, Widemana-Beckwitha, zespół WAGR (*Wilms tumor, Aniridia, Genitourinary tract anomalies, mental Retardation syndrome*), czy izolowanej hemihipertrofii istnieje podwyższone ryzyko rozwoju nowotworów układu moczowego. W przypadku zespołu WAGR i zespołu Denys-Drasha wysokie ryzyko rozwoju guza Wilmsa wynika z mutacji genu WT1, a w zespole Widemana-Beckwitha — mutacji genu WT2. U dzieci ze stwierdzoną mutacją genu WT1, ze względu na ryzyko rozwoju guza Wilmsa, zaleca się wykonanie nefrektomii i jednocześnie rozpoczęcie leczenia nerkozastępczego [31–33].

W przypadkach genetycznie uwarunkowanych odmian zespołu hemolityczno-mocznikowego badania w kierunku mutacji genetycznych związanych z poszczególnymi składnikami układu komplementu (C₃; CFH, *complement factor H*; CFI, *complement factor I*; MCP, *membrane co-factor protein* itp.) stanowią ważny element diagnostyki pozwalającej zaplanować zarówno terapię choroby pierwotnej (plazmafereza, powtarzane wlewy osocza, immunosupresja, koncentrat czynnika, eculizumab), jak i postępowanie po transplantacji narządowej (nerka, wątroba–nerka) [36–39].

Tabela 2. Badania obrazowe układu krążenia wykonywane w przypadkach nadciśnienia tętniczego oraz podejrzenia patologii naczyń w przebiegu przewlekłej choroby nerek [6–11]

Cel wykonania badania	Zakres badań	Korzyści kliniczne z wykonania badania
Potwierdzenie/wykluczenie naczyniowo-nerkowej przyczyny nadciśnienia	USG Doppler Scyntygrafia — test z kaptoprylem Angio-CT Arteriografia naczyń nerkowych	Lokalizacja i nasilenie patologii naczyniowej Interwencja radiologiczna (balonikowanie zwężenia, stenty) Kwalifikacja do zabiegu chirurgicznego
Potwierdzenie/wykluczenie uszkodzenia naczyń i serca	USG tętnic z pomiarem odcinka błona wewnątrzna-środkowa Echokardiografia Angio-CT	Ustalenie stopnia uszkodzenia naczyń i serca Wsparcie decyzji o zakresie farmakoterapii Monitorowanie skuteczności farmakoterapii

USG — ultrasonografia; angio-CT (*angiocomputed tomography*) — angiotomografia komputerowa

Tabela 3. Przydatność badań genetycznych w nefrologicznej praktyce klinicznej u dzieci [23–40]

Grupa schorzeń	Realna przydatność badania genetycznego
Zespoły nerczycowe	Wyjaśnienie przyczyny oporności na leczenie Modyfikacja postępowania Ocena ryzyka nawrotu po transplantacji nerki
Zespół Alporta	Ustalenie wariantu choroby Ocena ryzyka glomerulopatii <i>de novo</i> po transplantacji nerki
Syndromiczne zespoły nerczycowe z mutacją WT1	Ustalenie ryzyka rozwoju guza Wilmsa w nerce
Atypowy zespół hemolityczno-mocznikowy Oksaloza	Modyfikacja postępowania Ocena ryzyka nawrotu po transplantacji nerki Ustalenie wskazań do skojarzonej transplantacji wątroby i nerki
Zespół Barttera Zespół Gittelmana Hiperkalciuria Nerkowa hipomagnezemia	Znaczenie poznawcze; potwierdzenie rozpoznania
Wady wrodzone typu <i>Congenital Abnormalities of the Kidney and Urinary Tract</i> (CAKUT)	Znaczenie poznawcze; potwierdzenie rozpoznania

Występowanie wad wrodzonych typu CAKUT to konsekwencja niewłaściwej interakcji pomiędzy pączkiem moczowodowym a mezoderłą metanefronu w okresie embriogenezy i/lub zaburzonej drożności dróg moczowych *in utero*. W wielu przypadkach uszko-

Tabela 4. Badania czynnościowe w nefrologii dziecięcej [41, 42]

Cel wykonania badania	Zakres badań
Różnicowanie typu kwasicy cewkowej	Test zakwaszenia (ocena wydalania jonu wodorowego, minimalnego pH moczu, luki anionowej) Test alkalizacji (ocena FE_{HCO_3} i ΔpCO_2)
Różnicowanie typu moczówki	Test zagęszczania moczu Test z wazopresyną
Różnicowanie typów hiperkalciurii i innych zaburzeń aktywności sensora wapniowego	Test obciążenia wapniem Test obciążenia fosforanami

dzenie nerek wskutek zastoju w drogach moczowych nakłada się na pierwotnie zmniejszoną już liczbę nefronów. Do CAKUT należą: aplazja, hipoplazja i dysplazja nerek, wielotorbielowata dysplazja nerek, moczowód olbrzymi, zwężenie podmiędniczkowe moczowodu, przepęcherzowe zwężenie moczowodu, zdwojenia nerek/moczowodów oraz anomalie rozwojowe pęcherza moczowego i cewki moczowej. Ich występowanie szacuje się na ponad 30% wszystkich wykrywanych nieprawidłowości rozwojowych za pomocą badania USG. Wady te są główną przyczyną niewydolności nerek rozpoznawanej u noworodków i dzieci młodszych. Rozwój układu moczowego w okresie życia płodowego podlega regulacji genów, których mutacje powodują powstawanie określonych wad. **Zidentyfikowano wiele mutacji genów współlistniejących z zaburzeniami kształtowania się nerki i dróg**

moczowych. Mutacje te dotyczą między innymi genów PAX2, KAL, EYA1 i SIX1. Większość tych zespołów wiąże się z heterozygotyczną mutacją genów kodujących czynniki transkrypcyjne aktywne w okresie nefrogenezy, a występowanie charakterystycznych objawów pozanerkowych świadczy o innych dodatkowych funkcjach regulatorowych poszczególnych genów [34, 35]. Diagnostyka genetyczna w tych przypadkach nie ma jak dotąd bezpośredniego „przełożenia” klinicznego, a jedynie znaczenie poznawcze. Możliwości i korzyści z wykonywania badań genetycznych w nefrologii dziecięcej podsumowano w tabeli 3.

TESTY CZYNNOŚCIOWE

Podobnie jest w przypadkach genetycznie uwarunkowanych tubulopatii. W określeniu fenotypu tych schorzeń, jak również w ocenie nasilenia postaci nabytych stosuje się testy czynnościowe wymienione w tabeli 4 [41, 42].

PODSUMOWANIE

Nowoczesna diagnostyka schorzeń nerek i układu moczowego poza tradycyjnym celem, jakim jest ustalenie rozpoznania, pozwala na bieżącą ocenę skuteczności terapii, przewidywanie rokowania oraz wczesne wykrywanie uszkodzeń innych narządów w przebiegu tych schorzeń. Ta „dynamiczna” rola diagnostyki w ostatnich latach zaczyna dominować nad rolą „tradycyjną”.

STRESZCZENIE

Nowoczesna diagnostyka chorób nerek i układu moczowego u dzieci obejmuje szeroki zakres badań czynnościowych, obrazowych, molekularnych i genetycznych. Służą one nie tylko wykrywaniu określonych chorób, ale także monitorowaniu ich leczenia, przewidywaniu zagrożenia rozwojem przewlekłej choroby nerek i jej wielonarządowych odległych

skutków. Postęp w tej dziedzinie i stałe poszukiwanie bardziej czułych, swoistych, a zarazem mniej inwazyjnych technik diagnostycznych przyczyniają się do podwyższenia standardu opieki nefrologicznej u dzieci.

Forum Nefrologiczne 2010, tom 3, nr 1, 51–56

Słowa kluczowe: diagnostyka, obrazowanie, badania czynnościowe, badania molekularne, badania genetyczne, ocena uszkodzenia naczyń

- Westwood M.E., Whiting P.F., Cooper J. i wsp. Further investigation of confirmed urinary tract infection in children under 5 years: a systematic review. *BMC Pediatrics* 2005; 5: 1–10.
- Lee M.D., Lin C.C., Huang F.Y. i wsp. Screening young children with a first febrile urinary tract infection for high-grade vesicoureteral reflux with renal ultrasound scanning and technetium-99m-labeled dimercaptosuccinic acid Canning. *J. Pediatr.* 2009; 154: 797–802.
- Levart T.K., Kljucevsek D., Kenig A., Kenda R. Sensitivity of ultrasonography in detecting renal parenchymal defects: 6 years' follow-up. *Pediatr. Nephrol.* 2009; 24: 1193–1197.
- Morales Ramos D.A., Albuquerque P.A. i wsp. Magnetic resonance imaging of the urinary tract in the fetal and pediatric population. *Curr. Probl. Diagn. Radiol.* 2007; 36: 153–163.
- Leyendecker J.R., Clingan M.J. Magnetic resonance urography update — are we there yet? *Semin. Ultrasound. CT MR* 2009; 30: 246–257.
- Tullus K., Brennan E., Hamilton G. i wsp. Renovascular hypertension in children. *Lancet* 2008; 26: 1453–1463.
- Reusz G.S., Kis E., Cseprekál O. i wsp. Captopril-enhanced renal scintigraphy in the diagnosis of pediatric hypertension. *Pediatr. Nephrol.* 2010; 25: 185–189.
- Clemente A., Macchi V., Porzionato A. i wsp. CTA and 2D-3D post-processing: radiological signs of fibromuscular dysplasia of renal artery. *Surg. Radiol. Anat.* 2009; 31: 25–29.
- Huang Y., Duncan A.A., McKusick M.A. i wsp. Renal artery intervention in pediatric and adolescent patients: a 20-year experience. *Vasc. Endovascular. Surg.* 2008; 41: 490–499.
- Litwin M., Niemirska A. Intima-media thickness measurements in children with cardiovascular risk factors. *Pediatr. Nephrol.* 2009; 24: 707–719.
- Litwin M., Wühl E., Jourdan C. i wsp. Altered morphologic properties of large arteries in children with chronic renal failure and after renal transplantation. *J. Am. Soc. Nephrol.* 2005; 16: 1494–1500.
- Whittier W.L., Korbet S.M. Renal biopsy: update. *Curr. Opin. Nephrol. Hypertens.* 2004; 13: 661–665.
- Zouvani I., Aristodemou S., Hadjisavvas A. i wsp. Incidence of thin basement membrane nephropathy in 990 consecutive renal biopsies examined with electron microscopy. *Ultrastruct. Pathol.* 2008; 32: 221–216.
- Naesens M., Li L., Ying L. i wsp. Expression of complement components differs between kidney allografts from living and deceased donors. *J. Am. Soc. Nephrol.* 2009; 20: 1839–1851.
- Piotto G.H., Moraes M.C., Malheiros D.M. i wsp. Percutaneous ultrasound-guided renal biopsy in children — safety, efficacy, indications and renal pathology findings: 14-year Brazilian university hospital experience. *Clin. Nephrol.* 2008; 69: 417–424.
- Woźniewicz B., Wszyńska T., Tysarowska A. Badanie biopsyjne nerki. W: Sieniawska M., Wszyńska T. (red.). *Nefrologia dziecięca*. OIN Polfa, Warszawa 2003: 137–140.
- Grenda R., Wühl E., Litwin M. i wsp. and ESCAPE Study Group: Urinary excretion of endothelin-1 (ET-1), transforming growth factor- β 1 (TGF- β 1) and vascular endothelial growth factor (VEGF₁₆₅) in paediatric chronic kidney diseases: results of the ESCAPE Trial. *Nephrol. Dial. Transplant.* 2007; 22: 3487–3494.
- Mc Rae Dell K., Hoffman B.B., Leonard M.B. i wsp. Increased urinary transforming growth factor-beta(1) excretion in children with posterior urethral valves. *Urology* 2000; 56: 311–314.
- Wasilewska A., Zoch-Zwierz W., Taranta-Janusz K. Urinary transforming growth factor beta1 in children and adolescents with congenital solitary kidney. *Pediatr. Nephrol.* 2009; 24: 753–759.
- Taha M.A., Shokeir A.A., Osman H.G. i wsp. Pelvi-ureteric junction obstruction in children: the role of urinary transforming growth factor-beta and epidermal growth factor. *BJU Int.* 2007; 99: 899–903.
- Chevalier R.L. Obstructive nephropathy: towards biomarker discovery and gene therapy. *Nat. Clin. Pract. Nephrol.* 2006; 2: 157–168.
- Wasilewska A.M., Zoch-Zwierz W.M. Transforming growth factor-beta 1 in nephrotic syndrome treated with cyclosporine and ACE inhibitors. *Pediatr. Nephrol.* 2004; 19: 1349–1353.
- Hinkes B.G., Mucha B., Vlangos C.N. i wsp. on behalf of Arbeitsgemeinschaft für Paediatrische Nephrologie Study Group: Nephrotic syndrome in the first year of life: two third of cases are caused by mutations of genes NPHS1, NPHS2, WT1 and LAMB2. *Pediatrics* 2007; 119: e907–e919.
- Schwaderer P., Knüppel T., Konrad M. i wsp. Clinical course and NPHS2 analysis in patients with late steroid-resistant nephrotic syndrome. *Pediatr. Nephrol.* 2008; 23: 251–256.
- Gbadegesin R., Hinkes B., Vlangos C. i wsp. Mutational analysis of NPHS2 and WT1 in frequently relapsing and steroid-dependent nephrotic syndrome. *Pediatr. Nephrol.* 2007; 22: 509–513.
- Weber S., Gribouval O., Esquivel E.L. i wsp. NPHS2 mutation analysis shows genetic heterogeneity of steroid-resistant nephrotic syndrome and low post-transplant recurrence. *Kidney Int.* 2004; 66: 571–579.
- Woundenberg-Vrenken T.E., Bindels R.J.M., Hoenderop J.G. The role of transient receptor potential channels in kidney diseases. *Nature Rev. Nephrol.* 2009; 5: 441–449.
- Walz G. Split or pore? A mutation of the ion channel TRPC6 causes FSGS. *Nephrol. Dial. Transpl.* 2005; 29: 1777–1779.
- Winn M.P., Daskalakis N., Spurney R.E., Middleton J.P. Unexpected role of TRPC6 channel in familial nephrotic syndrome: does it have clinical implications? *J. Am. Soc. Nephrol.* 2006; 17: 378–387.
- Peten E., Pirson Y., Cosyns J.P. i wsp. Outcome of thirty patients with Alport's syndrome after renal transplantation. *Transplantation* 1991; 52: 823–826.
- Fischbach B.V., Trout K.L., Lewis J. i wsp. WAGR syndrome: a clinical review of 54 cases. *Pediatrics* 2005; 116: 984–988.
- McTaggart S.J., Algar E., Chow C.W. i wsp. Clinical spectrum of Denys-Drash and Frasier syndrome. *Pediatr. Nephrol.* 2001; 16: 335–339.
- Huff V. Genotype/phenotype correlations in Wilms' tumor. *Med. Pediatr. Oncol.* 1996; 27: 408–414.
- Pope J.C., Brock J.W., Adams M.C. i wsp. How they begin and how they end; classic and new theories for the development and deterioration of Congenital Anomalies of the Kidney and Urinary Tract (CAKUT). *Am. J. Soc. Nephrol.* 1999; 10: 2018–2028.

35. Weber S., Moriniere V., Knüppel T. i wsp. and ESCAPE Trial Group. Prevalence of mutations in renal developmental genes in children with renal hypodysplasia: results of ESCAPE Study. *J. Am. Soc. Nephrol.* 2006; 17: 2864–2870.
36. Loirat C., Niaudet P. The risk of recurrence of hemolytic uremic syndrome after renal transplantation in children. *Pediatr. Nephrol.* 2003; 18: 1095–1101.
37. Loirat C., Frémeaux-Bacchi V. Hemolytic uremic syndrome recurrence after renal transplantation. *Pediatr. Transplant.* 2008; 12: 619–629.
38. Kavanagh D., Richards A., Frémeaux-Bacchi V. i wsp. Screening for complement system abnormalities in patients with atypical hemolytic uremic syndrome. *J. Am. Soc. Nephrol.* 2007; 2: 591–596.
39. Chatelet V., Frémeaux-Bacchi V., Lobbedez T. i wsp. Safety and long-term efficacy of eculizumab in a renal transplant patient with recurrent atypical hemolytic-uremic syndrome. *Am. J. Transplant.* 2009; 9: 2644–2645.
40. Woudenberg-Vrenken T.E., Bindels R.J.M., Hoenderop J.G. The role of transient receptor potential channels in kidney diseases. *Nature Rev. Nephrol.* 2009; 5: 441–449.
41. Zawadzki J. Kwasice cewkowe. Kamica. W: Grenda R. (red.). *Postępy nefrologii dziecięcej.* PZWL, Warszawa 2002: 11–24.
42. Kuczera M., Swatowski A. Rozpoznawanie i leczenie kamicy nerkowej. W: Rutkowski B. i Czekalski S. (red.). *Rozpoznawanie i leczenie chorób nerek.* Termedia, Poznań 2008: 108–116.