



**Maria Szczepańska<sup>1</sup>, Piotr Adamczyk<sup>1</sup>, Elżbieta Trembecka-Dubel<sup>2</sup>,  
Dagmara Roszkowska-Bjanid<sup>2</sup>, Katarzyna Lipiec<sup>2</sup>, Katarzyna Dyga<sup>2</sup>**

<sup>1</sup>Katedra i Klinika Pediatrii Wydziału Lekarskiego z Oddziałem Lekarsko-Dentystycznym w Zabrze, Śląski Uniwersytet Medyczny w Katowicach  
<sup>2</sup>Oddział Nefrologii Dzieci, Samodzielny Publiczny Szpital Kliniczny Nr 1 w Zabrze

# Atypowy zespół hemolityczno-mocznicowy u 4-letniej dziewczynki — opis przypadku

## Atypical hemolytic-uremic syndrome in 4-year old girl — a case report

### ABSTRACT

During recent years we have seen a significant progress in the diagnosis and treatment of genetically determined microvascular thrombosis in children such as atypical hemolytic-uremic syndrome (aHUS) and thrombotic thrombocytopenic purpura (TTP). Those extremely rare diseases, usually present with poor prognosis and a wide variety of clinical symptoms. The diagnose of the form of thrombotic microangiopathy further facilitates rational choice of therapeutic and/or prophylactic management, which is associated with the prevention of relapse and complications. In children with a clinical diagnosis of aHUS the use of eculizumab as the drug of choice has been proposed.

This treatment in addition to the advantages resulting from the inhibition of microvascular and related organ damage helps to avoid complications associated with therapeutic plasma exchange, repeated infusions of plasma in the treatment and prevention of the presence of the central catheter. Eculizumab although it had been approved for the treatment of atypical hemolytic-uremic syndrome in children and adults in 2011 in Poland is still not available. The authors describe the diagnostic and treatment course of atypical form of hemolytic-uremic syndrome in a child with the use of plasma products.

**Forum Nefrol 2016, vol 9, no 4, 246–251**

**Key words: atypical hemolytic uremic syndrome, children, chronic kidney disease, eculizumab**

▶▶W ostatnich latach odnotowano istotny postęp w diagnostyce i leczeniu genetycznie uwarunkowanych mikroangiopatii zakrzepowych u dzieci◀◀

▶▶U podłoża aHUS leżą przede wszystkim mutacje genów białek regulatorowych układu dopełniacza◀◀

### WSTĘP

W ostatnich latach odnotowano istotny postęp w diagnostyce i leczeniu genetycznie uwarunkowanych mikroangiopatii zakrzepowych u dzieci, wśród których wyróżnia się atypowy zespół hemolityczno-mocznicowy (aHUS, *atypical hemolytic uremic syndrome*) oraz zakrzepową płamicę małopłytkową (TTP, *thrombotic thrombocytopenic purpura*). Są to choroby charakteryzujące się dużą różnorodnością objawów klinicznych wynikających z rozsianego wykrzepiania w małych naczyniach, co prowadzi do niewydolności wielu

narządów (m.in. małopłytkowość, hemoliza, niewydolność nerek, objawy gastroenterologiczne, kardiologiczne, neurologiczne). Zespół aHUS i TTP mają zwykle poważne rokowanie, występują niezmiernie rzadko, stąd trudne jest zaplanowanie randomizowanych badań klinicznych [1–4]. U podłoża aHUS leżą przede wszystkim mutacje genów białek regulatorowych układu dopełniacza dotyczące czynnika H, B, I, białka błonowego CD46, składowej C<sub>3</sub> dopełniacza, trombomoduliny. Nieprawidłowa czynność alternatywnej drogi aktywacji układu dopełniacza jest odpowiedzialna za wystąpienie 60–70% przypadków tej choroby [5].

#### Adres do korespondencji:

dr hab. n. med. Maria Szczepańska  
Katedra i Klinika Pediatrii,  
Wydział Lekarski z Oddziałem Lekarsko-  
-Dentystycznym w Zabrze,  
Śląski Uniwersytet Medyczny  
w Katowicach  
ul. 3 Maja 13/15, 41–800 Zabrze  
e-mail: mszczepanska@szpital.zabrze.pl

W dalszym ciągu aHUS stanowi najczęstszą przyczynę ostrego uszkodzenia nerek u dzieci poniżej 4. roku życia (z wyłączeniem noworodków) i istotnie przyczynia się do nabytej przewlekłej choroby nerek u dzieci [5–7].

Zakrzepowa plamica małopłytkowa o podłożu genetycznym jest uwarunkowana niedoborem ADAMTS13 — proteazy rozszczepiającej czynnik von Willebranda. Stwierdzenie jej aktywności poniżej 10% pozwala na rozpoznanie TTP i wykluczenie aHUS [1, 2, 8]. Ustalenie postaci mikroangiopatii zakrzepowej ułatwia racjonalny wybór dalszego postępowania leczniczego i/lub profilaktycznego związanego z zapobieganiem nawrotom choroby i powikłaniom. W roku 2015 ukazał się na łamach „Pediatric Nephrology” konsensus międzynarodowej grupy ekspertów dotyczący postępowania diagnostycznego i leczniczego w aHUS. Podkreślono w nim, że skuteczna blokada końcowej drogi układu dopełniacza przy użyciu przeciwciała monoklonalnego ekulizumab może pozwolić na zachowanie prawidłowej czynności nerek własnych w aktywnym okresie choroby i umożliwić bezpieczne przeszczepienie nerki u chorych ze schyłkową niewydolnością nerek po przebytych aHUS [1]. U dzieci z klinicznym rozpoznaniem aHUS proponuje się stosowanie ekulizumabu jako leku z wyboru. Poza korzyściami wynikającymi z zahamowania aktywności mikroangiopatii i związanych z tym powikłań narządowych dodatkowym celem jest uniknięcie terapeutycznej wymiany osocza, powtarzanych infuzji osocza w leczeniu profilaktycznym oraz powikłań związanych z obecnością cewnika centralnego [9, 10]. Możliwość szerokiego stosowania ekulizumabu jest ograniczona ze względu na bardzo wysoką cenę leku. W Polsce leczenie ekulizumabem nie jest obecnie dostępne (trwa proces rejestracyjny).

Autorzy opisują postępowanie diagnostyczne i przebieg leczenia aHUS u dziecka z wykorzystaniem preparatów osocza.

## OPIS PRZYPADKU

Przypadek dotyczy 4-letniej dziewczynki, urodzonej z ciąży pierwszej w 38. tygodniu, z masą ciała 2990 g, długością ciała 54 cm, ocenionej w skali Apgar na 8/9/10 punktów. Dotychczasowy rozwój dziecka przebiegał prawidłowo, wywiad był nieobciążony istotnymi chorobami, wywiad rodzinny również bez znaczenia klinicznego.

Początkowe objawy rozpoczęły się 3,5 tygodnia przed hospitalizacją. Obejmowały: wymioty, osłabienie, odwodnienie, zażółcenie skóry. Dziecko przyjęte do oddziału pediatrycznego z podejrzeniem białaczki (niedokrwistość: hemoglobina [Hb] — 5,0 g/dl; małopłytkowość — 20 G/l). Ostatecznie po wykonaniu badań dodatkowych rozpoznano zespół hemolityczno-mocznicowy (aHUS).

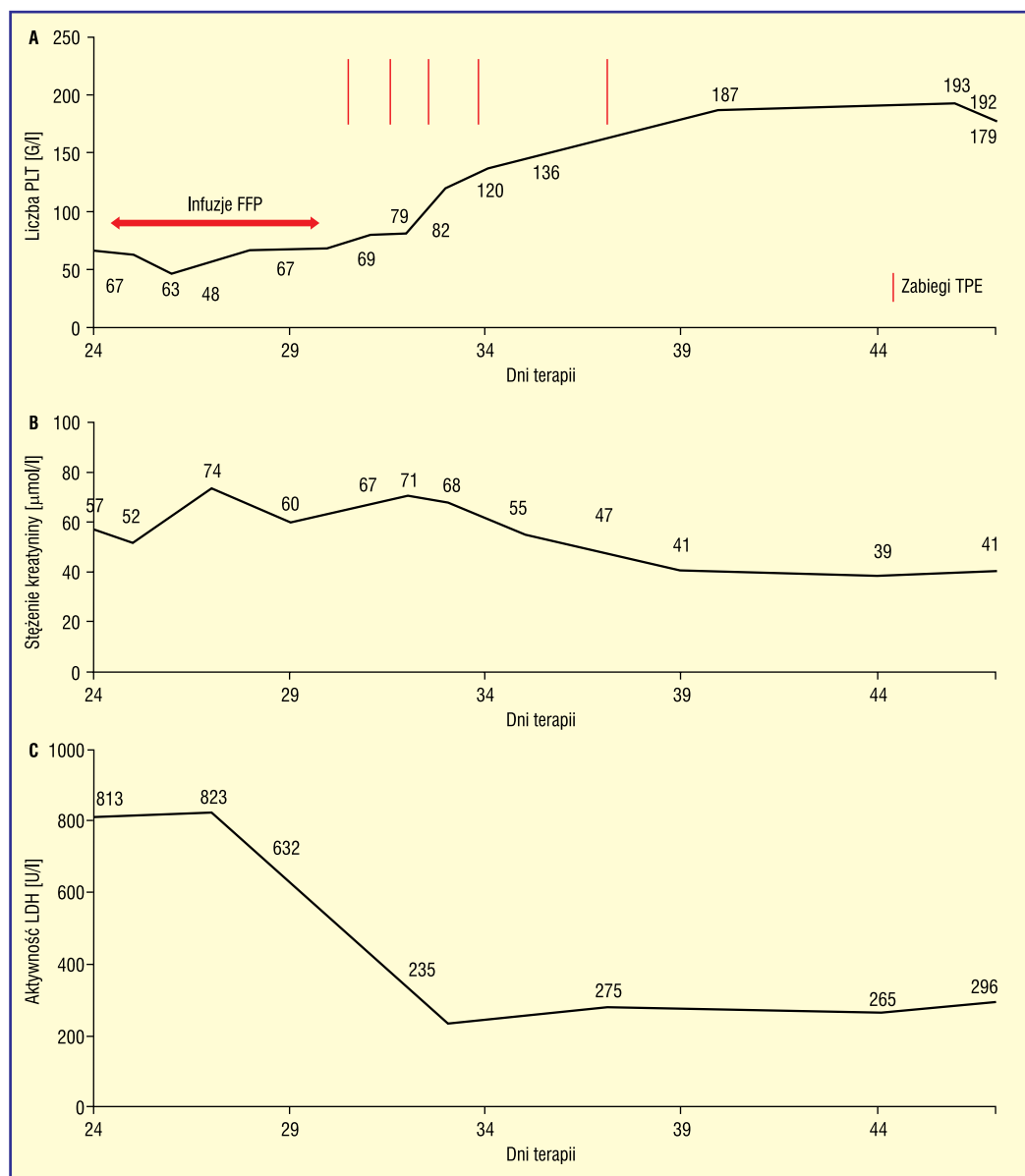
W pierwszych 23 dniach leczenia ogólny stan dziecka był dobry. W tym okresie występowało nieoliguryczne ostre uszkodzenie nerek z szacunkowym współczynnikiem filtracji kłębuszkowej (eGFR, *estimated glomerular filtration rate*) w przedziale 40–70 ml/min/1,73 m<sup>2</sup>, bez konieczności wdrożenia leczenia nerko zastępczego. Obserwowano stabilną małopłytkowość z liczbą płytek krwi oscylującą około 50 G/l oraz dość dużą aktywność hemolityczną. Dziewczynka wymagała przetoczenia koncentratu krwinek czerwonych w odstępach co 3–4 dni. W tym okresie prowadzono terapię wlewami osocza świeżo mrożonego (FFP, *fresh frozen plasma*) o małej intensywności — 2 j./tydzień.

Wobec braku efektów leczenia dziecko skierowano na oddział nefrologii (24.–47. doba leczenia). W wykonanych tam badaniach diagnostycznych stwierdzono: niedokrwistość hemolityczną (Hb — 9,1 g/dl), małopłytkowość (płytki krwi — 67 G/l), obecność schistocytów, retikulocytozę (1,72%), stężenie białka całkowitego (65,9 g/l), albumin (38,7 g/l), obniżenie stężenia składowej C<sub>3</sub> dopełniacza (0,84 g/l), C<sub>4</sub> w normie (0,16 g/l), stężenie kreatyniny (57 μmol/l) z eGFR (66,7 ml/min/1,73 m<sup>2</sup>), stężenie mocznika (10,4 mmol/l), kwasu moczowego (295 μmol/l). Dodatkowo wykazano podwyższone wartości D-dimerów (7,36 μg/ml), hipercholesterolemię (6,78 mmol/l), wysoką aktywność dehydrogenazy mleczanowej (LDH, *lactate-dehydrogenase*) (813 U/l), niedobór witaminy D (25-OH-D — 10,75 ng/ml), białkomocz (320 mg/dl), masywną erytrocyturię. Liczbę pytek krwi, stężenie kreatyniny w surowicy krwi i aktywność LDH w 24.–47. dobie leczenia przedstawiono na rycinie 1. Aktywność proteazy ADAMTS-13 wynosiła 72%, stężenie antygeny — 528 ng/ml (norma: 557–709 ng/ml). Przesłano próbki krwi dziecka do ewentualnej identyfikacji mutacji genów białek regulatorowych układu dopełniacza (wyniki badania w toku).

W 24.–29. dniu leczenia zintensyfikowano infuzje FFP (2 j./d.), co przyniosło mniej

▶▶ W roku 2015 ukazał się na łamach „Pediatric Nephrology” konsensus międzynarodowej grupy ekspertów dotyczący postępowania diagnostycznego i leczniczego w aHUS ◀◀

▶▶ U dzieci z klinicznym rozpoznaniem aHUS proponuje się stosowanie ekulizumabu jako leku z wyboru ◀◀



**Rycina 1 A–C.** Aktywność zespołu hemolityczno-mocznicowego w 24.–47. dobie leczenia. FFP (*fresh frozen plasma*) — osocze świeżo mrożone; LDH (*lactate-dehydrogenase*) — dehydrogenaza mleczanowa; PLT (*platelets*) — płytki krwi; TPE (*therapeutic plasma exchange*) — terapeutyczna wymiana osocza

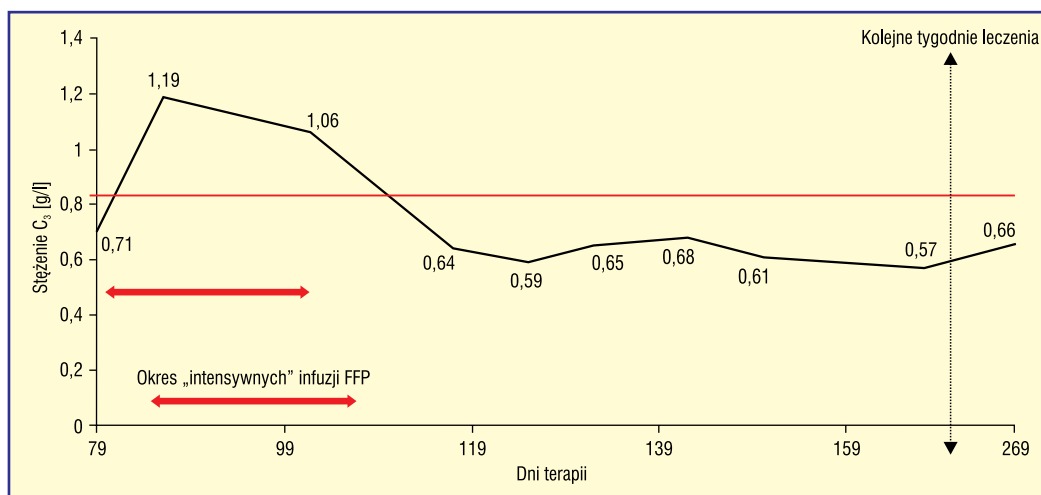
zaznaczoną tendencją do hemolizy, bez wpływu na liczbę płytek krwi. Wykonano następnie zabiegi terapeutycznej wymiany osocza (TPE, *therapeutic plasma exchange*) — łącznie pięć zabiegów w 30., 31., 32., 34. i 37. dniu leczenia — po których uzyskano remisję objawów aHUS. W kolejnych dniach kontynuowano wlewy FFP według wcześniejszego schematu. Wobec „łagodnego” przebiegu klinicznego aHUS przy wypisie w 47. dniu zdecydowano o niewdrażaniu przewlekłej terapii profilaktycznej infuzjami FFP.

W dniu wypisu stwierdzano remisję hematologiczną (Hb — 9,5 g/dl; płytki krwi — 179 G/l, LDH — 296 U/l), stabilną funkcję

nerek z wartością eGFR > 90 ml/min/1,73 m<sup>2</sup>, nienergcyczny białkomocz — 110 mg/dl.

W dniach 48.–78. dziewczynka zgłosiła się na kilka wizyt ambulatoryjnych; każdorazowo odnotowano prawidłową liczbę pytek krwi, stabilne, choć obniżone stężenie Hb (ok. 10 g/dl) oraz prawidłową funkcję nerek. Obserwowano ustąpienie białkomoczu.

W 79. dniu obserwowano objawy skazy krwotocznej pod postacią licznych krwawych podbiegnięć i wybroczyn. Dziecko było w dobrym stanie ogólnym, bez gorączki, bez objawów infekcji. Nie potwierdzono uchwytne go czynnika „spustowego” aHUS. W badaniach dodatkowych odnotowano: liczbę płytek krwi



**Rycina 2.** Stężenie składowej C<sub>3</sub> układu dopełniacza u leczonej dziewczynki z zespołem hemolityczno-mocznicowym w 79.–269. dobie leczenia. FFP (*fresh frozen plasma*) — osocze świeżo mrożone

— 50 G/l; Hb — 7,8 g/dl; aktywność LDH — 564 U/l; stężenie kreatyniny — 54  $\mu$ mol/l; badanie ogólne moczu było prawidłowe, ale w kolejnych dniach wystąpił białkomocz (maks. do 4 g/l). W dniach 79.–102. dziecko ponownie hospitalizowano na oddziale nefrologii. W trakcie tego pobytu nie było konieczności prowadzenia leczenia nerkozastępczego. Wdrożono leczenie infuzjami FFP (2 j./d.), dwukrotnie przetoczono koncentrat krwinek czerwonych. Wobec dobrej odpowiedzi na leczenie i dobrego stanu klinicznego nie powtarzano zabiegów TPE. Podjęto decyzję o dalszym leczeniu profilaktycznymi wlewami FFP w odstępach 2-tygodniowych. W 95. dniu leczenia założono vascuport w przygotowaniu do prowadzenia wyżej przedstawionej terapii.

Obecnie dziecko ukończyło 269 dni leczenia. W okresie 6-miesięcznej obserwacji nie stwierdzono kolejnych nawrotów aHUS. Przewlekłe leczenie osoczem jest skuteczne w aspekcie utrzymania remisji hematologicznej. Liczba płytek krwi pozostaje prawidłowa, brak biochemicznych wskaźników hemolizy oraz konieczności przetoczenia koncentratu krwinek czerwonych. Stężenie Hb utrzymuje się w zakresie 9,0–10,2 g/dl.

Czynność nerek jest wydolna, z eGFR wynoszącym obecnie 169,8 ml/min/1,73 m<sup>2</sup>. Badanie ogólne moczu nie wykazuje białkomoczu i erytrocyturii. Stężenie składowej C<sub>3</sub> układu dopełniacza utrzymuje się natomiast poniżej zakresu normy (ryc. 2).

Do tej pory dziewczynka otrzymała ponad 16 l osocza i około 2 l koncentratu krwinek czerwonych. Kontynuuje leczenie renoprotekcyjne ramipilem (0,07 mg/kg/d.) oraz alkalizujące *natrium bicarbonicum*.

## DYSKUSJA

Ekulizumab został zarejestrowany do leczenia atypowego zespołu hemolityczno-mocznicowego u dzieci i dorosłych 23 września 2011 roku. Jest rekombinowanym, humanizowanym, monoklonalnym przeciwciałem IgG2/4 $\kappa$ , które wiąże się z ludzkim białkiem C<sub>5</sub> układu dopełniacza i hamuje końcową fazę aktywacji tego układu. Zapobiega to uszkodzeniu śródbłonna naczyń oraz adhezji i agregacji płytek krwi, które prowadzą do mikroangiopatii zakrzepowej, z wtórnym uszkodzeniem erytrocytów.

Ekulizumab składa się z dwóch łańcuchów ciężkich, liczących po 448 aminokwasów, oraz dwóch łańcuchów lekkich, po 214 aminokwasów; masa cząsteczkowa wynosi około 148 kDa. Skierowany jest przeciwko składowej C<sub>5</sub> układu dopełniacza i zapobiega jej rozszczepieniu z utworzeniem składowej C5a i kompleksu C5b-9. W ten sposób blokuje działanie prozapalne molekuly C5a i prozakrzepowe C5b-9, wynikające z aktywacji układu dopełniacza [11, 12].

Aktualne doniesienia obejmują obserwacje dotyczące grupy ponad 180 pacjentów z aHUS leczonych ekulizumabem. Stu chorych zakwalifikowano do czterech otwartych badań klinicznych, bez grupy kontrolnej [9, 10, 13, 14]. W ocenie leczenia aHUS ekulizumabem zastosowano w powyżej wymienionych badaniach następujące kryteria:

- remisja hematologiczna: uzyskanie liczby płytek krwi powyżej 150 G/l, aktywność LDH poniżej górnego zakresu normy (2 pomiary w odstępie 4 tyg.);
- brak nawrotów mikroangiopatii zakrzepowej: stabilna liczba płytek krwi przez ko-

▶▶Bardzo obiecująca jest także obserwacja, że poprawa czynności nerek u dzieci była większa w porównaniu z osobami dorosłymi, zwłaszcza przy wczesnym rozpoczęciu leczenia◀◀

▶▶Blokada układu dopełniacza stanowi obecnie najlepszą opcję terapeutyczną, która pozwala na uzyskanie remisji mikroangiopatii zakrzepowej i uniknięcie powikłań narządowych aHUS u dzieci◀◀

lejnyc 12 tygodni (nie niższa niż o 25% wartości w chwili osiągnięcia remisji hematologicznej); brak konieczności stosowania wlewów osocza lub TPE w trakcie leczenia; brak wskazań do rozpoczęcia dializy *de novo*.

Jako zachowaną czynność nerek uznawano wzrost stężenia kreatyniny w surowicy krwi poniżej 25% od wartości wyjściowej (2 pomiary w odstępie 4 tyg.). Poprawę czynności nerek odnotowywano przy obniżeniu stężenia kreatyniny w surowicy krwi powyżej 25% od wartości wyjściowej w dwóch pomiarach w odstępie 4 tygodni.

Oceniając przedstawioną pacjentkę, należy stwierdzić, że uzyskano remisję hematologiczną, brak nawrotów mikroangiopatii zakrzepowej w czasie 6-miesięcznej obserwacji, ale nie osiągnięto normalizacji parametrów układu dopełniacza, o czym może świadczyć stale obniżone stężenie składowej C<sub>3</sub>. Na uwagę zasługuje też utrzymująca się hiperfiltracja, która jest także czynnikiem sprzyjającym progresji przewlekłego uszkodzenia nerek. Należy się spodziewać następnego obniżania się przesączania kłębuszkowego. Dziecko prezentuje także kwasicę metaboliczną wymagającą stałej podaży leków alkalizujących.

Mimo uwzględnienia ograniczeń badań z zastosowaniem ekulizumabu — między innymi braku grup kontrolnych, nieprzypadkowego doboru pacjentów, niezamierzonej obecności postaci typowej HUS, obecności „łagodnej” klinicznie mutacji białka błonowego CD46 — wyniki wskazują, że lek ten był wysoce efektywny w leczeniu aHUS [1]. Bardzo obiecująca jest także obserwacja, że poprawa

czynności nerek u dzieci była większa w porównaniu z osobami dorosłymi, zwłaszcza przy wczesnym rozpoczęciu leczenia [9, 10, 13, 14]. Najprawdopodobniej wiąże się to z większą możliwością „regeneracji” dziecięcych nerek po przebyłym epizodzie mikroangiopatii zakrzepowej. Również pacjenci dotychczas leczeni wlewami osocza mogą odnieść istotną korzyść po włączeniu leczenia ekulizumabem.

Rekomendowane w poprzednich zaleceniach (2009) TPE lub infuzje osocza zastosowane wcześniej w pierwszych dobach leczenia pozwalały na usunięcie nieprawidłowych krążących czynników układu dopełniacza, usunięcie przeciwciał przeciw czynnikowi H (w genetyczno-immunologicznej lub immunologicznej postaci choroby), zastąpienie deficytowych białek, takich jak ADAMTS13, lub uzupełnienie czynników regulujących układ dopełniacza [15]. Jednakże zgodnie z danymi rejestrowymi zebranymi przez grupę włoską, chociaż terapia osoczem pozwoliła na całkowitą lub częściową remisję hematologiczną u 78% dzieci z aHUS i 53% dorosłych, w okresie 3-letniej obserwacji 48% dzieci i 67% osób dorosłych zmarło lub osiągnęło schyłkowe stadium przewlekłej choroby nerek [16]. Podobnie niepomyślne są dane z obserwacyjnych badań, które zebrali Johnson i wsp. [17].

Zgodnie z bieżącą wiedzą medyczną, partą badaniami na dużej grupie pacjentów, należy z całą stanowczością stwierdzić, że blokada układu dopełniacza stanowi obecnie najlepszą opcję terapeutyczną, która pozwala na uzyskanie remisji mikroangiopatii zakrzepowej i uniknięcie powikłań narządowych aHUS u dzieci, w tym progresji choroby nerek do okresu schyłkowego.

## STRESZCZENIE

Ostatnie lata przyniosły istotny postęp w diagnostyce i leczeniu genetycznie uwarunkowanych mikroangiopatii zakrzepowych u dzieci, takich jak atypowy zespół hemolityczno-mocznicowy (aHUS) i zakrzepowa plamica małopłytkowa. To choroby występujące niezmiernie rzadko, zwykle o poważnym rokowaniu i dużej różnorodności objawów klinicznych. Ustalenie postaci mikroangiopatii zakrzepowej ułatwia racjonalny wybór dalszego postępowania leczniczego i/lub profilaktycznego związanego z zapobieganiem nawrotom choroby i powikłaniom. U dzieci z klinicznym rozpoznaniem aHUS proponuje się stosowanie ekulizumabu jako leku z wyboru. Leczenie to, poza

korzyściami wynikającymi z zahamowania aktywności mikroangiopatii i związanych z tym powikłań narządowych, pozwala uniknąć terapeutycznej wymiany osocza, powtarzanych infuzji osocza w leczeniu profilaktycznym i powikłań związanych z obecnością cewnika centralnego. Ekulizumab, choć został zarejestrowany w Polsce do leczenia aHUS u dzieci i dorosłych w 2011 roku, nadal nie jest dostępny. Autorzy opisują postępowanie diagnostyczne i przebieg leczenia aHUS u dziecka z wykorzystaniem preparatów osocza.

Forum Nefrol 2016, tom 9, nr 4, 246–251

**Słowa kluczowe:** atypowy zespół hemolityczno-mocznicowy, dzieci, przewlekła choroba nerek, ekulizumab

1. Loirat C., Fakhouri F., Ariceta G. i wsp. For the HUS International. An international consensus approach to the management of atypical hemolytic uremic syndrome in children. *Pediatr. Nephrol.* 2016; 31: 15–39.
2. Rurali E., Banterla F., Donadelli R. i wsp. ADAMTS13 Secretion and Residual Activity among Patients with Congenital Thrombotic Thrombocytopenic Purpura with and without Renal Impairment. *Clin. J. Am. Soc. Nephrol.* 2015;10: 2002–2012.
3. Besbas N., Karpman D., Landau D. i wsp. European Paediatric Research Group for HUS. A classification of hemolytic uremic syndrome and thrombotic thrombocytopenic purpura and related disorders. *Kidney Int.* 2006; 70: 423–443.
4. Grenda R. Genetyczne i autoimmunologiczne mikroangiopatie zakrzepowe u dzieci — współczesna strategia diagnostyki i leczenia. *Ped. Pol.* 2016; 91: 295–300.
5. Kavanagh D., Goodship T. Genetics and complement in atypical HUS. *Pediatr Nephrol* 2010; 25: 2431–2442.
6. Geerdink L.M., Westra D., Van Wijk J.A. i wsp. Atypical hemolytic uremic syndrome in children: complement mutations and clinical characteristics. *Pediatr. Nephrol.* 2012; 27: 1283–1291.
7. Żurowska A. Zespół hemolityczno-mocznicowy u dzieci i młodzieży. *Forum Nefrol.* 2012; 5: 283–288.
8. Tsai H.M. Pathophysiology of thrombotic thrombocytopenic purpura. *Int. J. Hematol.* 2010; 91: 1–19.
9. Fakhouri F., Hourmant M., Campistol Plana J.M. i wsp. Eculizumab inhibits thrombotic microangiopathy, and improves renal function in adult atypical hemolytic uremic syndrome patients: 1-Year Update (Abstract). *J. Am. Soc. Nephrol.* 2014; 25: 751A.
10. Legendre C.M., Licht C., Muus P. i wsp. Terminal complement inhibitor eculizumab in atypical hemolytic-uremic syndrome. *N. Engl. J. Med.* 2013; 368: 2169–2181.
11. Soliris, INN-eculizumab — Europa.eu, [http://www.ema.europa.eu/docs/pl\\_PL/document\\_library/EPAR\\_Product\\_Information/human/000791/WC500054208.pdf](http://www.ema.europa.eu/docs/pl_PL/document_library/EPAR_Product_Information/human/000791/WC500054208.pdf).
12. Nester, C.M., Barbour T., Rodríguez de Cordoba S. i wsp. Atypical aHUS: State of the art. *Mol. Immunol.* 2015, <http://dx.doi.org/10.1016/j.molimm.2015.03.246>.
13. Greenbaum L.A., Fila M., Tsimaratos M. i wsp. Eculizumab inhibits thrombotic microangiopathy and improves renal function in pediatric atypical hemolytic uremic syndrome patients [Abstract]. *J. Am. Soc. Nephrol.* 2013; 24: 821A–822A.
14. Licht C., Greenbaum L.A., Muus P. i wsp. Efficacy and safety of eculizumab in atypical hemolytic uremic syndrome from 2-year extension of phase 2 studies. *Kidney Int.* 2015; 87: 1061–1073.
15. Ariceta G., Besbas N., Johnson S. i wsp. The European Paediatric Study Group for HUS. Guideline for the investigation and initial therapy of diarrhea-negative hemolytic uremic syndrome. *Pediatr. Nephrol.* 2009; 24: 687–696.
16. Noris M., Caprioli J., Bresin E. i wsp. Relative role of genetic complement abnormalities in sporadic and familial aHUS and their impact on clinical phenotype. *Clin. J. Am. Soc. Nephrol.* 2010; 5:1844–1859.
17. Johnson S., Stojanovic J., Ariceta G. i wsp. An audit analysis of a guideline for the investigation and initial therapy of diarrhea negative (atypical) hemolytic uremic syndrome. *Pediatr. Nephrol.* 2014; 29: 1967–1978.