



VIA MEDICA

www.fn.viamedica.pl

Jerzy Głowiński<sup>1</sup>, Radosław Łapiński<sup>1</sup>, Jolanta Małyško<sup>2</sup>, Andrzej Guzowski<sup>1</sup>, Radosław Kowalewski<sup>1</sup>, Marek Gacko<sup>1</sup>

<sup>1</sup>Klinika Chirurgii Naczyń i Transplantacji, Uniwersytet Medyczny w Białymstoku

<sup>2</sup>II Klinika Nefrologii z Oddziałem Leczenia Nadciśnienia Tętniczego i Pododdziałem Dializoterapii, Uniwersytet Medyczny w Białymstoku

# Terapia podciśnieniowa jako metoda leczenia zakażonych ran po przeszczepieniu nerki — opisy przypadków i przegląd piśmiennictwa

## Negative pressure wound therapy in the treatment of wound infections after kidney transplantation — two cases and review of the literature

### ABSTRACT

Wound problems are common type of surgical complications after kidney transplantation. Age, obesity and immunosuppression, as well as postoperative urinary leak or bleeding make patients susceptible to surgical site infection. A novel technique, negative pressure wound therapy (NPWT) has confirmed its value in the treatment of both chronic and acute wounds in several disciplines. Yet, usefulness of that

therapy in transplant patients has not been established. Authors described two cases use of NPWT in the early and late postoperative period. NPWT should be considered as a viable therapeutic option in kidney transplant recipients or even other subjects on immunosuppressive therapy with wound healing complications.

Forum Nefrol 2016, vol 9, no 1, 31–35

**Key words:** kidney transplantation, wound healing problems, negative pressure wound therapy (NPWT)

### WSTĘP

Do głównych czynników wpływających na gojenie się ran po przeszczepieniu nerki (KTx, *kidney transplantation*) należą: wiek, otyłość, leczenie immunosupresyjne [1].

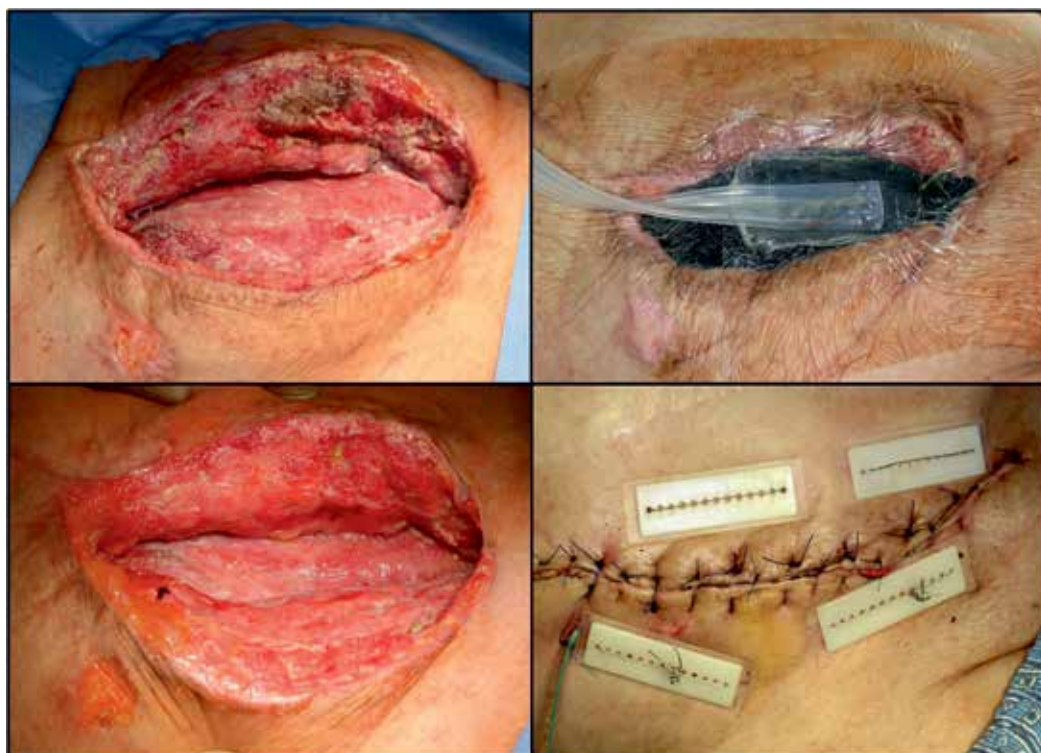
Powikłane gojenie się ran z reguły nie prowadzi do utraty przeszczepionej nerki czy śmierci, ale może znacznie zwiększać zachorowalność z wydłużeniem okresu hospitalizacji czy też ponowną hospitalizację. W niektórych przypadkach powikłane gojenie się ran może

wpływać na wskaźnik przeżywalności przeszczepu. Problemy związane z gojeniem się ran, szczególnie infekcje na oddziałach chirurgicznych (SSI, *surgical site infections*) dotyczą 4–20% pacjentów, częściej osób otyłych [2, 3].

W ostatnich latach wprowadzono nowy rodzaj terapii zainfekowanych ran. Zastosowanie leczenia ran podciśnieniem (NPWT, *negative pressure wound therapy*) jako części leczenia chirurgicznego okazało się efektywne zarówno w przypadku stanów ostrych, jak i przewlekłych [4]. Brak jest jednak danych

### Adres do korespondencji:

dr hab. n. med. Jerzy Głowiński  
Klinika Chirurgii Naczyń  
i Transplantacji,  
Uniwersytet Medyczny  
ul. M. Curie-Skłodowskiej 24a,  
15–276 Białystok  
tel.: +48 85 746 82 76  
e-mail: jerzy.glowinski@wp.pl



**Rycina 1.** Rozległa rana, bez cech gojenia, z jamami i martwicą. Rana została wypełniona gąbką, przykryta folią i podłączona do ujemnego ciśnienia płaskim cewnikiem. Lewe dolne zdjęcie przedstawia oczyszczoną ranę po 14 dniach gojenia. Prawe dolne zdjęcie przedstawia ranę zamkniętą szwami wtórnymi

►► Obecność cewnika moczowodowego ułatwia leczenie przecieku moczu po przeszczepieniu nerki ◀◀

literaturowych dotyczących wykorzystania NPWT u pacjentów po KTx.

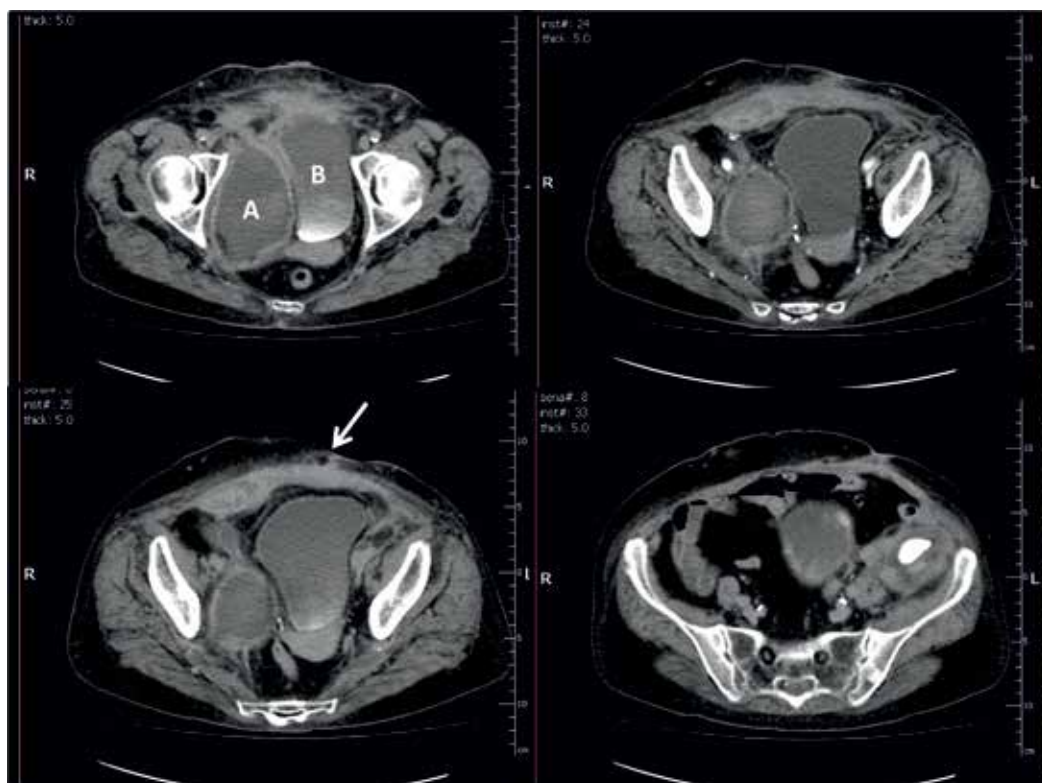
W niniejszym artykule przedstawiono opisy przypadków dwóch pacjentów po KTx, u których wystąpiły infekcyjne powikłania rany we wczesnym i późnym okresie pooperacyjnym, skutecznie leczonych NPWT.

### PRZYPADK 1

Czterdziestodwuletni otyły mężczyzna [wskaźnik masy ciała (BMI, *body mass index*) 32 kg/m<sup>2</sup>] ze schyłkową niewydolnością nerek w przebiegu kłębuszkowego zapalenia nerek od 18 miesięcy znajdował się na liście oczekujących na KTx. Pacjent był hemodializowany od 3 lat. Został zakwalifikowany do KTx od zmarłego dawcy. W związku z przewidywanym długim okresem oczekiwania na biorcę nerkę umieszczono w aparacie do perfuzji ciągłej. Czas zimnego niedokrwienia wynosił 27 godzin.

Nerkę przeszczepiono do prawego dołu biodrowego przez typowe cięcie przyprostne i dostęp zaotrzewnowy. Przeszczepiane tętnica i żyła nerkowe zostały zespolone odpowiednio z tętnicą i żyłą biodrową biorcy. Moczowód zespolono z pęcherzem moczowym metodą Lich-Gregoire'a. Ze względu na małą średni-

ce moczowodu zespolenie to wykonano przy użyciu cewnika moczowodowego podwójnie zagiętego JJ o średnicy 5 F o długości 16 cm. Zastosowano potrójną terapię lekami immunosupresyjnymi (takrolimus, mykofenolan mofetylu, glikokortykosteroidy). Bezpośrednia czynność przeszczepu była prawidłowa. W 4. dobie po operacji w badaniu ultrasonograficznym (USG) stwierdzono duży krwiak w okolicy przeszczepionej nerki, który usunięto operacyjnie. W 12. dobie po operacji stwierdzono przeciek moczu. Ze względu na obecność cewnika moczowodowego przeciek moczu leczono zachowawczo, obserwując stopniowe zmniejszanie się wycieku. W cystografii wykonanej 6 dni później potwierdzono całkowite ustąpienie przecieku. Niemniej jednak w badaniu USG uzupełnionym tomografią komputerową (CT, *computed tomography*) zaobserwowano zainfekowany zbiornik płynu wokół pęcherza moczowego. Pacjenta ponownie operowano. W pobranym na posiew materiale (wymaz z rany) stwierdzono znamieny wzrost bakterii *Escherichia coli* i *Proteus mirabilis*. Drenaż płuczący i antybiotykoterapię celowaną stosowano przez 2 tygodnie, bez efektu. Pacjenta ponownie operowano, dokładnie oczyszczono ranę oraz włączono NPWT (Vivano Tec, Hartmann) (ryc. 1). System wymie-



**Rycina 2.** Obrazy tomografii komputerowej: rozległy ropień miednicy (A) uciskający pęcherz (B). Zapalenie otacza pęcherz od przodu i przechodzi na lewą stronę, powierzchownie. Naciek zapalny dochodzi do rany pooperacyjnej, biała strzałka wskazuje widoczne pęcherzyki gazu. Przeszczepiona nerka leży poza obszarem zakażeniem

niano co 48–72 godzin. Rana zmniejszyła swój rozmiar i szybko pojawiła się na niej zdrowa ziarnina. Leczenie prowadzono przez 16 dni, do czasu uzyskania ujemnego wyniku posiewu i ustąpienia infekcji. Ranę zamknięto szwami wtórnymi. Dalszy przebieg pooperacyjny był niepowikłany, z prawidłowym gojeniem.

## PRZYPADK 2

Sześćdziesięcioletnia kobieta ze schyłkową niewydolnością nerek w przebiegu wielotorbielowatego zwyrodnienia nerek typu dorosłych (ADPKD, *autosomal dominant polycystic kidney disease*) otrzymała nerkę do transplantacji od zmarłego dawcy po 14 miesiącach dializoterapii otrzewnowej. Ze względu na to, że prawy dół biodrowy był zajęty przez cewnik do dializy otrzewnowej nerkę przeszczepiono do lewego dołu biodrowego. Funkcja przeszczepionej nerki była prawidłowa ze stężeniem kreatyniny na poziomie 0,7–0,9 mg/dl. Wczesny przebieg pooperacyjny był powikłany nawracającymi zakażeniami układu moczowego i zakażeniem rany. Wykonane posiewy w kierunku bakterii wykazały obecność *Klebsiella pneumoniae* ESBL+. Na tym etapie pacjentkę leczono standardowo zmianami

opatrunków i lekiem antyseptycznym stosowanym miejscowo. Nie uzyskano wygojenia. Dwa miesiące po zabiegu transplantacji nerki chorą ponownie operowano w ośrodku wykonującym pierwotną operację, dokonano rewizji i oczyszczenia rany. Uzyskano poprawę, pozwalającą na wypis do domu i leczenie ambulatoryjne w miejscu zamieszkania.

Podczas kolejnej wizyty stwierdzono bolesność, zaczerwienienie i chełbotanie w lewym dolnym kwadrancie jamy brzusznej, w linii bliżny pooperacyjnej. Pacjentkę hospitalizowano w białostockim szpitalu z podejrzeniem ropnia w ranie. W badaniach laboratoryjnych stwierdzono między innymi wysokie stężenie białka C-reaktywnego (CRP, *C-reactive protein*) 221 mg/l. W USG, a następnie w CT wykazano duży ropień (100 × 60 × 90 cm) w miednicy po prawej stronie uciskający i otaczający przednią ścianę pęcherza moczowego, rozciągający się na lewą stronę i do przodu, łączący się z kulistym podskórnym ropniem (średnica 34 mm) w okolicy rany pooperacyjnej (ryc. 2). Ranę opracowano chirurgicznie, opróżniając zarówno powierzchowną, jak i głęboką jamę ropnia. W pobranym materiale na posiew stwierdzono obecność *Klebsiella pneumoniae* ESBL+ i *Enterococcus faecium*

▶▶ Brak gojenia się rany pooperacyjnej może być wynikiem leżącego głębiej ropnia ◀◀

▶▶Terapia  
podciśnieniowa  
ułatwia leczenie  
ciężkich zakażeń  
ran◀◀

HLAR. Po wypłukaniu rany solą fizjologiczną w jamie ropnia ułożono gąbkę opatrunkową. Stosowany system opatrunków (Vivano Tec, Hartmann) zmieniano co 48–72 godzin. Głębokie jamy rany goiły się stopniowo. Terapię kontynuowano przez 38 dni do uzyskania ujemnych posiewów. Ranę zamknięto szwami wtórnymi. Zagoiła się prawidłowo.

Oboje pacjentów było poddanych kontroli po 1 i po 3 miesiącach. Nie stwierdzono objawów infekcji. Posiewy moczu były ujemne. Rany były całkowicie zagojone z zadowalającym efektem kosmetycznym.

## DYSKUSJA

Upośledzone gojenie się ran u pacjentów po KTx jest obecnie prawdopodobnie najczęstszym powikłaniem chirurgicznym, szczególnie u pacjentów mTOR (*mammalian target of rapamycin*) we wczesnym okresie pooperacyjnym [5]. Problem ten nie jest jednak często omawiany w literaturze, ponieważ nie prowadzi bezpośrednio do utraty przeszczepu ani śmierci. Infekcyjne i nieinfekcyjne powikłania ran pooperacyjnych mogą prowadzić do znacznej zachorowalności, przedłużających się hospitalizacji i ponownych hospitalizacji [6]. Problem gojenia ran może dotyczyć również innych przeszczepianych organów lub pacjentów otrzymujących leki immunosupresyjne z innych powodów (kłębuszkowe zapalenie nerek, układowe zapalenia naczyń itp.). Leczenie ran podciśnieniem daje dodatkową opcję terapeutyczną do arsenału dotychczasowych technik chirurgicznych.

Poliuretanowa gąbka opatrunkowa jest pokryta folią samoprzylepną i połączona przez cewnik z jednostką centralną, która aplikuje podciśnienie rzędu 25–200 mm Hg, w większości przypadków 50–125 mm Hg [7, 8]. Ssanie usuwa płyn śródmiąższowy, wysięk i bakterie z rany, co prowadzi do dekompresji tkanek, poprawia mikrokrażenie i ułatwia gojenie. Cykliczne użycie podciśnienia zwiększa tworzenie ziarniny. Innym atutem tej metody jest przekształcenie otwartej rany w kontrolowane i czasowo zamknięte środowisko [9].

Dotychczas opublikowane zachęcające wyniki na temat gojenia się ran dotyczą głębokich oparzeń, owrzodzeń o etiologii naczyniowej, urazów odniesionych w wypadkach, rozejścia się ran brzusznych [10, 11].

Takie czynniki ryzyka jak otyłość, cukrzyca czy terapia immunosupresyjna sprzyjające powikłaniom gojenia się ran u biorców nerki

zostały powszechnie uznane [12–14]. Przeciek moczu i przedłużające się krwawienie mogą predysponować do zakażenia rany (SSI). Standardowe postępowanie w przypadku SSI nie zawsze jest skuteczne, co daje możliwość zastosowania nowych metod.

Leczenie ran podciśnieniem zaproponowano jako profilaktykę SSI u pacjentów z wysokim ryzykiem rozwoju infekcji po KTx [15]. Czynniki ryzyka przedstawione w cytowanej powyżej pracy obejmowały otyłość, wiek, narząd od zmarłego dawcy. Autorzy zaproponowali zastosowanie NPWT w momencie zamykania rany po operacji i kontynuowanie terapii przez 10 dni. Takie postępowanie wiąże się jednak z wysokimi kosztami i nie znajdzie szerokiego zastosowania.

Inną metodą mającą na celu zmniejszenie częstości wystąpienia zakażenia rany pooperacyjnej było częściowe zszycie skóry [16]. Po zszyciu skóry szwem przerywanym w odległości co 4–5 cm, pozostawiano skórę i tkankę podskórną częściowo otwarte, umożliwiając swobodny odpływ wydzieliny. Nie stwierdzono żadnej infekcji rany pooperacyjnej.

Obecność przetoki moczowej jako wskazanie do zastosowania NPWT budzi kontrowersje. Ciekawy opis przypadku dotyczył skutecznego zastosowania NPWT w przypadku wystąpienia powikłań po KTx i odprowadzeniu moczu do jelita krętego [17]. Część autorów uważa jednak, że podciśnienie może spowodować opóźnienie gojenia się zespolenia moczowodu z pęcherzem moczowym [18]. W Klinice Chirurgii Naczyń i Transplantacji Uniwersytetu Medycznego w Białymstoku zastosowano NPWT dopiero po ustąpieniu przecieku moczu.

Wyniki badania obserwacyjnego obejmującego 9 przypadków klinicznych potwierdziły skuteczność użycia urządzenia do zamykania ran przy pomocy podciśnienia (VAC, *vacuum assisted closure*) w populacji pacjentów po KTx we wczesnym okresie pooperacyjnym [19]. W związku z tym, że metoda ta zapewnia sterylność i zamknięty system drenażowy część pacjentów z zakażeniem rany zostało wypisanych do domu, zgłaszali się do szpitala na wymianę systemu co drugi dzień. Taki sposób leczenia może zmniejszyć całkowite koszty leczenia SSI.

Przedstawiony w niniejszej pracy drugi przypadek kliniczny polegający na późnym zastosowaniu NPWT w leczeniu ropnia miednicy jest pierwszym takim przypadkiem opisanym w literaturze. Ropień okołonerkowy po KTx występuje rzadko [20]. Ropnie mogą powstać

w wyniku zainfekowania rany lub w przebiegu wtórnie zainfekowanego *lymphocele*, krwiaka lub zbiornika moczu, po nieskutecznych próbach aspiracji. Gdy leczenie standardowe, takie jak aspiracja lub drenaż są nieefektywne, należy rozważyć NPWT.

## WNIOSKI

Leczenie ran podciśnieniem jest skuteczną i bezpieczną metodą terapii zarówno wczesnych, jak i późnych powikłań gojenia się ran po KTx.

### STRESZCZENIE

Zaburzenia gojenia się ran są częstym powikłaniem chirurgicznym po przeszczepieniu nerki (KTx). Wiek, otyłość i leczenie immunosupresyjne, a także pooperacyjny przeciek moczu oraz przedłużające się krwawienie to czynniki zwiększające ryzyko pooperacyjnych powikłań infekcyjnych. Nowa metoda leczenia ran podciśnieniem (NPWT) cechuje się potwierdzoną skutecznością zarówno w leczeniu przewlekłych, jak i ostrych ran, jednak jej przy-

datność u pacjentów po przeszczepieniu nerki nie została udowodniona. Autorzy przedstawili dwa przypadki kliniczne z zastosowaniem leczenia ran podciśnieniem we wczesnym i późnym okresie pooperacyjnym. Metoda ta powinna być rozważana jako opłacalna opcja terapeutyczna u biorców nerki lub innych pacjentów leczonych immunosupresyjnie z trudno gojącymi się ranami.

**Forum Nefrol 2016, tom 9, nr 1, 31–35**

**Słowa kluczowe: przeszczepienie nerki, trudno gojące się rany, terapia podciśnieniem**

1. Pengel L.H., Liu L.Q., Morris P.J. Do wound complications or lymphocele occur more often in solid organ transplant recipients on mTOR inhibitors? A systematic review of randomized controlled trials. *Transpl. Int.* 2011; 24: 1216–1230.
2. Mehrabi A., Fonouni H., Wente M. i wsp. Wound complications following kidney and liver transplantation. *Clin. Transplant.* 2006; 20 (supl.) 17: 97–110.
3. Menezes F.G., Wey S.B., Peres C.A. i wsp. Risk factors for surgical site infection in kidney transplant recipients. *Infect. Control Hosp. Epidemiol.* 2008; 29: 771–773.
4. Argenta L.C., Morykwas M.J. Vacuum-assisted closure: a new method for wound control and treatment: clinical experience. *Ann. Plast. Surg.* 1997; 38: 563–576.
5. Humar A., Ramcharan T., Denny R. i wsp. Are wound complications after a kidney transplant more common with modern immunosuppression? *Transplantation* 2001; 72: 1920–1923.
6. Lynch R.J., Ranney D.N., Shijie C. i wsp. Obesity, surgical site infection, and outcome following renal transplantation. *Ann. Surg.* 2009; 250: 1014–1020.
7. Jones S.M., Banwell P.E., Shakespeare P.G. Advances in wound healing: topical negative pressure therapy. *Postgrad. Med. J.* 2005; 81: 353–357.
8. Lambert K.V., Hayes P., McCarthy M. Vacuum assisted closure: a review of development and current applications. *Eur. J. Vasc. Endovasc. Surg.* 2005; 29: 219–226.
9. Morykwas M.J., Argenta L.C., Shelton-Brown E.I. i wsp. Vacuum-assisted closure: a new method for wound control and treatment: animal studies and basic foundation. *Ann. Plast. Surg.* 1997; 38: 553–562.
10. Carlson G.L., Patrick H., Amin A.I. i wsp. Management of the open abdomen: a national study of clinical outcome and safety of negative pressure wound therapy. *Ann. Surg.* 2013; 257: 1154–1159.
11. Loree S., Dompmartin A., Penven K. i wsp. Is vacuum assisted closure a valid technique for debriding chronic leg ulcers? *J. Wound Care* 2004; 13: 249–252.
12. Hulbert A.L., Delahunty A.J., Rajab A. i wsp. The utilization of sirolimus and the impact on wound-healing complications in obese kidney transplant recipients. *Clin. Transplant.* 2013; 27: E521–E527.
13. Meier-Kriesche H.U., Arndorfer J.A., Kaplan B. The impact of body mass index on renal transplant outcomes: a significant independent risk factor for graft failure and patient death. *Transplantation* 2002; 73: 70–74.
14. Pillot P., Bardonnaud N., Lillaz J. i wsp. Risk factors for surgical complications after renal transplantation and impact on patient and graft survival. *Transplant. Proc.* 2012; 44: 2803–2808.
15. Ho D., Lynch R.J., Ranney D.N. i wsp. Financial impact of surgical site infection after kidney transplantation: implications for quality improvement initiative design. *J. Am. Coll. Surg.* 2010; 211: 99–104.
16. Siskind E., Huntoon K., Shah K. i wsp. Partial closure of skin wounds after kidney transplantation decreases the incidence of postoperative wound infections. *Int. J. Angiol.* 2012; 21: 85–88.
17. Heap S., Mehra S., Tavakoli A. i wsp. Negative pressure wound therapy used to heal complex urinary fistula wounds following renal transplantation into an ileal conduit. *Am. J. Transplant.* 2010; 10: 2370–2373.
18. Ortiz J., Siddeswarappa M., Stewart S. i wsp. Negative pressure therapy may delay resolution of urinary leaks. *Am. J. Transplant.* 2011; 11: 412.
19. Shrestha B.M., Nathan V.C., Delbridge M.C. i wsp. Vacuum-assisted closure (VAC) therapy in the management of wound infection following renal transplantation. *Kathmandu Univ. Med. J. (KUMJ)* 2007; 5: 4–7.
20. Ahmadnia H., Yarmohamadi A. Percutaneous drainage of perirenal abscess after kidney transplantation: a 4-year experience. *Transplant. Proc.* 2003; 35: 2670–2671.

## Piśmiennictwo