



VIA MEDICA

www.fn.viamedica.pl

Michał Bohdan<sup>1</sup>, Iwona Stopczyńska<sup>1</sup>, Anna Frankiewicz<sup>1</sup>, Piotr Siondalski<sup>2</sup>, Romuald Lango<sup>3</sup>,  
Jan Rogowski<sup>2</sup>, Grzegorz Raczak<sup>4</sup>, Andrzej Rynkiewicz<sup>1</sup>, Marcin Gruchała<sup>1</sup>

<sup>1</sup>Katedra i Klinika Kardiologii Gdańskiego Uniwersytetu Medycznego

<sup>2</sup>Katedra i Klinika Kardiologii i Chirurgii Naczyniowej Gdańskiego Uniwersytetu Medycznego

<sup>3</sup>Zakład Kardiologii i Kardiologii Gdańskiego Uniwersytetu Medycznego

<sup>4</sup>II Katedra Kardiologii Gdańskiego Uniwersytetu Medycznego

# Pacjent z przewlekłą chorobą nerek po przeszczepieniu serca z powodu ciężkiej przewlekłej niewydolności serca

## Patient with chronic kidney disease after heart transplantation due to severe chronic heart failure

### ABSTRACT

A 55-year-old male qualified for heart transplantation due to severe ischaemic heart failure and with chronic kidney disease was admitted to hospital because of heart failure decompensation. After initial stabilization of hemodynamic state a sudden cardiac arrest occurred. The patient was transferred to Cardiac Surgery Clinic and was treated with left

ventricular assist device. After 70 days of mechanical support a heart transplantation was performed. Shortly after transplantation worsening of chronic kidney disease was observed. The possible causes of chronic kidney disease in patients undergoing heart transplantation are discussed in the article.

**Forum Nefrologiczne 2012, vol. 5, no 4, 321–324**

**Key words: chronic heart failure, heart transplantation, chronic kidney disease**

### OPIS PRZYPADKU

Pacjent, 55-letni, z rozpoznawaną od 2003 roku przewlekłą, ciężką niewydolnością serca na podłożu kardiomiopatii niedokrwiennej, z frakcją wyrzutową lewej komory około 20%, został zakwalifikowany do przeszczepienia serca w trybie elektywnym w 2009 roku z powodu utrzymujących się, mimo intensywnego i pełnego leczenia farmakologicznego, objawów niewydolności serca o II–III stopniu nasilenia według klasyfikacji *New York Heart Association* (NYHA) oraz licznych zaostrzeń objawów niewydolności wymagających częstych hospitalizacji. W momencie kwalifikacji do przeszczepienia serca chory miał rozpoznaną przewlekłą chorobę nerek (maj 2009 r.: kreatynina 1,50 mg/dl; azot mocznika [BUN, blood

urea nitrogen] 21,4 mg/dl; szacowany wskaźnik filtracji kłębuszkowej [eGFR, *estimated glomerular filtration rate*] 52 ml/min/1,73 m<sup>2</sup>). Chory w 2002 roku przeżył zawał ściany przedniej mięśnia sercowego, a w roku 2003 implantowano mu stent do gałęzi przedniej zstępującej lewej tętnicy wieńcowej. W 2006 roku poddano go implantacji, a w 2010 roku — wymianie kardiowertera-defibrylatora (ICD, *implantable cardioverter defibrillator*) w ramach prewencji pierwotnej nagłego zgonu sercowego. Dodatkowo u chorego występowały liczne incydenty napadowego migotania przedsionków, a w 2010 roku, z powodu nadczynności tarczycy, przeprowadzono u niego terapię jodem radioaktywnym.

19 lipca 2011 roku pacjenta przyjęto w trybie pilnym do II Kliniki Kardiologii i Elektro-

### Adres do korespondencji:

dr hab. n. med. Marcin Gruchała  
I Katedra i Klinika Kardiologii  
Gdański Uniwersytet Medyczny  
ul. Dębinki 7, 80–211 Gdańsk  
tel./faks: (58) 349 25 00  
e-mail: mgruch@gumed.edu.pl

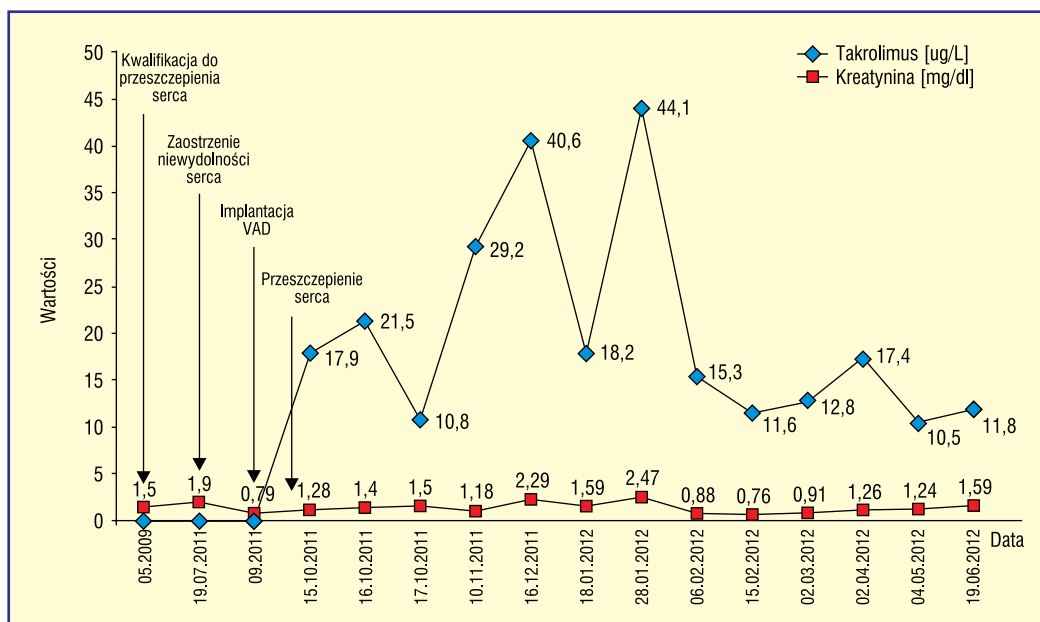
►► Nawracające  
arytmie komorowe  
oporne na leczenie są  
wskazaniem  
do przeszczepienia  
serca◀◀

terapii Serca w Gdańsku z powodu silnej duszności spoczynkowej trwającej od 2–3 godzin. Przy przyjęciu stwierdzono kliniczne i radiologiczne cechy obrzęku płuc. Chory był w średnim stanie ogólnym, z dusznością, z rzęzami nadcałymi polami płucnymi. W EKG stwierdzono rytm zatokowy 80/min, blok lewej odnogi pęczka Hisa (LBBB, *left bundle branch block*) i ciśnienie tętnicze 118/70 mm Hg. Wyniki badań dodatkowych przy przyjęciu były następujące: stężenie kreatyniny 1,91 mg/dl, eGFR 31,3 ml/min/1,73 m<sup>2</sup>, K 4,2 mEq/l, Na 139 mEq/l, stężenie BNP (*brain natriuretic peptide*; mózgowy peptyd natriuretyczny) 454 pg/ml. Nie stwierdzono klinicznych ani laboratoryjnych cech infekcji. Zastosowano intensywne leczenie odwadniające (wlew furosemidu 20 mg/h), uzyskując stabilizację stanu ogólnego pacjenta oraz ustąpienie duszności. Diureza dobową wyniosła około 4000 ml. Podjęto próbę leczenia wazodylatacyjnego za pomocą dożylnego wlewu nitrogliceryny. Z powodu obniżenia ciśnienia skurczowego poniżej 100 mm Hg i klinicznych objawów hipotonii lek odstawiono. 22 lipca 2011 roku pacjent wymagał wspomaganie krążenia dożylnym wlewem dobutaminy. W kolejnych dniach obserwowano dalszą dekomensację krążenia z nasileniem duszności oraz spadkiem wartości ciśnienia tętniczego wymagającego intensyfikacji leczenia aminami. Występowały utrwalone częstoskurcze komorowe o częstości 160/min, które degenerowały do trzepotania i migotania komór i były skutecznie przerywane adekwatnymi wyładowaniami ICD. 4 sierpnia 2011 roku, w 16. dobie hospitalizacji, u pacjenta wystąpił napad migotania przedsionków, a następnie nagłe zatrzymanie krążenia w mechanizmie rozkojarzenia elektryczno-mechanicznego. Podjęto skuteczną resuscytację, bezpośrednio po której chorego w bardzo ciężkim stanie ogólnym, nieprzytomnego, zaintubowanego i wentylowanego mechanicznie, z krążeniem wspomaganym wlewem dopaminy, dobutaminy i noradrenaliny oraz z ciśnieniem tętniczym 75/50 mm Hg przekazano do Kliniki Kardiochirurgii i Chirurgii Naczyniowej GUMed w celu leczenia za pomocą urządzenia do mechanicznego wspomaganie krążenia komór — POLVAD.

Przez 70 dni chorego leczono z użyciem systemu do mechanicznego wspomaganie krążenia — terapia była powikłana dwoma udarami niedokrwiennymi z przejściowymi objawami neurologicznymi. W trakcie mechanicznego wspomaganie krążenia parametry nerkowe

uległy poprawie (kreatynina 0,79 mg/dl; BUN 10,2 mg/dl; eGFR > 60 ml/min/1,73 m<sup>2</sup>). 13 października 2011 roku u chorego bez istotnych objawów neurologicznych, cech niewydolności wielonarządowej i infekcji przeprowadzono zabieg przeszczepienia serca. Okres pooperacyjny był powikłany niewydolnością nerek wymagającą leczenia nerkozastępczego z powodu oligurii (kreatynina 1,19 mg/dl; BUN 14 mg/dl; eGFR 54 ml/min/1,73 m<sup>2</sup>). Przez 6 dni po przeszczepieniu pacjenta leczono przy użyciu hemofiltracji żyłno-żyłnej. W trakcie dalszej obserwacji wystąpiła poprawa funkcji nerek oraz powrót wydolnej diurezy. Po 14 dniach pacjenta przeniesiono do I Kliniki Kardiologii GUMed. Rozpoznano cukrzycę posterooidową i po takrolimisie oraz depresję. Po 3 tygodniach pobytu chorego wypisano do domu w dobrym stanie ogólnym. Parametry nerkowe przy wypisie, 27 października 2011 roku, były następujące: stężenie kreatyniny 0,67 mg/dl, BUN 24,6 mg/dl, eGFR ponad 60 ml/min/1,73 m<sup>2</sup>.

Po około 3 miesiącach od przeszczepienia pacjenta przyjęto do I Kliniki Kardiologii GUMed z powodu utrzymującej się od około miesiąca biegunki z towarzyszącym znacznym osłabieniem i kaszlem. Chory schudł w tym czasie o około 25 kg. W badaniu przedmiotowym stwierdzono znaczne odwodnienie. Chory był apatyczny i spowolniały. W badaniach laboratoryjnych wykazano znaczne pogorszenie funkcji nerek oraz wysokie stężenia inhibitora kalcyneuryny — takrolimusu — 18,2 ug/l, stężenie kreatyniny wynoszące 1,90 mg/dl i wartość eGFR równą 31,40 ml/min/1,73 m<sup>2</sup>. Ze względu na zgłaszany przez pacjenta kaszel wykonano tomografię komputerową klatki piersiowej, w której stwierdzono rozsiane drobne zmiany guzkowe — obraz mogący odpowiadać inwazyjnej grzybicy płuc. Wynik badania w kierunku aspergilozy (*aspergillus*-galaktomannan) z krwi oraz z popłuczyn oskrzelowych (BAL, *bronchoalveolar lavage*) był dodatni. Rozpoznano aspergilozę płuc. Włączono leczenie przeciwgrzybicze — worykonazol 2 × 200 mg *p.o.*, redukując jednocześnie dawkowanie takrolimusu. Mimo to obserwowano wzrost stężenia takrolimusu z dalszym pogorszeniem funkcji nerek — stężenie takrolimusu w 4. dobie od włączenia worykonazolu wynosiło 44,1 ug/l, kreatyniny 2,47 mg/dl, BUN 43,5 mg/dl, a eGFR 23,19 ml/min/1,73 m<sup>2</sup> (ryc. 1). Zastosowano intensywne nawodnienie oraz ponownie zredukowano dawki leków im-



Rycina 1. Zmiany stężenia kreatyniny i takrolimusu; VAD (vascular access device) — urządzenie do wspomaganie pracy serca

munosupresyjnych. Uzyskano poprawę stanu ogólnego chorego oraz poprawę parametrów funkcji nerek (wyniki oznaczeń po 7 dniach od modyfikacji leczenia: kreatynina 0,75 mg/dl; BUN 13,4 mg/dl; eGFR > 60 ml/min/1,73 m<sup>2</sup>). W kolejnych miesiącach leczenia przeciwwirycznego obserwowano poprawę stanu klinicznego, ustąpienie kaszlu i stopniową regresję zmian radiologicznych oraz okresowe pogorszenia funkcji nerek w znacznym stopniu zależne od ilości przyjmowanych przez pacjenta płynów. Chorego wypisano ze szpitala po 3 miesiącach leczenia w dobrym stanie ogólnym, zalecając kontynuację leczenia przeciwwirycznego itrakonazolem w warunkach ambulatoryjnych. Parametry nerkowe przy wypisie były następujące: stężenie kreatyniny 1,32 mg/dl, BUN 33 mg/dl, eGFR 47,8 ml/min/1,73 m<sup>2</sup>.

Chory, obecnie w dobrym stanie ogólnym, bez klinicznych objawów infekcji, pozostaje pod opieką Poradni Kardiologicznej I Katedry i Kliniki Kardiologii GUMed. Ostatnie parametry funkcji nerek z 27 września 2012 roku to: stężenie kreatyniny 1,66 mg/dl, BUN 32,7 mg/dl, eGFR 36,7 ml/min/1,73 m<sup>2</sup>.

## DYSKUSJA

U chorych po przeszczepieniu serca często obserwuje się pogorszenie czynności nerek i wiąże się ono ze zwiększeniem chorobowości i umieralności [1]. Typowo przewlekła choroba nerek objawia się znacznym spadkiem GFR

w pierwszych 6 miesiącach po transplantacji serca. Do czynników ryzyka rozwoju przewlekłej choroby nerek po przeszczepieniu serca należą: 1) nadciśnienie tętnicze, 2) miażdżyca, 3) cukrzyca, 4) podeszły wiek, 5) płeć żeńska, 6) zaburzenia funkcji nerek przed przeszczepieniem.

Istotnym elementem ryzyka jest pogorszenie funkcji nerek, które często występuje już przed kwalifikacją do przeszczepienia serca. W retrospektywnym badaniu kohortowym [2] u ponad 1/3 pacjentów kwalifikowanych do przeszczepienia serca występowała przewlekła choroba nerek w stopniu co najmniej 3. lub większym. U chorych z przewlekłą, zaawansowaną niewydolnością serca do zaburzeń funkcji nerek najczęściej dochodzi w przebiegu przewlekłego zespołu małego rzutu, podwyższonego ciśnienia w krążeniu żylnym i zwiększenia aktywacji układu renina-angiotensyna-aldosteron, które skutkuje zwiększeniem retencji sodu i wody [3]. Typowo w tej populacji chorych występuje zespół sercowo-nerkowy oraz, często, oporność na leczenie diuretykami. U opisywanego chorego obserwowano pogorszenie funkcji nerek już w okresie przedprzeszczepowym, które mogło się wiązać z wyżej wymienionymi mechanizmami oraz z przewlekłą hipoperfuzją narządową, intensywnym leczeniem diuretycznym, z długotrwałym stosowaniem amin katecholowych, zatrzymaniem krążenia i implantacją układu wspomagającego pracę

►► U chorych po przeszczepieniu serca często dochodzi do pogorszenia funkcji nerek ◀◀

▶▶ U 30% pacjentów po transplantacji serca występuje cukrzyca związana z przyjmowaniem steroidów i inhibitorów kalcyneuryny ◀◀

lewej komory serca (LVAD, *left ventricular assist device*) w krążeniu pozaustrojowym. System mechanicznego wspomagania krążenia zwykle pozwala na stabilizację stanu hemodynamicznego pacjenta i poprawę wydolności narządów, w tym nerek, w oczekiwaniu na transplantację serca. Jednak może także powodować powikłania, takie jak 1) incydenty zakrzepowe-zatorowe; 2) infekcje oraz 3) dalsze pogorszenie funkcji nerek [4].

Pacjenci z zaawansowaną przewlekłą niewydolnością serca z objawami retencji płynów często muszą ograniczać ilość przyjmowanych płynów. Po przeszczepieniu serca chorzy ci nadal, z przyzwyczajenia, mają tendencję do restrykcji płynów, co może powodować odwodnienie i przyczynić się do pogorszenia funkcji nerek oraz wzrostu stężenia leków immunosupresyjnych. U opisywanego chorego wystąpiły objawy niepożądane związane z wysokim stężeniem takrolimusu — obserwowano biegunki i pogorszenie stanu psychicznego. Pacjent ograniczał przyjmowanie płynów, co spowodowało dalsze odwodnienie. Doszło u niego również do rozwoju cukrzycy poste-

roidowej w trakcie stosowania takrolimusu i prednizonu. Powikłanie to często obserwuje się po przeszczepieniu serca i szacuje się, że dotyczy nawet do 30% pacjentów w ciągu roku po transplantacji [5].

Należy pamiętać, że u chorych po przeszczepieniu serca przyczyną pogorszenia funkcji nerek mogą być infekcje, między innymi dróg moczowych. U opisywanego chorego doszło do oportunistycznego zakażenia dróg oddechowych (*Aspergillus sp.*). Zastosowano worykonazol, który wykazuje interakcje z inhibitorami kalcyneuryny. Podanie worykonazolu mimo wstępnej redukcji dawek takrolimusu spowodowało istotny wzrost jego stężenia i dalsze pogorszenie czynności nerek. Trzeba pamiętać, że inhibitory kalcyneuryny powinny być stosowane ze szczególną ostrożnością w przypadku łączenia z preparatami potasu i lekami moczopędnymi oszczędzającymi potas oraz lekami metabolizowanymi w wątrobie przy udziale izoenzymu CYP3A4 cytochromu P450, gdyż mogą nasilać nefrotoksyczne działanie inhibitorów kalcyneuryny.

## STRESZCZENIE

W pracy przedstawiono przypadek 55-letniego mężczyzny zakwalifikowanego do przeszczepienia serca w trybie elektywnym z powodu ciężkiej niewydolności serca na podłożu kardiomiopatii niedokrwiennej i z przewlekłą chorobą nerek, którego hospitalizowano z powodu zaostrzenia niewydolności serca. Po początkowym ustabilizowaniu stanu hemodynamicznego u chorego doszło do nagłego zatrzymania krążenia. Po

skutecznej resuscytacji pacjenta przekazano do Kliniki Kardiologii GUMed w celu leczenia urządzeniem wspomagającym pracę komór i po 70 dniach wykonano u niego przeszczepienie serca. Po przeszczepieniu nastąpiło pogorszenie funkcji nerek. W pracy omówiono możliwe przyczyny pogorszenia funkcji nerek u pacjentów poddawanych przeszczepieniu serca.

**Forum Nefrologiczne 2012, tom 5, nr 4, 321–324**

**Słowa kluczowe: przewlekła niewydolność serca, transplantacja serca, przewlekła choroba nerek**

## Piśmiennictwo

1. The International Society of Heart and Lung Transplantation. Guidelines for the care of heart transplant recipients. TASK FORCE 3: long-term care of heart transplant recipients. *J. Heart Lung Transplant.* 2010; 29: 914–956.
2. Boyle J.M., Moualla S., Arragain S. i wsp. Risks and outcomes of acute kidney injury requiring dialysis after cardiac transplantation. *Am. J. Kidney Dis.* 2006; 48: 787–796.
3. Rubel J.R., Milford E.L., McKay D.B., Jarcho J.A. Renal insufficiency and end-stage renal disease in the heart transplant population. *J. Heart Lung Transplant.* 2004; 23: 289–300.
4. Rose E.A., Gelljns A.C., Moskowitz A.J. i wsp. Long-term use of a left ventricular assist device for end-stage heart failure. *N. Engl. J. Med.* 2001; 345: 1435–1443.
5. Taylor D.O., Edwards L.B., Aurora P. i wsp. Registry of the International Society for Heart and Lung Transplantation: twenty-fifth official adult heart transplant report — 2008. *J. Heart Lung Transplant.* 2008; 27: 943–956.