

Łukasz Hapka¹, Grzegorz Halena², Alicja Dębska-Ślizień³, Beata Bzoma³¹Studenckie Koło Naukowe Chirurgii Naczyniowej Gdańskiego Uniwersytetu Medycznego²Klinika Kardiologii i Chirurgii Naczyniowej Gdańskiego Uniwersytetu Medycznego³Klinika Nefrologii, Transplantologii i Chorób Wewnętrznych Gdańskiego Uniwersytetu Medycznego

Tętniak rzekomy tętnicy biodrowej wspólnej u 45-letniego chorego po trzeciej transplantacji nerki

Pseudoaneurysm of common iliac artery in 45-year-old patient after third kidney transplantation

ABSTRACT

We present a case of 45-year-old man, five years after his third kidney transplant, who was referred for treatment of a pseudoaneurysm of the common iliac artery. After the preliminary ultrasound diagnosis was confirmed by CTA, which revealed the presence a 50 mm pseudoaneurysm 15 mm above the bifurcation of the common iliac artery, the patient

was treated with stentgraft implantation into the left common and partially external iliac artery, obtaining aneurysm exclusion. The paper discusses the epidemiology, diagnosis and treatment of this rare and late complication of renal transplantation.

Forum Nefrologiczne 2012, vol. 5, no 3, 242–245

Key words: pseudoaneurysm, common iliac artery, renal transplantation, endovascular treatment, stentgraft

OPIS PRZYPADKU

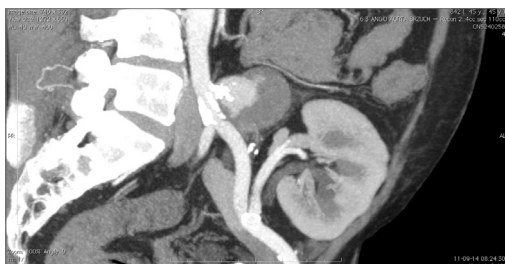Chory w wieku 45 lat, 5 lat po trzeciej transplantacji nerki, z niewydolnością nerek własnych w przebiegu ich dysplazji (po raz pierwszy dializowany w 1983 r.), obciążony stabilną chorobą wieńcową (stan po PTCA z założeniem trzech stentów w 2004 r.), nadciśnieniem tętniczym, nieswoistym zapaleniem jelit; został przyjęty do Kliniki Nefrologii, Transplantologii i Chorób Wewnętrznych UCK (KNTiChW) z powodu pogorszenia funkcji nerki przeszczepionej (wzrost stężenia kreatyniny w surowicy z 1,4 mg/dl do 1,9 mg/dl, spadek eGFR z 45 do 33 ml/min).

Zabieg trzeciego przeszczepienia nerki został wykonany 19.04.2006 roku (1986 r. — pierwsze przeszczepienie nerki na stronę prawą i graftektomia, utrata z powodu ostrego odrzucania, 1991 r. — drugie przeszczepienie nerki na stro-

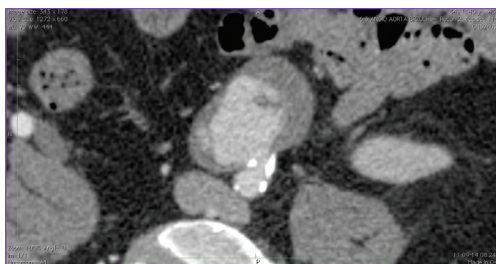
nę lewą i graftektomia, utrata z powodu ostrego odrzucania). Dawcą nerki był mężczyzna 37-letni. Podczas kontrolnego posiewu płynu konserwującego nerkę nie stwierdzono wzrostu kolonii drobnoustrojów. Naczynia nerkowe wszczepiono techniką koniec do boku odpowiednich naczyń biodrowych zewnętrznych po stronie lewej. W opisie zabiegu operator zaznaczył, iż tętnice biodrowe były zmienione miażdżycowo, o rozwarstwiającej się ścianie. Zespolecia naczyniowe były szczelne, czas ciepłego niedokrwienia wynosił 23 min, a zimnego 7 godz. 53 min. Zastosowano immunosupresję: glikokortykosteroidy, CellCept i Prograf, w indukcji ATG. Funkcja nerki przeszczepionej była opóźniona, przez 4 tygodnie utrzymywał się bezmocz, chory wymagał hemodializ. W badaniu hist.-pat. bioptatu nerki stwierdzono ostre odrzucanie przeszczepu (Banff IIA). Zastosowano leczenie bolusami Solu Medrolu i ATG

Adres do korespondencji:

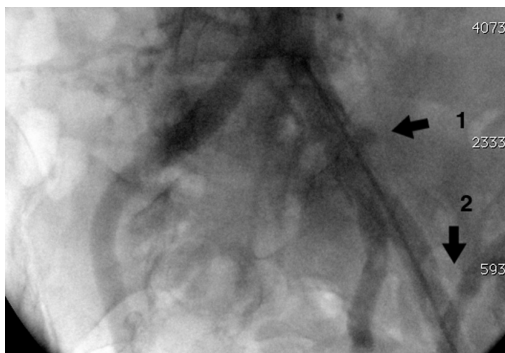
dr n. med. Grzegorz Halena
Klinika Kardiologii i Chirurgii Naczyniowej GUMed
ul. Dębinki 7, 80–952 Gdańsk
tel.: (58) 349 24 03
faks: (58) 341 76 69
e-mail: ghalena@gumed.edu.pl



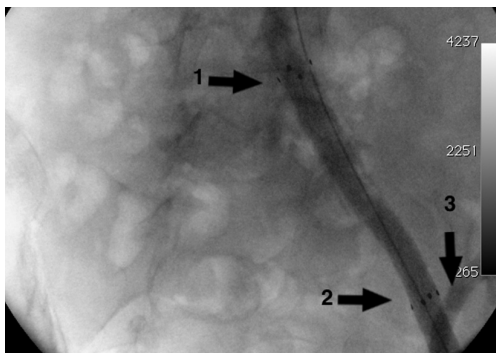
Rycina 1. Angio-TK miednicy w przekroju strzałkowym. Tętniak tętnicy biodrowej wspólnej lewej o średnicy 50 mm



Rycina 2. Angio-TK miednicy w przekroju czołowym. Tętniak rzekomy tętnicy biodrowej wspólnej lewej



Rycina 3. Angiografia subtrakcyjna. Stan przed wszczępieniem stentgraftu. Strzałka nr 1 wskazuje na światło tętniaka, strzałka nr 2 na tętnicę nerki przeszczepionej



Rycina 4. Angiografia śródoperacyjna. Stan po wszczępieniu stentgraftu (strzałka nr 1 wskazuje koniec proksymalny zaś nr 2 koniec dystalny implantowanego stentgraftu) — drożna tętnica nerki przeszczepionej (strzałka nr 3) z całkowicie wyłączonym tętniakiem tętnicy biodrowej wspólnej. Studenckie Koło Naukowe Chirurgii Naczyniowej GUMed

do łącznej dawki 1300 mg. Uzyskano stopniowe zwiększanie się diurezy, ustąpienie hist.-pat. wykładników ostrego odrzucania i obniżanie stężenia kreatyniny do 1,4 mg/dl. Dodatkowo po 6 tygodniach od transplantacji z powodu wytworzenia zbiornika chłonki w okolicy graftu przeprowadzono fenestrację otrzewnej. W dalszym przebiegu potransplantacyjnym u chorego wystąpiło 2-krotnie zakażenie układu moczowego (*Enterococcus faecium*) po 12 i 17 miesiącach od transplantacji oraz zakażenie CMV 15 miesięcy po transplantacji.

Pięć lat po przeszczepieniu nerki doszło do pogorszenia funkcji nerki przeszczepionej (wzrost stężenia kreatyniny w surowicy z 1,4 mg/dl do 1,9 mg/dl, spadek eGFR z 45 do 33 ml/min). Podczas kontrolnego badania USG uwidoczniło zmianę o wymiarach 50 × 40 mm mogącą odpowiadać tętniakowi rzekomemu lewej tętnicy biodrowej wspólnej z położoną brzeżnie skrzeploną. Wykonano badanie Angio-TK (ryc. 1 i 2), w którym potwierdzono wcześniej wysunięte przypuszczenie. Pacjent został skierowany do Kliniki Kardiologii i Chirurgii Naczyniowej UCK i zakwalifikowany do zabiegu wewnątrznacyniowego. W znieczuleniu miejscowym nakłuto tętnicę udową lewą, wprowadzono koszulkę 6F, a następnie wykonano arteriografię sub-

trakcyjną, potwierdzając obecność tętniaka (ryc. 3). Ze względu na niewielką odległość tętniaka od podziału tętnicy biodrowej wspólnej (poniżej 1,5 cm) nie zdecydowano się na implantację stentgraftu jedynie do tętnicy biodrowej wspólnej, z uwagi na możliwość zacieku krwi do tętniaka. Wymieniono koszulkę na koszulkę 10F, podano 5000 j. heparyny niefrakcjonowanej, a następnie po sztywnym przewodniku wprowadzono stentgraft Fluency® Plus (Bard Peripheral Vascular, Tempe, AZ, USA) 13,5 × 80 mm i uwolniono go w tętnicy biodrowej wspólnej i początkowym odcinku tętnicy biodrowej zewnętrznej, przykrywając odejście tętnicy biodrowej wewnętrznej. Dodatkowo doprężono stentgraft balonem o średnicy 12 mm. W kontrolnej angiografii wykazano całkowite wyłączenie tętniaka rzekomego z krążenia jak również zachowano prawidłowy przepływ krwi do tętnicy przeszczepionej nerki (ryc. 4). Miejsce nakłucia zaopatrzone opatrunkiem uciskowym. Zabieg trwał 50 minut, nie było konieczne przetaczanie krwi. Pacjent w pierwszej dobie po zabiegu został przekazany do KNTiChW. Dziesięć dni po zabiegu stwierdzono tętniak rzekomy pachwiny

►►Zabiegi wewnątrznacyniowe wiążą się z nieco częstszą możliwością reinterwencji w porównaniu z klasycznymi operacjami. Biorąc pod uwagę krótszy czas i mniejszą inwazyjność zabiegu, zwłaszcza dla chorych starszych z licznymi obciążeniami, procedury te mogą być ciekawą alternatywą dla otwartych operacji



►► Immunosupresja sprzyja powstawaniu zakażeń, które przebiegają w sposób utajony, do czasu pęknięcia tętniaka i krwawienia do przestrzeni pozaotrzewnowej◄◄

lewej, związanego z dużą średnicą koszulki (10F = 3,3 mm), dokonano przezskórnej obliteracji trombiną (400 j.), uzyskując całkowite wykrzepienie światła tętniaka. Badanie USG dopplerowskie jamy brzusznej przeprowadzone w drugiej i piątej dobie wykazały wyłączenie światła tętniaka, przepływ krwi w tętnicy nerki przeszczepionej był prawidłowy. Parametry wydolności przeszczepionej nerki utrzymywały się po zabiegu na porównywalnym poziomie: GFR 32,04 ml/min/1,73 m², kreatynina 1,94 ml/dl, Hb 10,7 g/dl. W badaniach przedmiotowym i USG dopplerowskim przeprowadzonym w Poradni Chirurgii Naczyniowej po miesiącu potwierdzono skuteczność zamknięcia tętniaka bez wpływu na przepływ krwi do tętnicy przeszczepionej nerki. Mimo ujemnych posiewów zalecono przewlekłą terapię Flukonazolem. Pacjent będzie wymagał kontrolnego badania USG w odstępach 6-miesięcznych.

DYSKUSJA

Leczenie chorych z przewlekłą chorobą nerek weszło w nową erę w 1954 roku, kiedy Murray i Merrill dokonali pierwszego przeszczepienia nerki od bliźniaka jednojajowego w *Peter Bent Brigham Hospital*. Przeszczepienie nerki będące przełomem w nefrologii wiąże się z powikłaniami pooperacyjnymi oraz związanymi ze stosowaniem immunosupresji. Do rzadkich powikłań transplantacji nerki można zaliczyć powstanie tętniaka rzekomego tętnic biodrowych.

Powikłanie to występuje bardzo rzadko, oceniane jest na 0,3% pacjentów poddanych transplantacji nerki [1]. Przyczyną powstania tej zmiany mogą być urazy jatrogenne powstałe w wyniku: nieprawidłowej techniki zespolenia naczyń, biopsji nerki oraz procesów zapalnych toczących się w okolicy zmienionego naczynia [2]. Tętniak może być całkowicie bezobjawowy, jednak z czasem mogą się pojawić towarzyszące objawy, takie jak: pogorszenie funkcji przeszczepionej nerki, niedokrwistość, gorączka, tętniąca zmiana w jamie brzusznej z uciskiem na sąsiednie struktury, krwawienie z pękniętego tętniaka.

Diagnostyka zmienionego naczynia jest oparta w pierwszym rzucie na badaniu USG z funkcją dopplerowską ze względu na szybkość i nieinwazyjność tego badania. Potwierdzenie uzyskanej diagnozy można otrzymać, wykonując angiografię [3], angio-TK lub angio-MRI.

Zaopatrzenie chirurgiczne można podzielić na operacje otwarte i zabiegi wewnątrznaczyniowe. Klasyczne podejście chirurgiczne polega na wycięciu tętniaka i wszyciu w miejsce ubytku

protezy naczyniowej lub żyły własnej chorego w przypadku zakażenia tętniakowato zmienionego naczynia. W ostatnich latach coraz częściej są wykonywane zabiegi wewnątrznaczyniowe ze względu na małą inwazyjność i szybkość zabiegu [4, 5]. Polegają one na wszczepieniu stentgraftu (stent pokryty protezą naczyniową) do zmienionego naczynia, sporadycznie są stosowane spirale embolizacyjne (coile) [6] i iniekcje trombiny wykonywane pod kontrolą USG [7].

Mimo dobrego, doraźnego wyniku leczenia uzyskanego w opisywanym przypadku trzeba zwrócić uwagę na to, że zabiegi wewnątrznaczyniowe wiążą się z częstszą możliwością reinterwencji w porównaniu z klasycznymi operacjami. Biorąc pod uwagę krótszy czas i mniejszą inwazyjność zabiegu, zwłaszcza dla chorych starszych z licznymi obciążeniami, procedury te mogą być ciekawą alternatywą dla otwartych operacji.

Ocena pogarszającej się funkcji przeszczepionej nerki wymaga oceny histopatologicznej fragmentu mięszu nerki, a drogą pozyskania materiału do oceny jest wykonanie biopsji nerki. Od czasu wprowadzenia badania USG podczas wykonywania zabiegu częstość powikłań, w tym naczyniowych, znacząco zmalała. Najczęstsze komplikacje naczyniowe to przetoka tętniczo-żylna (15–17%) lub tętniak rzekomy (4,6–5,6%) [8, 9], powstające w wyniku uszkodzenia naczyń przez igłę biopsyjną.

Należy pamiętać, że tętniaki rzekome, które wytworzyły się w okolicy zespolenia naczyń biodrowych i przeszczepu, są narażone na częste infekcje (lub są ich skutkiem). Silna immunosupresja sprzyja powstawaniu zakażeń, które często przebiegają w sposób utajony, do czasu pęknięcia tętniaka i masywnego krwawienia do przestrzeni pozaotrzewnowej [10]. W badaniu TK opisywanego chorego zwraca uwagę mały stopień zajęcia naczyń chorego przez miażdżycę. Jednak w miejscu, gdzie szyja tętniaka łączy się z tętnicą biodrową wspólną, są widoczne liczne zwapnienia. Miejsca występowania blaszek miażdżycowych prowadzą do zaburzenia ciągłości śródbłonna, a przez to predysponują do kolonizacji przez czynniki zakaźne. Patogeny często izolowane z materiału śródoperacyjnego to *Candida albicans*, *Aspergillus sp.* i *Escherichia Coli* [11, 12]. Warto podkreślić, że *Candida albicans* może powodować zapalenie naczyń (*Candida albicans atheritis*). Źródło infekcji może być endogenne — translokacja z przewodu pokarmowego biorcy lub egzogenne — infekcja grzybicza u dawcy, skażenie płynu konserwującego przeszczepioną nerkę w trakcie transportu [13, 14]. Wynikiem

zapalenia naczyń może być tętniak zmienionego naczynia. W badaniu histopatologicznym fragmentów zakażonych naczyń wykazuje się nasiloną infiltrację komórek grzybiczych oraz intensywny naciek neutrofilów, któremu towarzyszy proces włóknienia i rozpadu włókien elastycznych [12], co może wyjaśniać podłoże pęknięcia tętniaka w tej okolicy.

U przedstawionego chorego można brać pod uwagę dwie główne przyczyny powstania tętniaka. Pierwszą z nich jest tło infekcyjne, jednakże w posiewach krwi pacjenta wykluczono infekcję *Candida albicans* czy *Aspergillus sp.*, a zastosowane leczenie wewnątrznaczyniowe uniemożliwiło ocenę zmienionego naczynia w badaniu histopatologicznym i mikrobiologicznym. Nie można wykluczyć zatem występowania obecności grzybnii w ścianie naczynia (*Candida albicans arteritis*). Drugą przyczyną

mogło być mechaniczne uszkodzenie naczynia podczas klemowania tętnicy biodrowej wspólnej podczas 2-krotnej transplantacji po tej samej stronie (operator podkreślał zmienioną ścianę naczynia). Czynnikiem odpowiedzialnym za powstanie tętniaka rzekomego w opisywanym przypadku pozostaje w sferze hipotez.

WNIOSKI

Tętniak rzekomy tętnicy biodrowej wspólnej jest bardzo rzadkim powikłaniem transplantacji nerek, warto jednak pamiętać o możliwości wystąpienia tej patologii u chorych po przeszczepie z niewyjaśnioną pogarszającą się funkcją nerek, niedokrwistością lub gorączką, gdyż odpowiednio wcześniej wykryta zmiana daje szansę na skuteczne leczenie i zachowanie funkcji przeszczepionego organu.

STRESZCZENIE

W pracy przedstawiono przypadek 45-letniego mężczyzny, pięć lat po trzeciej transplantacji nerki, który został skierowany do leczenia tętniaka rzekomego tętnicy biodrowej wspólnej. Po wykonaniu wstępnego badania USG diagnoza została potwierdzona w badaniu angio-TK, w którym wykazano obecność tętniaka rzekomego o średnicy 50 mm położonego 15 mm powyżej podziału tętnicy biodrowej wspólnej. Chory został zaopatrzo-

ny poprzez wszczępienie przezskórne stentgraftu do lewej tętnicy biodrowej wspólnej oraz początkowego odcinka tętnicy biodrowej zewnętrznej, uzyskując w ten sposób zamknięcie światła tętniaka. W pracy omówiono epidemiologię, diagnostykę i sposoby leczenia tej rzadkiej komplikacji transplantacji nerek.

Forum Nefrologiczne 2012, tom 5, nr 3, 242–245

Słowa kluczowe: tętniak rzekomy, tętnica biodrowa wspólna, transplantacja nerek, zabiegi wewnątrznaczyniowe, stentgraft

1. Dimitroulis D., Bokus J., Zavos G. i wsp. **Vascular Complications in Renal Transplantation: A Single-Center Experience in 1367 Renal Transplantations and Review of the Literature.** *Transplant. Proceed.* 2009; 41 (5): 1609–1614.
2. Zilinska Z., Chrastina M., Trebaticky B. i wsp. **Vascular complications after renal transplantation.** *Bratisl. Lek. Listy* 2010; 111 (11).
3. Brown E.D., Chen M.Y., Wolfman N.T., Ott D.J., Watson N.E. Jr. **Complications of renal transplantation: evaluation with US and radionuclide imaging.** *Radiographics* 2000; 20 (3): 607–622.
4. Curti T., Stella A., Rossi C. i wsp. **Endovascular repair as first-choice treatment for anastomotic and true iliac aneurysms.** *J. Endovasc. Ther.* 2001; 8 (2): 139–143.
5. Zavos G., Pappas P., Kakisis J.D. i wsp. **Endovascular repair as first-choice treatment of iliac pseudoaneurysms following renal transplantation.** *Transplant. Proc.* 2005; 37 (10): 4300–4302.
6. Koo C.K., Rodger S., Baxter G.M. **Extra-renal pseudoaneurysm: an uncommon complication following renal transplantation.** *Clin. Radiol.* 1999; 54 (11): 755–758.
7. Reus M., Morales D., Vázquez V., Llorente S., Alonso J. **Ultrasound-guided percutaneous thrombin injection for treatment of extrarenal pseudoaneurysm after renal transplantation.** *Transplantation* 2002; 74 (6): 882–884.
8. Kobayashi K., Censullo M.L., Rossman L.L. et al. **Interventional radiologic management of renal transplant dysfunction: indications, limitations, and technical considerations.** *Radiographics* 2007; 27 (4): 1109–1130.
9. Zdrojewski Z., Kosiak W. **Biopsja nerki.** Książek A., Rutkowski B. (red.). *Nefrologia.* Wydawnictwo Czelej, Lublin 2004: 123.
10. Zadrożny D. **Powikłania chirurgiczne przeszczepiania nerek.** *Forum Nefrol.* 2010; 3 (1): 18–24.
11. Osmán I., Barrero R., León E., Medina R., Torrubia F. **Mycotic pseudoaneurysm following a kidney transplant: a case report and review of the literature.** *Pediatr. Transplant.* 2009; 13 (5): 615–619.
12. Bracale U.M., Carbone F., del Guercio L. i wsp. **External iliac artery pseudoaneurysm complicating renal transplantation.** *Interact. Cardiovasc. Thorac. Surg.* 2009; 8 (6): 654–660.
13. Albano L., Bretagne S., Mamzer-Bruneel M.-F. i wsp. **Evidence that graft-site candidiasis after kidney transplantation is acquired during organ recovery: a multicenter study in France.** *Clin. Infect. Dis.* 2009; 48 (2): 194–202.
14. Canaud G., Timsit M.-O., Zuber J. i wsp. **Early conservative intervention for candida contamination of preservative fluid without allograft nephrectomy.** *Nephrol. Dial. Transplant.* 2009; 24 (4): 1325–1327.

Piśmiennictwo