



VIA MEDICA

www.fn.viamedica.pl

Maciej Sawosz, Arkadiusz Urbanowicz, Agnieszka Perkowska, Teresa Bączkowska

Klinika Medycyny Transplantacyjnej i Nefrologii Instytutu Transplantologii Warszawskiego Uniwersytetu Medycznego

# Przypadek nefropatii BKV wykrytej w biopsji protokolarnej

## A case of BKV nephropathy detected by protocol biopsy

### ABSTRACT

Protocol biopsies are defined as biopsies that are performed electively in patients with stable renal transplant function. The development of protocol biopsies had an undebatable impact on the research of physiopathology of the transplanted kidney. One of many lesions that are described in protocol biopsies is BKV nephropathy (PVAN). PVAN is associated with poor prognosis, up to 50% of patients lose the transplanted kidney during the following 6–60 months from the initial diagnosis. We present a case of a 23-year old patient diagnosed with PVAN in a protocol biopsy.

J.R. a patient with end stage renal disease due to polycystic kidney disease underwent a kidney transplantation. The peritransplant period was complicated by acute rejection which was successfully treated with steroids. The patients creatinine concentration on discharge from the surgery ward was 1.2 mg/dl. In ambulatory observation the patients

creatinine concentration remained stable. 180 days after transplantation the patient underwent a protocol biopsy. The histopathology of the kidney revealed VAN phase B. BKV viremia was 995 000 copies/ml. We have lowered the doses of immunosuppressive drugs and started treatment with ciprofloxacinum due to its potentially antiviral effects. 301 days after the transplantation the patient underwent another protocol biopsy. The histopathology findings revealed persisting PVAN phase B. The patients viremia was 25 000 copies/ml. We have decided to lower the doses of immunosuppressive drugs further. The patients serum creatinine concentration remains stable at 1.3 mg/dl.

This case supports the evidence that protocol biopsies are useful not only in early diagnosis but also in monitoring of the treatment in PVAN.

**Forum Nefrologiczne 2012, vol. 5, no 2, 124–130**

**Key words: protocol biopsy, monitoring, diagnosis, kidney graft, PVAN**

### WSTĘP

Biopsje protokolarne definiuje się jako biopsje wykonywane u chorych ze stabilną czynnością nerki w z góry określonych ramach czasowych. Mają one niepodważalne znaczenie w rozwoju wiedzy na temat patofizjologii przeszczepionej nerki. Nacieki zapalne u chorych bez pogorszenia czynności nerki opisywano od lat 80. ubiegłego stulecia [1]. W kolejnych pracach szybko opisano wiele innych zmian histopatologicznych wykrywanych u chorych poddawanych biopsjom protokolarnym, takich jak: niespecyficzne włóknienie tkanki śródmiąższowej/zanik cewek nerkowych (IF/TA), tok-

syczność inhibitorów kalcyneuryny czy zmiany zapalne w kłębuszkach nerkowych (*glomerulonephritis*) [2]. Istnieją również prace udowadniające niekorzystny wpływ niektórych z tych zmian na rokowanie przeżycia przeszczepów nerkowych [3]. Kolejną patologią opisywaną w biopsjach z biopsji protokolarnych nerki przeszczepionej jest nefropatia BKV (PVAN, *polyomavirus-associated nephropathy*) [4]. Wirus *polyoma* BK (BKV) jest wirusem DNA należącym do grupy *polyoma*, rodziny *Poliomaviridae*. Został wyizolowany w 1971 roku z moczu chorego po transplantacji nerki, nazwany został wirusem BK na podstawie inicjałów imienia i nazwiska chorego (B.K.) [5]. Do zakażenia

#### Adres do korespondencji:

lek. Maciej Sawosz  
Klinika Medycyny Transplantacyjnej  
i Nefrologii Instytutu Transplantologii  
WUM  
ul. Nowogrodzka 59  
02–006 Warszawa  
tel.: (22) 502 12 32  
e-mail: sawosz@gmail.com

tym wirusem u osób immunokompetentnych dochodzi zazwyczaj w wieku dziecięcym i nie wiąże się to z objawami chorobowymi. U dorosłych w około 80% stwierdza się latentną postać wirusa. Około 5% z tych osób wirus okresowo się replikuje [6]. Do choroby BKV może dochodzić u chorych po przeszczepieniu nerki oraz szpiku w wyniku upośledzenia odporności w przebiegu leczenia immunosupresyjnego. Wirus *polyoma* BK wykazuje tropizm do komórek urotelialnych, powodując nefropatię BKV (PVAN, *polyoma virus associated nephropathy*) u chorych po przeszczepieniu nerki oraz krwotoczne zapalenie pęcherza u chorych po przeszczepieniu szpiku. Morfologicznie PVAN charakteryzuje się naciekami zapalnymi z komórek jednojądrowych w tkance śródmiąższowej i w komórkach nabłonkowych cewek nerkowych („*interstitis, tubulitis*”) oraz obecnością efektu cytopatycznego wirusa w komórkach cewek nerkowych (powiększenie i atypia jąder, wtręty wewnątrzjądrowe). **Odróżnienie PVAN od ostrego odrzucania śródmiąższowego jedynie na podstawie morfologii bioptatu może być trudne, zwłaszcza w przypadku nieobecności efektu cytopatycznego.** Diagnostyka wymaga oceny obecności wirurii, komórek z obecnością efektu cytopatycznego (komórek „*decoy*”) w moczu, oceny replikacji wirusa we krwi oraz oceny immunohistochemicznej i genetycznej bioptatu [7]. W celu definitywnego rozpoznania PVAN współcześnie można użyć kilku metod. Najczęściej stosowane jest badanie immunohistochemiczne bioptatu w kierunku oceny obecności antygenów Simian Polyoma Virus 40 (SV 40). Jest to wirus, który nie infekuje typowo ludzi, ale jego białka takie jak „*large T antigen*” — wykazuje około 70% homologii z wirusem BKV. Do innych metod należą rzadziej używane hybrydyzacja *in situ* lub mikroskopopia elektronowa [8]. Chorzy z rozpoznaniem histopatologicznym PVAN są kwalifikowani pod względem nasilenia zmian do trzech stadiów: A, B oraz C, które wyraźnie różnią się rokowaniem co do dalszego przeżycia przeszczepionej nerki (tab. 1). Jako czynniki ryzyka wystąpienia PVAN bywają opisywane: starszy wiek, uszkodzenie niedokrwiennie-reperfuzyjne, płęć żeńska dawcy, niektóre schematy immunosupresji, seropozytywny dawca, seronegatywny biorca, biorca lub dawca z nieobecnym alelem HLA C7, niezgodności HLA, epizody odrzucania czy cukrzyca [9–11]. **Nefropatia BKV występuje, w zależności od opracowania, u 1–10% chorych po przeszczepieniu nerki. Wiąże się ona ze złym rokowaniem — do 50% chorych traci**

**przeszczep nerkowy w ciągu 6–60 miesięcy od rozpoznania choroby [12]. Nie istnieją jednoznaczne kryteria rozpoczęcia leczenia PVAN. Hirsch i wsp. zaproponowali, aby wyodrębnić 3 kategorie chorych z infekcją BKV: 1. chorzy z podejrzeniem nefropatii BKV z komórkami „*decoy*” w moczu, którzy wymagają dalszej diagnostyki, tzw. możliwy PVAN; 2. chorzy z wiremią powyżej 10 000 kopii/ml lub wirurią powyżej  $6,5 \times 10^5$  (5) kopii/ng całkowitego RNA, u których należy rozważyć leczenie nawet w przypadku braku typowej histopatologii, tzw. podejrzenie PVAN; 3. chorzy z biopsyjnie udowodnionym BKV wymagający interwencji terapeutycznej, tzw. definitywny PVAN [13].** Niektórzy autorzy proponują przesiewową ocenę wirurii i/lub wiremii BKV jako potencjalną metodę poprawy rokowania chorych [14, 15]. Niestety, nie istnieje również żadne dobrze udokumentowane *in vivo* specyficzne leczenie nefropatii BKV, chociaż opisywane są próby leczenia przeciwwirusowego lub ciprofloksacyną [16, 17]. Jedyna w pełni uznana metoda terapii opiera się na redukcji immunosupresji [14]. Na uwagę zwraca fakt, iż Buehrig i wsp. Wykazali, że chorzy z subkliniczną PVAN leczoną redukcją immunosupresji mają o wiele lepsze rokowanie niż chorzy leczeni z powodu pogorszenia czynności nerki przeszczepionej w przebiegu PVAN [4]. W pracy zaprezentowano przypadek 23-letniego chorego, u którego wykryto nefropatię BKV w biopsji protokolarnej.

## OPIS PRZYPADKU

Chory, 23-letni, ze schyłkową niewydolnością nerek własnych w przebiegu wielotorbielowatego zwyrodnienia nerek, dializowany z użyciem przetoki tetniczo-żylnej na lewym przedramieniu w latach 2009–2011 został zakwalifikowany do zabiegu przeszczepienia nerki, a następnie otrzymał 10.03.2011 nerkę od dawcy zmarłego. Chory był wysoko immunizowany. Panel reaktywnych przeciwciał przeciwko HLA (PRA, *panel reactive antibodies*) maksymalny wynosił u chorego 90% PRA, przed transplantacją — 70%. U chorego stwierdzono dwie niezgodności z dawcą w zakresie HLA, jedną w *loci* A, jedną w *loci* B. Zarówno chory, jak i dawca byli seropozytywni w zakresie przeciwciał klasy IgG wobec cytomegalowirusa. Nie oznaczano serologii w kierunku BKV ani u chorego, ani u dawcy. Protokolarna biopsja sprzed transplantacji, tzw. biopsja „zerowa” nerki uwidoczniała jedynie obraz uszkodzenia nabłonka cewkowego. Chory został zakwalifi-

▶▶ Diagnostyka wymaga oceny obecności wirurii, komórek z obecnością efektu cytopatycznego (komórek „*decoy*”) w moczu, oceny replikacji wirusa we krwi oraz oceny immunohistochemicznej i genetycznej bioptatu◀◀

▶▶ Jedyna w pełni uznana metoda terapii opiera się na redukcji immunosupresji◀◀

Tabela 1. Klasyfikacja PVAN wraz z rokowaniem

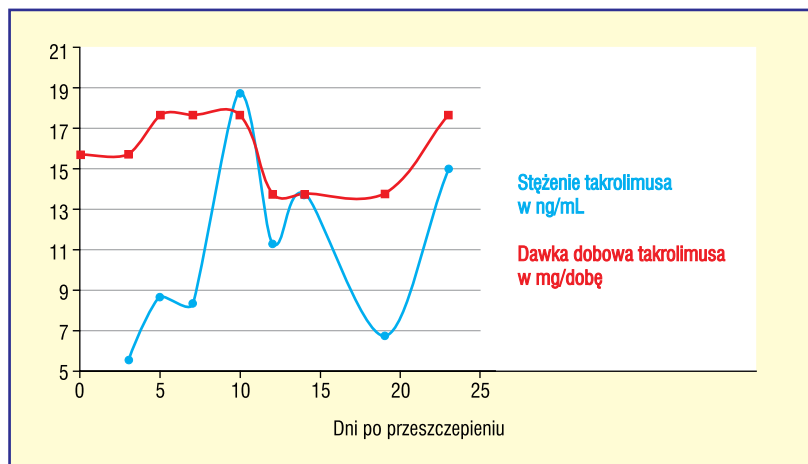
Faza PVAN	Opis	Zajęcie rdzenia	Funkcja nerki przeszczepionej	Ryzyko utraty przeszczepu
<b>PVAN-A</b>			<b>Zazwyczaj stabilna</b>	<b>&lt; 15%</b>
Zmiany cytopatyczne	Mało nasilone do umiarkowanych	< 25%		
Zapalenie śródmiąższowe	Minimalne	< 10%		
Atrofia cewek	Minimalne	< 10%		
Włóknienie śródmiąższowe	Minimalne	< 10%		
<b>PVAN-B</b>			<b>Zazwyczaj upośledzona</b>	<b>50%</b>
Zmiany cytopatyczne	Zmiennie	11–50%		
Zapalenie śródmiąższowe	Zmiennie	11–50%		
Atrofia cewek	Mało nasilone	< 25%		
Włóknienie śródmiąższowe	Mało nasilone	< 25%		
<b>B1</b>			<b>Nieznacznie upośledzona</b>	<b>25%</b>
Zmiany cytopatyczne	Umiarkowane	11–25%		
Zapalenie śródmiąższowe	Mało nasilone	11–25%		
Atrofia cewek	Minimalne	< 10%		
Włóknienie śródmiąższowe	Minimalne	< 10%		
<b>B2</b>			<b>Znacząco upośledzona</b>	<b>50%</b>
Zmiany cytopatyczne	Nasilone	26–50%		
Zapalenie śródmiąższowe	Umiarkowane	26–50%		
Atrofia cewek	Mało nasilone	11–25%		
Włóknienie śródmiąższowe	Mało nasilone	11–25%		
<b>B3</b>			<b>Znacząco upośledzona</b>	<b>75%</b>
Zmiany cytopatyczne	Bardzo nasilone	> 50%		
Zapalenie śródmiąższowe	Bardzo nasilone	> 50%		
Atrofia cewek	Umiarkowane	26–50%		
Włóknienie śródmiąższowe	Umiarkowane	26–50%		
<b>PVAN-C</b>			<b>Znacząco upośledzona, postępująca</b>	<b>&gt; 80%</b>
Zmiany cytopatyczne	Zmienne	Zmienne		
Zapalenie śródmiąższowe	Zmienne	Zmienne		
Atrofia cewek	Bardzo nasilone	> 50%		
Włóknienie śródmiąższowe	Bardzo nasilone	> 50%		

powodowany do 4-lekowego schematu immunosupresji z użyciem takrolimusa, steroidów, mykofenolanu sodu oraz indukcją thymoglobuliną. Chory otrzymał 100 mg thymoglobuliny w dobie 0., 100 mg thymoglobuliny w 1. dobie po przeszczepieniu, a następnie 75 mg thymoglobuliny w 4. dobie po zabiegu przeszczepienia nerki. W dniach 0–3 po przeszczepieniu chory otrzymał sumaryczną dawkę 875 mg metyloprednizonu dożylnie, a następnie 20 mg metyloprednizonu doustnie codziennie. Początkowa dawka dobowego takrolimusa wynosiła 1 mg/10 kg mc., którą następnie zredukowano, tak aby osiągnąć terapeutyczne stężenia leku dla tego okresu po transplantacji (12–15 ng/ml) (ryc. 1). Dobowa

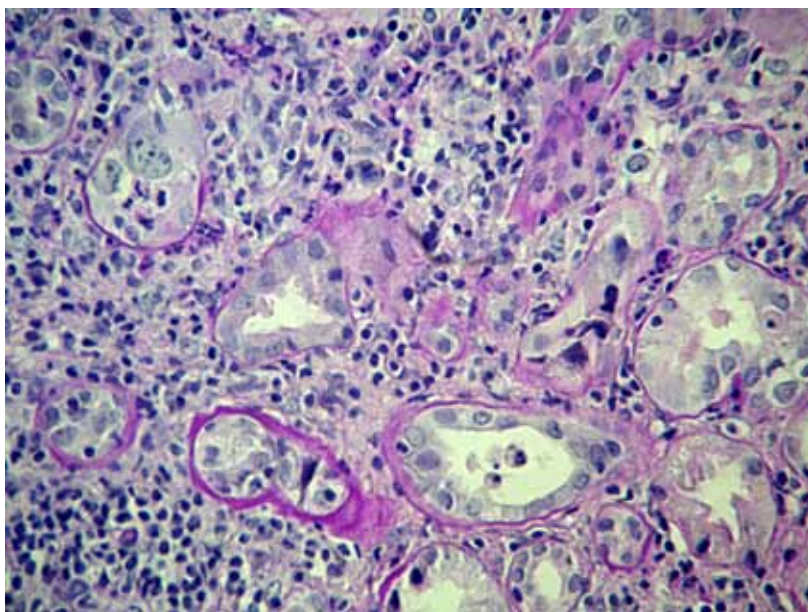
dawka mykofenolanu mofetylu była standardowa i wynosiła 1440 mg. Po przeszczepieniu obserwowano bezpośrednią czynność przeszczepionej nerki z prawidłową diurezą oraz dynamicznym obniżaniem stężenia kreatyniny. Wczesny okres okołoperacyjny był powikłany infekcją górnych dróg oddechowych w 6. dobie po przeszczepieniu, leczoną skutecznie amoksylicyną z kwasem klawulonowym. W 9. dniu po przeszczepieniu obserwowano nagłe zmniejszenie diurezy z towarzyszącym wzrostem stężenia kreatyniny z 1,2 mg/dl do 3,3 mg/dl (eGFR wg MDRD z 73 do 22 ml/kg/1,73 m<sup>2</sup>), przy prawidłowych dla tego okresu stężeniach takrolimusa. Wykluczono utrudnienie odpływu moczu,

zaburzenia ukrwienia nerki przeszczepionej w badaniu USG Doppler. Z uwagi na powyższe, w 12. dniu po przeszczepieniu wykonano biopsję diagnostyczną nerki przeszczepionej. W ocenie histopatologicznej pobranych wycinków uwidoczniło obraz ostrego odrzucania T-komórkowego naczyniowego (IIA wg Banff'09). Ze względu na obecność złogów C4d w kapilarach, bez oznaczenia u chorego miana przeciwciał przeciwko dawcy (DSA, *donor specific antibodies*), wysunięto również podejrzenie odrzucania humoralnego. Postanowiono leczyć chorego dożylnymi wlewami metyloprednizolonu w dniach 14.–17. po przeszczepieniu, w sumarycznej dawce 2000 mg. Po leczeniu obserwowano obniżanie się stężenia kreatyniny do wartości wyjściowej sprzed okresu odrzucania, tj. 1,2 mg/dl w dniu wypisu z kliniki (20. doba po transplantacji). Kontrolna biopsja protokolarna w 42. dobie po zabiegu przeszczepienia nerki nie wykazała cech ostrego odrzucania. Podczas dalszej opieki ambulatoryjnej nie obserwowano powikłań, planowo zredukowano dawki metyloprednizonu z 20 mg w 42. dniu po przeszczepieniu do 7,5 mg w 180. dniu po przeszczepieniu. Zredukowano również dawkę takrolimusa pod kontrolą stężeń leku we krwi, uzyskując stężenie 15 ng/ml w 42. dniu po przeszczepieniu, 10 ng/ml w 180. dniu po przeszczepieniu. Dawka mykofenolanu sodu pozostawała niezmienną i wynosiła 1440 mg.

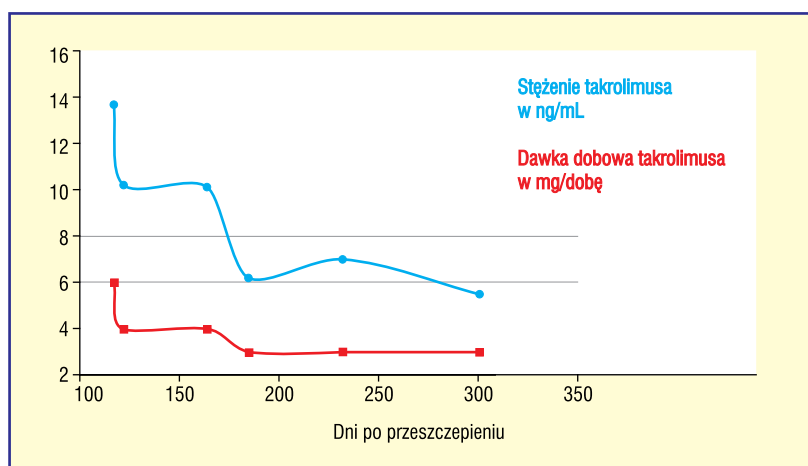
W obserwacji ambulatoryjnej stężenie kreatyniny utrzymywało się stabilne — 1,2 mg/dl (eGFR wg MDRD 73 ml/kg/1,83 m<sup>2</sup>). W 180. dobie po przeszczepieniu nerki, zgodnie z procedurą ośrodka autorów niniejszej pracy, wykonano kolejną biopsję protokolarną. Obraz histopatologiczny pobranych wycinków wykazał cechy nefropatii BKV w okresie B2 (ryc. 2). Oznaczona we krwi wiremia BKV wynosiła 995 000 kopii/ml. Rozpoznano subkliniczną postać BKVN. Postanowiono zmniejszyć dawkę mykofenolanu sodu z 2 × 720 mg do 2 × 540 mg, uzyskując AUC 40 mg\*h/l. Zredukowano również dawkę takrolimusa tak, aby uzyskać stężenie leku we krwi około 6,2 ng/ml (ryc. 3). Włączono również do leczenia ciprofloksacyne, jako lek potencjalnie przeciwwirusowy. Kontrolne oznaczenie wirerii z 240. dnia po przeszczepieniu nerki wykazało redukcję replikacji BKV do 120 262 kopii/ml. W wykonanej w 301. dniu po transplantacji kolejnej biopsji protokolarnej wykazano nadal cechy nefropatii BKV w okresie B2 (ryc. 4). Wiremia BKV w 301. dniu po przeszczepieniu zmniejszyła się do 25 000 kopii/ml. Czynność nerki przeszczepionej pozosta-



Rycina 1. Stężenia i dawki takrolimusa we wczesnym okresie po przeszczepieniu

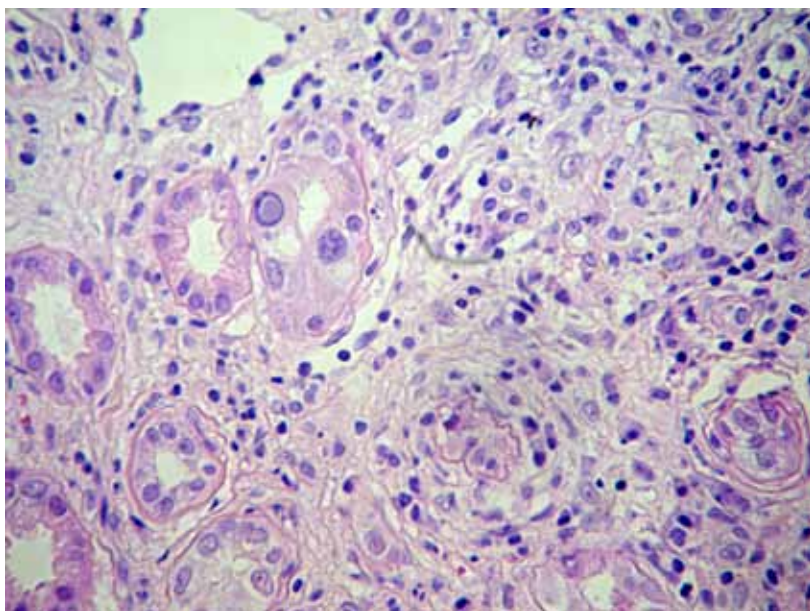


Rycina 2. Biopsja w 180. dniu po przeszczepieniu. Widoczne zmiany cytotypyczne, umiarkowane zapalenie śródmięszkowe, mało nasilonie włóknienie śródmięszkowe oraz zanik cewek PVAN faza B2

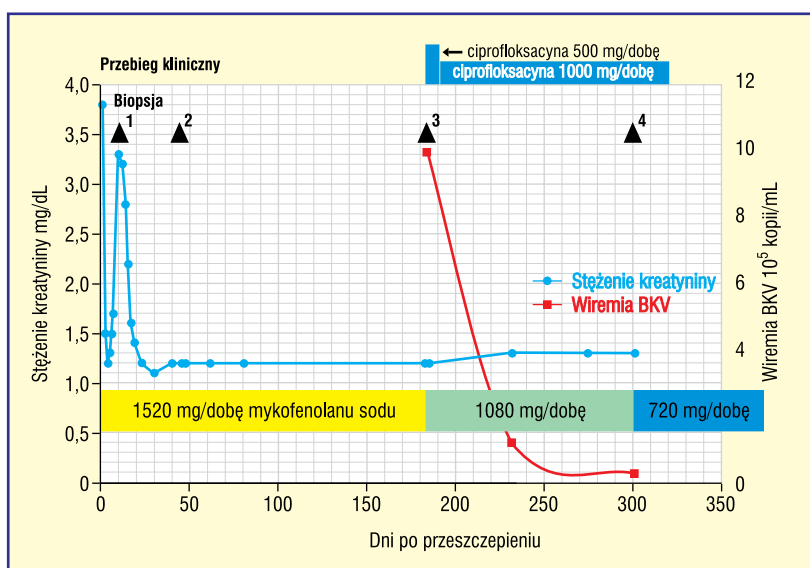


Rycina 3. Dawki i stężenia takrolimusa przed i po rozpoznaniu PVAN





**Rycina 4.** Biopsja w 301. dniu po przeszczepieniu. Utrzymujące się zmiany o charakterze PVAN w fazie B2



**Rycina 5.** Wybrane elementy przebiegu klinicznego

je stabilna, stężenie kreatyniny wynosi 1,3 mg/dl (eGFR wg MDRD 66 ml/kg/1,83 m<sup>2</sup>). Podjęto decyzję o dalszej redukcji immunosupresji, dobową dawkę mykofenolanu sodu zredukowano do 720 mg, dawkę metylprednizolonu do 5 mg. Część danych z przebiegu klinicznego zawiera rycina 5.

## DYSKUSJA

Nefropatia BKV (PVAN) jest poważnym problemem po przeszczepieniu nerki i znacząco pogarsza rokowanie przeżycia przeszczepu. Dzięki biopsji protokolarnej udało się wcześniej

wykryć PVAN i wprowadzić interwencję terapeutyczną polegającą na redukcji immunosupresji. Większość autorów zgadza się, iż standardową procedurą w przypadku nefropatii BKV powinna być redukcja dawki kwasu mykofenolowego o 50% oraz zmniejszenie dawki takrolimusa tak, aby stężenia leku utrzymywać poniżej 6 ng/ml, niektórzy zalecają nawet bardziej radykalną redukcję stężenia takrolimusa do wartości około 3 ng/ml [14, 15]. Nie istnieją jednoznaczne wytyczne dotyczące postępowania w przypadku współistnienia ostrego odrzucania i PVAN. Opisywane są zarówno pierwotna redukcja immunosupresji, jak i leczenie wlewnymi dożylnymi metyloprednizolonu i następową redukcją immunosupresji [14, 15]. Z uwagi na PRA maksymalne 90%, wywiad ostrego odrzucania, mimo indukcji tymoglobuliną, wyjściowo zmniejszono dawkę mykofenolanu sodu jedynie o 25%, do 1080 mg/dobę, a stężenia takrolimusa utrzymywano poniżej 6 ng/ml. W kolejnych kontrolnych badaniach uzyskano jednak niesatysfakcjonującą redukcję wiremii oraz utrzymywanie się zmian w biopsji. Z uwagi na brak zmian o charakterze ostrego odrzucania dokonano dalszej redukcji immunosupresji — zmniejszono dawkę mykofenolanu sodu do 720 mg, dawkę metyloprednizolonu do 5 mg. Do rozważenia pozostaje opisywana przez niektórych autorów konwersja z leczenia kwasem mykofenolowym do leczenia inhibitorami mTOR oraz wspomniana już wcześniej dalsza redukcja dawek takrolimusa lub zamiana takrolimusa na cyklosporynę A [14, 15]. W przypadku PVAN niepoddającego się leczeniu, mimo redukcji immunosupresji, można rozważyć leczenie przeciwwirusowe następującymi preparatami:

1. Istnieją doniesienia, iż ciprofloksacyna zmniejsza wiremię BKV zarówno u chorych po przeszczepieniu szpiku, jak i po zabiegu przeszczepienia nerki, jednak wciąż brakuje dużych randomizowanych badań na ten temat [13, 14]. Z uwagi na dużą dostępność leczenia oraz obawy autorów niniejszej pracy co do redukcji immunosupresji, postanowiono zastosować ciprofloksacynę na samym początku terapii.
2. Cidofowir jest analogiem nukleozydowym używanym m.in. do leczenia cytomegalowirusowego zapalenia siatkówki. Mimo opisanej nefrotoksyczności tego leku, istnieją próby stosowania go w PVAN. W badaniach klinicznych chorzy leczeni cidofowirem mieli lepsze rokowanie, mimo iż tempo eliminacji wirusa w grupie badanej i kontrolnej było porównywalne. Należy zwrócić uwagę, że

w grupie badanej wystąpiły inne niż nefrotoksyczność powikłania, z których najczęstszym było zapalenie błony naczyniowej oka. Nie bez znaczenia pozostaje również fakt, że nie były to badania randomizowane [18].

3. Leflunamid to lek zarejestrowany jako środek przeciwwirusowy w reumatoidalnym zapaleniu stawów, który ma również działanie przeciwwirusowe i jest uznawany za jedną z opcji w leczeniu BKV. Niestety, badacze którzy opisują jego użycie równocześnie redukowali dawkę immunosupresji. Trudno jednoznacznie udowodnić korzystny wpływ leflunamidu. Ponadto opisywane są liczne działania niepożądane leku [19].

4. Dożylne immunoglobuliny (IVIG) bywają używane w leczeniu PVAN. Domniemy mechanizm ich działania ma polegać na obecności wśród nich również przeciwciał anty-BKV. Prace opisujące ich użycie nie są pracami z grupą kontrolną [20]. **Leki przeciwwirusowe potencjalnie mające wpływ na wiramię BKV są więc mało zbadane i należy je stosować w drugiej kolejności po redukcji immunosupresji.** Przypadek uzasadnia wykonywanie biopsji protokolarnych nie tylko jako metody przesiewowej także w kierunku obecności PVAN, ale również jako metody oceny postępów w trakcie leczenia i doboru dalszej metody postępowania.

## STRESZCZENIE

Biopsje protokolarne definiuje się jako biopsje wykonywane u chorych ze stabilną czynnością nerki w z góry określonych ramach czasowych. Mają one niepodważalne znaczenie w rozwoju wiedzy na temat patofizjologii nerki przeszczepionej. Jedną z patologii opisywanych w biopsjach z biopsji protokolarnych nerki przeszczepionej jest nefropatia BKV (PVAN). Wiąże się ona ze złym rokowaniem: do 50% chorych traci przeszczep nerkowy w ciągu 6–60 miesięcy od rozpoznania. W pracy zaprezentowano przypadek 23-letniego chorego, u którego wykryto nefropatię BKV w biopsji protokolarnej. Chory J.R., ze schyłkową niewydolnością nerek własnych w przebiegu wielotorbielowatego zwyrodnienia nerek, został zakwalifikowany do zabiegu przeszczepienia, a następnie otrzymał nerkę od zmarłego dawcy. Przebieg okołoperacyjny był powikłany epizodem ostrego odrzucania, które było skutecznie leczone wlewami dożylnymi z metylprednizolonu. Stężenie kreatyniny chorego przy wypisie z kliniki wy-

nosiło 1,2 mg/dl. W obserwacji ambulatoryjnej stężenie kreatyniny utrzymywało się stabilne. W 180. dniu po przeszczepieniu wykonano biopsję protokolarną. Obraz histopatologiczny pobranych wycinków wykazał cechy nefropatii BKV. Oznaczona we krwi wiramia BKV wynosiła 995 000 kopii/ml. Postanowiono zmniejszyć dawkę mykofenolanu sodu oraz takrolimu. Włączono również do leczenia ciprofloksacyne jako lek potencjalnie przeciwwirusowy. W wykonanej w 301 dni po transplantacji kolejnej biopsji kontrolnej utrzymuje się obraz PVAN w fazie B1. Wiramia zmniejszyła się do 25 000 kopii/ml. Postanowiono dalej redukować dawki immunosupresji. Stężenie kreatyniny chorego pozostaje stabilne — 1,2 mg/dl. Przypadek uzasadnia wykonywanie biopsji protokolarnych nie tylko jako metody przesiewowej, ale również jako metody oceny postępów w trakcie leczenia i doboru dalszej metody postępowania.

**Forum Nefrologiczne 2012, tom 5, nr 2, 124–130**

**Słowa kluczowe: biopsja protokolarna, monitorowanie, diagnostyka, PVAN, przeszczep nerki**

1. Burdick J.F., Beschoner W.E., Smith W.J. i wsp. Characteristics of early routine renal allograft biopsies. *Transplantation* 1984; 38 (6): 679–684.
2. Rush D.N., Henry S.F., Jeffery J.R. i wsp. Histological findings in early routine biopsies of stable renal allograft recipients. *Transplantation* 1994; 57: 208–214.
3. Serón D. Risk factors associated with the deterioration of renal function: the role of protocol biopsies. *Prilozi* 2007; 28 (1): 291–302.
4. Buehrig C.K., Lager D.J., Stegall M.D. i wsp. Influence of surveillance renal allograft biopsy on diagnosis and prognosis of polyomavirus-associated nephropathy. *Kidney Int.* 2003; 64: 665–673.
5. Leung A.Y.H., Chan M.T.L., Yuen K.Y. i wsp. Ciprofloxacin decreased Polyoma BK Virus load in patients who underwent allogeneic hematopoietic stem cell transplantation. *Clin. Inf. Dis.* 2005; 40: 528–537.
6. Egli A., Infanti L., Dumoulin A. i wsp. Prevalence of polyomavirus BK and JC infection and replication in 400 healthy blood donors. *J. Infect Dis.* 2009; 199 (6): 837–846.
7. Randhawa P.S., Finkelstein S., Scantlebury V. i wsp. Human polyoma virus associated interstitial nephritis in the allograft kidney. *Transplantation* 1999; 67 (1): 103–109.
8. Rinaldo C.H., Hirsch H.H. Antivirals for the treatment of polyomavirus BK replication. *Expert Rev. Anti Infect. Ther.* 2007; 5: 105–115.

**Piśmiennictwo**

9. Barri Y.M., Ahmad I., Ketel B.L. i wsp. Polyoma viral infection in renal transplantation: the role of immunosuppressive therapy. *Clin. Transpl.* 15: 240–246.
10. Khamash H.A., Wadei H.M., Mahale A.S. i wsp. Polyomavirus associated nephropathy risk in kidney transplants: the influence of recipient age and donor gender. *Kidney Int.* 2007; 71 (12): 1302–1309. Epub 2007 Apr 4.
11. Matosz B., Dęborska-Materkowska D., Mróz A., Durlik M. Risk factors for BK nephropathy in kidney or simultaneous kidney-pancreas allograft recipients. *Adv. Clin. Exp. Med.* 2008; 17 (2): 201–206.
12. Ramos E., Drachenberg C.B., Wali R., Hirsch H.H. The decade of polyomavirus BK-associated nephropathy: state of affairs. *Transplantation* 2009; 87 (5): 621–630.
13. Hirsch H.H., Drachenberg C.B., Steiger J., Ramos E. Polyomavirus-associated nephropathy in renal transplantation: critical issues of screening and management. *Adv. Exp. Med. Biol.* 2006; 577: 160–173.
14. Egli A., Binggeli S., Bodaghi S. i wsp. Cytomegalovirus and polyomavirus BK posttransplant. *Nephrol. Dial. Transplant.* 2007; 22 (supl. 8): vii72–vii82.
15. Hirsch H.H., Brennan D.C., Drachenberg C.B., Ginevri F. i wsp. Polyomavirus-associated nephropathy in renal transplantation: interdisciplinary analyses and recommendations. *Transplantation* 2005; 79 (10): 1277–1286.
16. De Clercq E. Acyclic nucleoside phosphonates in the chemotherapy of DNA virus and retrovirus infections. *Intervirology* 1997; 40: 295–303.
17. Cheeseman S.H., Black P.H., Rubin R.H., Cantell K., Hirsch M.S. Interferon and BK papovavirus — clinical and laboratory studies. *J. Infect. Dis.* 1980; 141: 157–161.
18. Kuypers D.R., Bemmens B., Claes K. i wsp. A single-centre study of adjuvant cidofovir therapy for BK virus interstitial nephritis (BKVIN) in renal allograft recipients. *J. Antimicrob. Chemother.* 2009; 63: 417–419.
19. Faguer S., Hirsch H.H., Kamar N. i wsp. Leflunomide treatment for polyomavirus BK-associated nephropathy after kidney transplantation. *Transpl. Int.* 2007; 20: 962–969.
20. Sener A., House A.A., Jevnikar A.M. i wsp. Intravenous immunoglobulin as a treatment for BK virus associated nephropathy: one year follow-up of renal allograft recipients. *Transplantation* 2006; 81: 117–120.