



VIA MEDICA

www.fn.viamedica.pl

Miroslaw Banasik<sup>1</sup>, Jerzy Garczarek<sup>2</sup>, Jacek Kurcz<sup>2</sup>, Marian Klinger<sup>1</sup><sup>1</sup>Katedra i Klinika Nefrologii i Medycyny Transplantacyjnej Akademii Medycznej we Wrocławiu<sup>2</sup>Katedra Radiologii Akademii Medycznej we Wrocławiu

# Pacjent ze zwężeniem tętnicy przeszczepionej nerki

## Patient with transplant renal artery stenosis

### ABSTRACT

Transplant renal artery stenosis is an important problem because of dangerous complications on the one hand and a possibility of effective treatment owing to an early diagnosis on the other. Increasing resistant arterial hypertension and deterioration of transplant function should be regarded as symptoms of a possible occurrence of transplant renal artery stenosis. Doppler ultrasound is an effective, non-invasive procedure which allows its diagnosis. Angioplasty with or without stent is a method of treatment the effectiveness of which amounts to

80%. The awareness of the problem, putting forward a suspicion and a wide application of Doppler ultrasound are very important to stop the development of serious complications connected with severe hypertension and, in consequence, higher cardiovascular risk and progression of transplant renal insufficiency. An early diagnosis allows to introduce appropriate procedures and improves long-lasting graft survival and, above all, patient survival.

**Forum Nefrologiczne 2012, vol. 5, no 1, 52–55**

**Key words:** transplant renal artery stenosis, hypertension, deterioration of transplant function

### WSTĘP

Zwężenie tętnicy nerki przeszczepionej (TRAS, *transplant renal artery stenosis*) jest powikłaniem przeszczepienia nerki o istotnym znaczeniu klinicznym [1]. W badaniu przesiewowym za pomocą ultrasonografii dopplerowskiej u wszystkich chorych po operacji, a następnie w comiesięcznej kontroli w pierwszym roku, a potem raz w roku, wykazano obecność zwężenia TRA u 12,4% [2]. **Do najczęstszych objawów zwężenia tętnicy nerki przeszczepionej zalicza się oporne, narastające nadciśnienie tętnicze, pogorszenie funkcji nerki przeszczepionej przy nieobecności toksyczności inhibitorów kalcyneuryny, odrzucania oraz infekcji.** Objawy zwężenia TRA najczęściej pojawiają się między 3. miesiącem a 2. rokiem po przeszczepieniu. Dodatkowymi objawami mogą być szmer nad zwężoną

tętnicą, białkomocz oraz nawracające obrzęki płuc [3]. Angiografia pozostaje procedurą z wyboru w diagnostyce zwężenia TRA, natomiast angioplastyka (PTA, *percutaneous transluminal angioplasty*) z możliwością implantacji stentu jest podstawową opcją terapeutyczną w leczeniu zwężenia tętnicy nerki przeszczepionej [4, 5].

### PRZYPADEK

Przedstawiono opis przypadku 61-letniej kobiety, u której dokonano przeszczepienia nerki w listopadzie 2010 roku z powodu przewlekłej choroby nerek w przebiegu ich zwyrodnienia wielotorbielowatego. Ponadto u chorej rozpoznano nadciśnienie tętnicze, cukrzycę typu 2, chorobę niedokrwinną serca. W przygotowaniu do przeszczepienia nerki wykonano lewostronną nefrektomię.

#### Adres do korespondencji:

dr n. med. Miroslaw Banasik  
Katedra i Klinika Nefrologii  
i Medycyny Transplantacyjnej  
ul. Borowska 213  
50–556 Wrocław  
e-mail: m.banasik@interia.pl  
tel. (71) 733 25 00, faks (71) 733 25 09

Chora została wypisana z ośrodka przeszczepiającego w 15. dobie po zabiegu ze stężeniem kreatyniny 1,7 mg/dl, otrzymując trójlekową immunosupresję takrolimus, mykofenolan mofetylu, prednizon. W doborze antygenów HLA były cztery niezgodności, najwyższe i ostatnie przeciwciała cytotoksyczne PRA odnotowano na poziomie 3%. Nerka została pobrana od 60-letniej zmarłej dawczyni.

Podczas pierwszej wizyty w poradni transplantacyjnej w ośrodku wrocławskim stężenie kreatyniny w surowicy krwi wynosiło 1,6 mg/dl, stężenie takrolimusu 10,7 ng/ml.

Pierwszy incydent pogorszenia funkcji nerki przeszczepionej (kreatynina 2,36 mg/dl) obserwowano w lutym 2011 roku, 4 miesiące od zabiegu przeszczepienia. W badaniu ogólnym moczu stwierdzono pole widzenia usiane leukocytami, a w posiewie moczu wykazano *E. coli* w mianie  $10^7$ . Zastosowanie cefuroksymu zgodnie z antybiogramem wyjałowiło mocz oraz poprawiło funkcję przeszczepu (kreatynina 1,84 mg/dl).

Kolejna hospitalizacja w marcu 2011 roku była związana ze wzrostem kreatyniny do 2,5 mg/dl. Ze względu na pancytopenię odstąpiono od wykonania biopsji diagnostycznej. Wykluczono infekcję wirusem cytomegalii oraz wirusem polyoma. Zdecydowano o odstawieniu mykofenolanu mofetylu oraz w związku z prawdopodobieństwem epizodu ostrego odrzucania podano 3 pulsy metyloprednizolonu. Przy wypisie stwierdzono poprawę funkcji nerki przeszczepionej z kreatyniną 1,9 mg/dl. Chora otrzymywała w leczeniu hipotensyjnym 2,5 mg bisoprololu, 20 mg nitrendypiny i furosemid 80 mg/dzień, ciśnienie tętnicze pozostawało w zakresie 140/70–160/90 mm Hg.

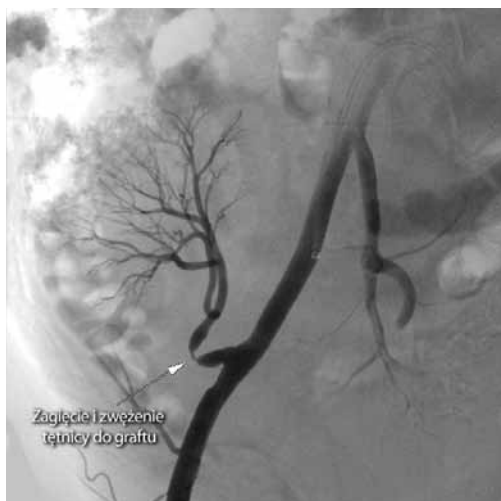W maju 2011 roku (6 miesięcy od zabiegu przeszczepienia) chora została przywieziona do szpitala rejonowego w trybie nagłym przez pogotowie ratunkowe z powodu wysokich wartości ciśnienia tętniczego > 200/100 mm Hg z utratą przytomności. Stwierdzono zaburzenia świadomości (splątanie, niewyraźną mowę, niezdolność spełnienia prostych poleceń). W badaniu neurologicznym i tomografii komputerowej nie wykazano ostrej zmiany ogniskowej w ośrodkowym układzie nerwowym. W związku z czym przekazano pacjentkę do Kliniki Nefrologii i Medycyny Transplantacyjnej Akademickiego Szpitala Klinicznego we Wrocławiu. Do terapii hipotensyjnej dołączono ramipril w dawce 2,5 mg, obserwując w ciągu 9 dni przyjmowania leku wzrost stężenia kreatyniny w surowicy z 1,9 do 2,86 mg/dl. Nasunęło to podejrzenie

zwężenia tętnicy nerkowej, które potwierdzono w badaniu USG. Szczegóły opisu przedstawiały się następująco: nerka przeszczepiona o wymiarach  $8,3 \times 3,7$  cm położona w prawym dole biodrowym, z dobrze zachowaną warstwą korową, nieznacznie podwyższoną echogenicznością miąższu i hipoechogennymi piramidami. Tętnicę nerki przeszczepionej oceniano w skali szarości, w opcjach Color Doppler oraz duplex Doppler. W opcji Duplex Doppler w odległości około 1–1,5 cm od miejsca zespolenia z tętnicą biodrową zewnętrzną w miejscu zagięcia tętnicy nerki przeszczepionej stwierdzono wzrost prędkości przepływu krwi Vmin. (EDV) powyżej 160 cm/s (Vmax. (PSV) była nieoznaczalna) — obraz odpowiadał zwężeniu istotnemu hemodynamicznie. Wobec powyższego wykonano arteriografię, która ujawniła krytyczne zwężenie pnia tętnicy nerkowej nerki przeszczepionej. Następnie przeprowadzono angiografię-TK po dotętnicznym podaniu środka kontrastowego (Iomeron 350; Bracco). Rekonstrukcje postprocesingowe potwierdziły istotne zwężenie pnia tętnicy nerkowej — zmniejszenie pola przekroju światła tętnicy o około 80% względem odcinka proksymalnego, z poststenotyczną dylatacją. Wykonano PTA zwężonego odcinka balonem śr. 6 mm, dł. 20 mm. Kontrolna arteriografia wykazała trwałą stenozę powyżej 50% średnicy światła, wobec czego implantowano stent na balonie śr. 6 mm, dł. 24 mm (Hipocampus; Invatec). W kolejnej kontrolnej arteriografii stwierdzono prawidłową drożność tętnicy nerkowej. Z powodu małopłytkowości miejsca dostępu tętniczego zamknięto klipsami naczyniowymi StarClose (Abbott) i zastosowano delikatny opatrunek uciskowy.

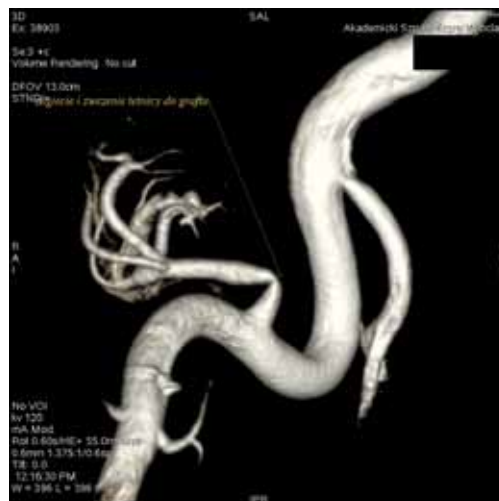Po wykonaniu angioplastyki z założeniem stentu obserwowano stopniową poprawę funkcji nerki wyrażoną obniżeniem kreatyniny do 1,5 mg/dl w 7. dobie po zabiegu. Ze względu na obniżenie ciśnienia tętniczego do wartości 100/60 odstawiono wszystkie leki hipotensyjne. Po 6 tygodniach od zabiegu stężenie kreatyniny obniżyło się do 1,28 mg/dl, a wartość ciśnienia tętniczego wyniosła 130/75 bez leków hipotensyjnych.

## DYSKUSJA

Przedstawiony przypadek porusza ważny problem kliniczny dotyczący diagnostyki różnicowej pogorszenia funkcji nerki przeszczepionej z towarzyszącym nadciśnieniem tętniczym doprowadzającym w końcu do przełomu



**Rycina 1.** Angiogram diagnostyczny uwidaczniający krytyczne zwężenie oraz zagięcie pnia tętnicy nerkowej nerki przeszczepionej

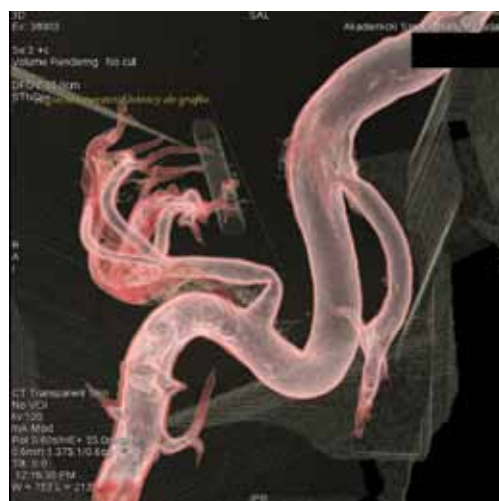


**Rycina 2.** Rekonstrukcja objętościowa angiografii TK uwidaczniająca krótkoodcinkową istotną stenozę oraz zagięcie pnia tętnicy nerkowej

▶▶Przełskórna angioplastyka balonowa z potencjalną możliwością zastosowania stentu jest podstawową opcją terapeutyczną w zwężeniu tętnicy nerki przeszczepionej osiągającą pozytywne wyniki aż u 80% przypadków◀◀

nadciśnieniowego. Podstawowymi objawami są oporne, narastające nadciśnienie tętnicze oraz pogorszenie funkcji nerki przeszczepionej. Funkcja nerki chorej była suboptymalna od początku obserwacji. Przy wypisie z ośrodka przeszczepiającego w 15. dobie po przeszczepieniu kreatynina wynosiła 1,7 mg/dl. Nadciśnienie tętnicze miało w okresie pierwszych miesięcy po przeszczepieniu umiarkowaną ciężkość. Zjawiskiem charakterystycznym dla zwężenia tętnicy nerkowej był ostry ubytek filtracji kłębuszkowej w czasie podawania niewielkiej dawki ramiprylu 2,5 mg na dobę. Zdarzenie to przypomina o konieczności ostrożnego wprowadzania leków blokujących układ renina–angiotensyna u biorców przeszczepu nerki i wnikliwego nadzoru w pierwszych tygodniach, ponieważ w sytuacji jednej nerki ze zwężoną tętnicą ostry spadek przepływu krwi prowadzi do gwałtownego załamania filtracji kłębuszkowej.

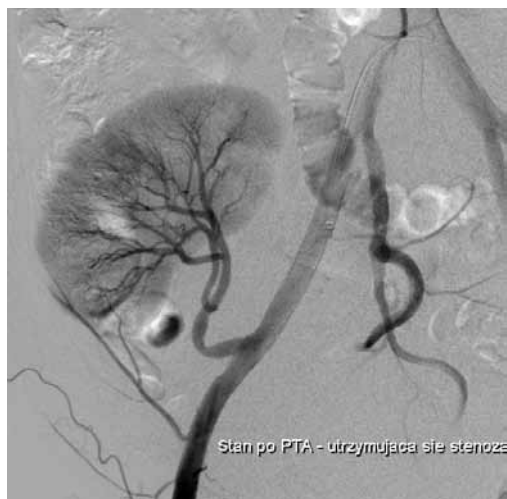Arteriografia diagnostyczna (ryc. 1) wykazała krytyczne zwężenie pnia tętnicy nerkowej nerki przeszczepionej, natomiast rekonstrukcje angiografii TK potwierdziły istotne zwężenie pnia tętnicy nerkowej, które dawało zmniejszenie pola przekroju światła tętnicy o około 80% względem odcinka proksymalnego (ryc. 2, 3). Angiografię TK wykonano śródinterwencyjnie jako badanie uzupełniające dla wizualizacji stenozy i zagięcia tętnicy w rekonstrukcjach przestrzennych w celu doboru cewnika balonowego i stentu o optymalnych parametrach technicznych. Wykonana angioplastyka balonowa zwężonego odcinka nie dała zadowalającego efektu technicznego, co wykazano w arteriografii kontrolnej, uwidaczniając przetrwałą



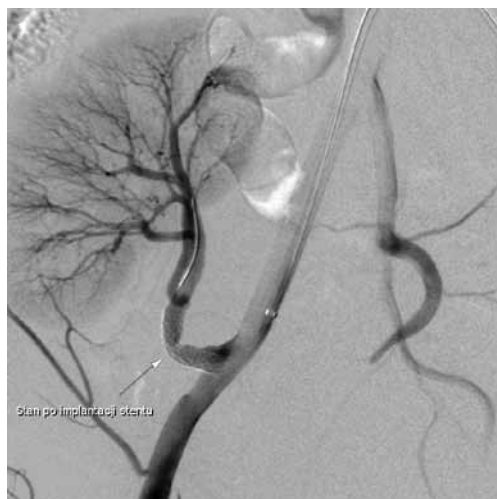**Rycina 3.** Rekonstrukcja objętościowa angiografii TK przedstawiająca zwężenie pnia tętnicy nerkowej w technice „transparent skin”

stenozę powyżej 50% średnicy światła (ryc. 4). Wobec powyższego zdecydowano o implantacji stentu dł. 24 mm, co w kolejnej arteriografii kontrolnej pozwoliło ukazać prawidłową drożność tętnicy nerkowej (ryc. 5). Na podkreślenie zasługuje trwała poprawa czynności przeszczepu po usunięciu zwężenia.

Przełskórna angioplastyka balonowa (PTA, *percutaneous transluminal angioplasty*) z potencjalną możliwością zastosowania stentu jest podstawową opcją terapeutyczną w zwężeniu tętnicy nerki przeszczepionej osiągającą pozytywne wyniki aż u 80% przypadków [1, 4, 6]. Restenozy mogą wystąpić u 20% chorych. Zwężenia w miejscu zespolenia, zwężenia długoodcinkowe oraz stenozy z towarzyszącym zagięciem (kinking)



**Rycina 4.** Na angiogramie kontrolnym po PTA widoczna utrzymująca się stenozę powyżej 50% średnicy światła



**Rycina 5.** Angiogram po implantacji stentu wykazuje prawidłowe rozprężenie i prawidłowe umiejscowienie stentu. Prawidłowa drożność pnia tętnicy nerkowej i gałęzi obwodowych

tętnicy są mniej podatne na samą angioplastykę balonową. Zastosowanie w takich przypad-

kach angioplastyki z wtórną implantacją stentu może się okazać bardziej skuteczne [7–10].

## STRESZCZENIE

Zwężenie tętnicy nerki przeszczepionej jest ważnym problemem ze względu na groźne powikłania, a z drugiej strony przy wczesnym rozpoznaniu możliwość skutecznego leczenia. Narastające, oporne nadciśnienie tętnicze oraz pogorszenie funkcji przeszczepu powinny zwracać uwagę na możliwość wystąpienia zwężenia tętnicy nerki przeszczepionej. Ultrasonografia dopplerowska jest efektywnym, nieinwazyjnym badaniem pozwalającym na jego rozpoznanie. Angioplastyka balonowa z ewentualną implantacją stentu jest metodą leczenia z wyboru ze skutecznością sięgającą 80%. Świadomość proble-

mu, wysunięcie podejrzenia oraz powszechne stosowanie dopplerowskiej ultrasonografii są niezwykle istotne w powstrzymaniu rozwoju poważnych komplikacji związanych z ciężkim nadciśnieniem tętniczym, a w konsekwencji ryzykiem sercowo-naczyniowym oraz progresją niewydolności nerki przeszczepionej. Wczesna diagnostyka umożliwia wprowadzenie odpowiedniego postępowania oraz poprawia długoterminowe przeżycie przeszczepu i przede wszystkim chorego.

**Forum Nefrologiczne 2012, tom 5, nr 1, 52–55**

**Słowa kluczowe:** zwężenie tętnicy nerki przeszczepionej, nadciśnienie tętnicze, pogorszenie funkcji nerki przeszczepionej

1. Fervenza F.C., Lafayette R.A., Alfrey E.J., Petersen J. Renal artery stenosis in kidney transplants. *Am. J. Kidney Dis.* 1998; 31: 142.
2. O'neill W.C., Baumgarten D.A. Ultrasonography in renal transplantation. *Am. J. Kidney Dis.* 2002; 39: 663.
3. Bruno S., Remuzzi G., Ruggenenti P. Transplant renal artery stenosis. *J. Am. Soc. Nephrol.* 2004; 15: 134.
4. Marini M., Fernandez-Rivera C., Cao I. i wsp. Treatment of transplant renal artery stenosis by percutaneous transluminal angioplasty and/or stenting: study in 63 patients in a single institution. *Transplant Proc.* 2011; 43 (6): 2205–2207.
5. Hurst F.P., Abbott K.C., Neff R.T. i wsp. Incidence, predictors and outcomes of transplant renal artery stenosis after kidney transplantation: analysis of USRDS. *Am. J. Nephrol.* 2009; 30 (5): 459–467.
6. Reisfeld D., Matas A.J., Tellis V.A. i wsp. Late follow-up of percutaneous transluminal angioplasty for treatment of transplant renal artery stenosis. *Transplant Proc.* 1989; 21: 1955.
7. Wong W., Fynn S.P., Higgings R.M. i wsp. Transplant renal artery stenosis in 77 patients: does it have an immunological cause? *Transplantation* 1996; 61: 215–219.
8. Gray D.W. Graft renal artery stenosis in the transplanted kidney. *Transplant Rev.* 1994; 8: 15–21.
9. Alfrey E.J., Smythe R., Friedman A. i wsp. Two masqueraders of transplant renal artery stenosis (TRAS). *Clin. Transpl.* 1993; 7: 183–187.
10. Voiculescu A., Schmitz M., Hollenbeck M. i wsp. Management of arterial stenosis affecting kidney graft perfusion: a single-centre study in 53 patients. *Am. J. Transplant.* 2005; 5: 1731.

## Piśmiennictwo