



VIA MEDICA

www.fn.viamedica.pl

Aleksandra Żurowska

Klinika Chorób Nerek i Nadciśnienia Tętniczego Dzieci i Młodzieży Gdańskiego Uniwersytetu Medycznego

# Zespół hemolityczno-mocznicowy u dzieci i młodzieży

## The hemolytic-uremic syndrome in children

### ABSTRACT

Major advances have been made in the recognition of the causes leading to both hemolytic-uremic syndrome (HUS) and thrombotic thrombocytopenic purpura in children. Early recognition of the different etiologies of these syndromes is essential for prompt institution of different treatment options which remain symptomatic in HUS associated with EHEC and *Streptococcus pneumoniae* infection and involve plasma infusions or plasmapheresis in atypical HUS. Further laboratory and

genetic diagnosis of atypical HUS is available in a few specialized centres. The precise recognition of the genetic defect or acquired cause of atypical HUS is necessary for planning further prophylactic therapy and that of recurrences in both the native and transplanted kidney. The existing therapeutic options increase the chances of longterm survival of children suffering from this devastating disease.

Forum Nefrologiczne 2012, vol. 5, no 4, 283–288

**Key words:** hemolytic-uremic syndrome, acute kidney injury, children

### WSTĘP

Zespół hemolityczno-mocznicowy (ZHM) jest klinicznym zespołem obejmującym triadę objawów: niedokrwistość hemolityczną, małopłytkowość oraz ostre uszkodzenie nerek. Terminologię i klasyfikację ZHM oraz podobnej pod wieloma względami zakrzepowej plamicy małopłytkowej (TTP, *thrombotic thrombocytopenic purpura*) uporządkowała w ostatnich latach Europejska Pediatria Grupa Badawcza ZHM (*European Paediatric Study Group for HUS*) (tab. 1) [1]. Podstawą tego podziału są coraz lepiej poznana etiologia i patogenezą obu zespołów wymienionych w grupie 1; mniej poznane związki kliniczne umieszczono w grupie 2.

Rozpoznając ZHM, należy go sklasyfikować do jednej z trzech rozróżnianych manifestacji klinicznych, do których należą: ZHM poprzedzony biegunką wywołaną przez krwotoczne szczepy *Escherichia coli* (EHEC, ente-

rohaemorrhagic *Escherichia coli*) lub *Shigella*, ZHM poprzedzony infekcją *Streptococcus pneumoniae*, atypowy ZHM niezwiązany z infekcją (ryc. 1) [1].

### ZESPÓŁ HEMOLITYCZNO-MOCZNICOWY ZWIĄZANY Z INFЕКCJĄ

#### ZESPÓŁ HEMOLITYCZNO-MOCZNICOWY ZWIĄZANY Z INFЕКCJĄ EHEC LUB SHIGELLA DYSENTERIAE TYPU 1

W Europie ZHM związane z biegunką o etiologii EHEC stanowi ponad 90% przypadków ostrego uszkodzenia nerek u dzieci między 1. a 5. rokiem życia [2]. Schorzenie to jest rzadko spotykane u dzieci poniżej 6. miesiąca życia (< 5% wszystkich przypadków) oraz u dzieci starszych. W Europie serotyp 0157:H7 stanowi 80% zachorowań związanych z ZHM u dzieci. Biegunki wywołane EHEC mają najczęściej ostry początek. Niedokrwistość, małopłytkowość oraz ostre uszkodzenie

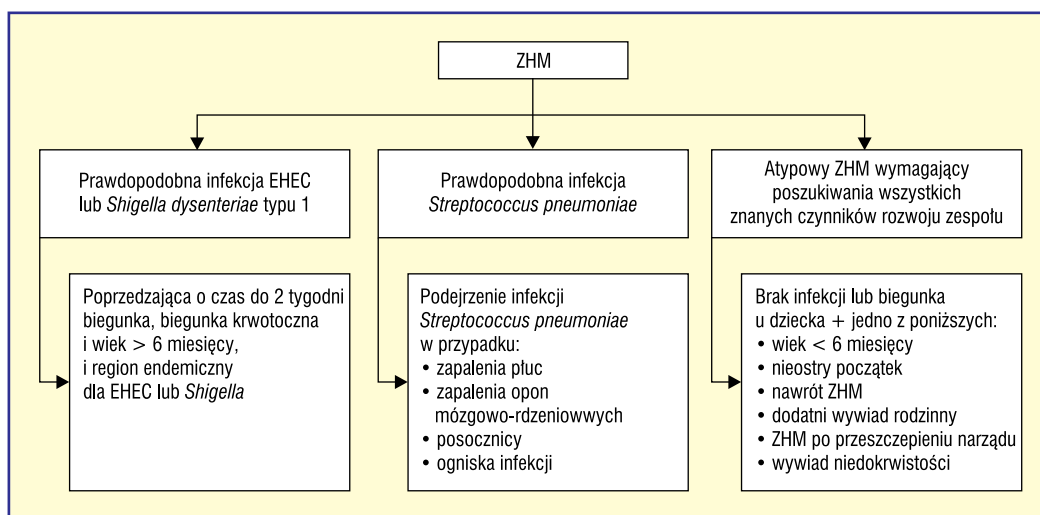
### Adres do korespondencji:

dr hab. n. med. Aleksandra Żurowska  
Klinika Chorób Nerek i Nadciśnienia Dzieci i Młodzieży  
Gdański Uniwersytet Medyczny  
ul. Dębinki 7, 80–211 Gdańsk  
tel.: (58) 349 28 50  
faks: (58) 349 28 52  
e-mail: azur@gumed.edu.pl

**Tabela 1.** Klasyfikacja ZHM/TPP zaproponowana przez Europejską Grupę Badań ZHM (źródło [1])

1. Poznany związek etiologiczny	2. Nieznana patogenezą
1.i. Indukowany przez infekcję	2.i. Infekcja HIV
Bakterie produkujące shigatoksynę lub shiga-podobne toksyny (EHEC, <i>Shigella dysenteriae</i> )	2.ii. Nowotwory, chemioterapia, nasświetlanie
<i>Streptococcus pneumoniae</i>	2.iii. Zespół HELLP, środki antykoncepcyjne
1.ii. Zaburzenia regulacji układu dopęlniacza	2.iv. Toczeń, zespół antyfosfolipidowy
Wrodzone	2.v. Glomerulopatie
Nabyte	2.vi. Rodzinne zespoły poza wymienionymi w grupie 1
1.iii. Niedobór ADAMST13	2.vii. Niesklasyfikowane
Wrodzony	
Nabyty	
1.iv. Nieprawidłowy metabolizm kobalaminy	
1.v. Indukowany przez chininę	

ZHM — zespół hemolityczno-mocznicy; TPP (*thrombotic thrombocytopenic purpura*) — zakrzepowa płamica małopłytkowa; EHEC (*enterohaemorrhagic Escherichia coli*) — krwotoczne szczepy *E. coli*; ADAMST13 — proteaza czynnika von Willebranda; HIV (*human immunodeficiency virus*) — ludzki wirus nabytego niedoboru odporności; HELLP (*hemolysis, elevated liver enzymes and low platelet count*) — zespół hemolizy, podwyższonych transaminaz i małopłytkowości występujący u kobiet w ciąży



**Rycina 1.** Algorytm wstępnego podziału klinicznego zespołu hemolityczno-mocznicy (ZHM); EHEC (*enterohaemorrhagic Escherichia coli*) — krwotoczne szczepy *E. coli*

►►Rozpoznając ZHM, należy go sklasyfikować do jednej z trzech rozróżnianych manifestacji klinicznych◄◄

nerek zwykle pojawiają się po paru dniach od zachorowania. Zakażenie EHEC może również przebiegać bezobjawowo lub wywołać zakażenie układu moczowego, dlatego w każdym przypadku ZHM należy pobrać kał oraz mocz na badania mikrobiologiczne [3, 4]. Infekcje EHEC występują niekiedy u kilku członków rodziny, gdy istnieje wspólne źródło zakażenia. Badania potwierdzające zakażenie EHEC obejmują badania mikrobiologiczne kału i moczu (posiew na agarze McConkeya z sorbitolem wzbogaconym tellurytem), specyficzne testy aglutynacji lub EIA (*electroimmunoassay*) w kierunku serotypu 0157, poszukiwanie shigatoksyny metodą immunologiczną (Stx

BioStar) lub genetyczną (reakcja łańcuchowej polimerazy [PCR, *polymerase chain reaction*] lub hybrydyzacja DNA) [4, 5].

### ZESPÓŁ HEMOLITYCZNO-MOCZNICOWY ZWIĄZANY Z INFEKcją *STREPTOCOCCUS PNEUMONIAE*

Zespół hemolityczno-mocznicy związany z zakażeniem *S. pneumoniae* stanowi około 5% wszystkich przypadków ZHM u dzieci i około 40% przypadków niezwiązanych z zakażeniem EHEC [6]. To ciężkie powikłanie rozwija się najczęściej u małych dzieci (2. rż.) w przebiegu ciężkiego zapalenia płuc, zapalenia opon mózgowo-rdzeniowych czy posocznicy [7].

**Tabela 2.** Testy diagnostyczne aktywacji układu dopełniacza w atypowym zespole hemolityczno-mocznicowym (ZHM) (źródło [6])

Białko układu dopełniacza	Stężenie w osoczu	Metoda oznaczenia	Interpretacja wyniku
C <sub>3</sub>	660–1250 mg/l	Nefelometria	↓ C <sub>3</sub> sugeruje aktywację alternatywnej drogi układu dopełniacza
APH50	50–125%	Radioimmunodyfuzja	↑ sugeruje aktywację alternatywnej drogi układu dopełniacza
CH100	311–827 U	Radioimmunodyfuzja	↑ sugeruje aktywację alternatywnej drogi układu dopełniacza
C3dg/C3d	< 40 mU/l	Immunoelktroforeza	Aktywacja układu dopełniacza
CFB	93–380 mg/l	Nefelometria	↓ CFB sugeruje aktywację alternatywnej drogi dopełniacza
CFH	330–680 mg/l	ELISA	Wartość < 60% sugeruje deficyt
CFI	40–80 mg/l	ELISA	Wartość < 60% sugeruje deficyt
Przeciwciała anty-CFH	–	ELISA	Przeciwciała przeciw C-końcu są patogene
MCP	Średnie natężenie fluorescencji	FACS z przeciwciałami anty-MCP	Deficyt u homozygot związany z brakiem świecenia, u heterozygot świecenie osłabione o 50%

FACS — fluorescence-activated cell sorting; MCP (CD46) — membrane co-factor protein; ELISA (enzyme-linked immunosorbent assay test) — test immunoenzymatyczny

Przed rozpowszechnieniem szczepień przeciw pneumokokom serotyp 14A był najczęstszym (34%) serotypem związanym z występowaniem ZHM. Po wprowadzeniu poliwalentnej szczepionki obserwuje się zwiększenie udziału serotypu 19A [8]. Jedynym czułym (90% chorych), ale niespecyficznym testem diagnostycznym ZHM związanego z tym czynnikiem etiologicznym jest bezpośredni odczyn Coombsa. Wykrywa on obecność przeciwciał skierowanych przeciwko odśloniętemu przez neuraminidazę antygenowi Thomsen-Friedenreicha (antygen T) na erytrocytach [9].

### ATYPOWY ZHM NIEZWIĄZANY Z INFЕКCJĄ

Atypowy ZHM w przebiegu wrodzonych nieprawidłowości układu dopełniacza czy deficytu ADAMTS13 — proteazy czynnika von Willebranda — może wystąpić w każdym wieku, ale jest bardziej prawdopodobny u dzieci w wieku innym niż wiek typowy dla infekcji EHEC. Wrodzony charakter ZHM jest bardzo prawdopodobny u niemowlęcia poniżej 6. miesiąca życia oraz u dziecka/nastolatka między 6. a 18. rokiem życia. Podstępnie lub

wolno rozwijające się objawy niedokrwistości, małopłytkowości i ostrego uszkodzenia nerek z ciężkim nadciśnieniem tętniczym sugerują atypową postać ZHM [1, 10]. Rodzinne zachorowania w atypowym ZHM są odległe w czasie i nie sugerują wspólnego źródła zakażenia. Niski poziom C<sub>3</sub> lub inne zaburzenia układu dopełniacza mogą wstępnie sugerować nieprawidłowości w tym układzie (tab. 2). U chorych z prawidłowym stężeniem białek dopełniacza może istnieć zaburzenie ich funkcji. U części chorych występują przeciwciała przeciw czynnikowi H. Atypowy ZHM opisywano ponadto u chorych po transplantacji różnych narządów, w tym po przeszczepieniu nerki niezależnie od pierwotnej przyczyny utraty funkcji nerek [1, 10, 11]. Opisywana rola inhibitorów kalcyneuryny w rozwoju tego powikłania nie jest do dziś w pełni udowodniona. Rozpoznanie atypowego ZHM wymaga wykonania systematycznych badań laboratoryjnych oraz genetycznych, często dostępnych tylko w wybranych laboratoriach (tab. 3) [10]. Wrodzony deficyt ADAMTS13 (proteazy czynnika von Willebranda), czyli tak zwany zespół Upshaw-Schulmana, występuje w okresie noworodko-

▶▶ Niski poziom C<sub>3</sub> lub inne zaburzenia układu dopełniacza mogą wstępnie sugerować nieprawidłowości w tym układzie ◀◀

▶▶ Wrodzony charakter ZHM jest bardzo prawdopodobny u niemowlęcia poniżej 6. miesiąca życia oraz u dziecka/nastolatka między 6. a 18. rokiem życia ◀◀

**Tabela 3.** Proponowane badania diagnostyczne u dzieci z rozpoznaniem atypowym zespołem hemolityczno-mocznicowym (ZHM) (źródło [10])

Klasyfikacja atypowego ZHM	Badanie diagnostyczne
Zaburzenia układu dopełniacza	Stężenie C3, CH100 w surowicy Stężenia czynnika H oraz J w surowicy Autoprzeciwciała przeciw czynnikowi H MCP (CD46): ekspresja na leukocytach Badania genetyczne w kierunku mutacji czynników H, J, MCP, B i C3
Wrodzony lub nabyty niedobór ADAMST13 (proteaza vWF)	Aktywność proteazy vWF i obecność jej inhibitora
Metabolizm kobalaminy	Badania genetyczne w kierunku mutacji ADAMST13 Homocysteina, kwas metylomalony w osoczu i moczu Badania genetyczne mutacji MMACHC
HIV	Serologia
Zespół HELLP	Test ciążowy, transaminazy
Inne	Przeciwciała przeciwjądrowe, przeciwciała antyfosfolipidowe, antykoagulant toczniowy

MCP (CD46) — *membrane co-factor protein*; ADAMST13 — proteaza czynnika von Willebranda; MMACHC — *methylmalonic aciduria, homocystynuria type C protein*; vWF (*von Willebrand's factor*) — czynnik von Willebranda; HIV (*human immunodeficiency virus*) — ludzki wirus nabytego niedoboru odporności; HELLP (*hemolysis, elevated liver enzymes and low platelet count*) — zespół hemolizy, podwyższonych transaminaz i małopłytkowości występujący u kobiet w ciąży

▶▶ Postępy w leczeniu objawowym zmniejszyły opisywaną wcześniej wysoką śmiertelność typowego ZHM u dzieci z 40% do poniżej 4%◀◀

wym lub w późniejszym dzieciństwie, a postać nabyta — związana z obecnością przeciwciał przeciw proteazie — ujawnia się u nastolatków jako ZHM lub u osób dorosłych jako TTP [12]. Oznaczenie stężenia proteazy oraz jej inhibitorów w surowicy umożliwia rozpoznanie, które można uzupełnić o diagnostykę genetyczną (tab. 3) [10].

## LECZENIE ZHM

### LECZENIE ZHM ZWIĄZANEGO Z INFEKcją EHEC

Postępy w leczeniu objawowym zmniejszyły opisywaną wcześniej wysoką śmiertelność typowego ZHM u dzieci z 40% do poniżej 4%. Leczenie objawowe polega na wczesnym rozpoczęciu dializoterapii, skrupulatnej kontroli stanu nawodnienia i nadciśnienia tętniczego, wyrównywaniu zaburzeń elektrolitowych i kwasicy metabolicznej oraz podawaniu koncentratu krwinek czerwonych (KKCz) w celu wyrównania niedokrwistości. Małopłytkowość u chorych z typowym ZHM wyjątkowo wymaga zastosowania masy płytkowej. W leczeniu typowego ZHM nie są wskazane wlewy z osocza ani plazmafereza [13]. Nowe metody lecznicze, w postaci produkcji szczepionek przeciw shigatoksynie lub leków ją neutralizujących (przeciwciała monoklonalne blokujące receptor Gb3 dla shigatoksyny), są opracowywane [13, 14].

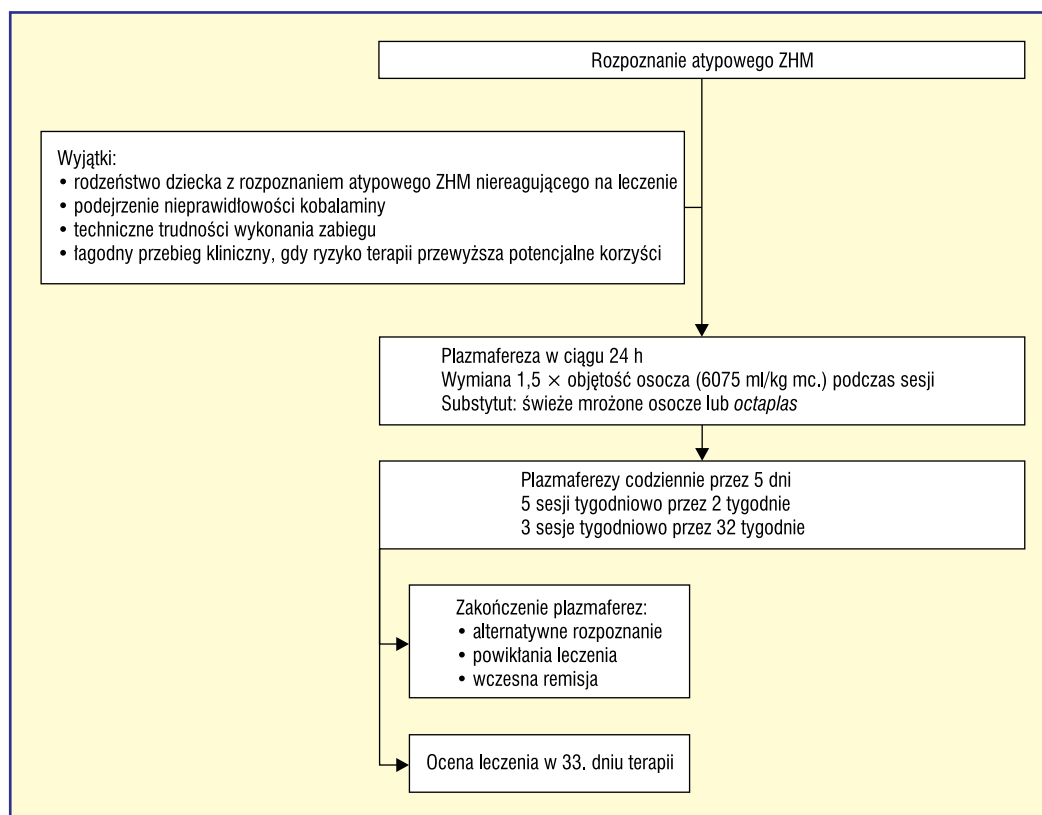
### LECZENIE ZHM ZWIĄZANEGO Z INFEKcją STREPTOCOCCUS PNEUMONIAE

Podstawową metodą leczenia chorych z infekcją *S. pneumoniae* jest intensywne antybiotykoterapia. Powikłanie zakażenia przez ZHM wymaga różnicowania z zaburzeniami układu krzepnięcia obecnymi u niektórych chorych w przebiegu posocznicy pneumokokowej. W przypadku zaburzeń krzepnięcia podstawowym postępowaniem jest leczenie osoczem. W przypadku ZHM związanego ze *S. pneumoniae* podawanie osocza i leczenie plazmaferezą są przeciwwskazane ze względu na możliwość zaostrzenia przebiegu choroby w wyniku dostarczenia zawartych w osoczu przeciwciał anti-T [8, 9, 11].

### LECZENIE ATYPOWEGO ZHM

Rokowanie w atypowym ZHM jest poważne. U 25% dzieci pierwszy rzut schorzenia doprowadza do schyłkowej niewydolności nerek. Tym niemniej wielu chorych, szczególnie tych z deficytem czynnika H, niedoborem ADAMTS13 lub obecnością autoprzeciwciał, reaguje na leczenie plazmaferezą lub wlewami osocza. Rozpoznanie typu nieprawidłowości występujących u chorego z pierwszym rzutem atypowego ZHM wymaga jednak czasu, dlatego postuluje się empiryczne leczenie plazmaferezą prawie wszystkich chorych [10]. Leczenie

▶▶ W przypadku ZHM związanego z *S. pneumoniae* podawanie osocza i leczenie plazmaferezą są przeciwwskazane◀◀



**Rycina 2.** Wstępne leczenie atypowego zespołu hemolityczno-mocznicowego (ZHM) (źródło [10])

to najlepiej jest rozpocząć w ciągu 24 godzin od rozpoznania atypowego ZHM, po ustabilizowaniu stanu nawodnienia, zaburzeń elektrolitowych i nadciśnienia tętniczego u dziecka oraz pobraniu krwi w celu wykonania dalszych podstawowych badań diagnostycznych i genetycznych (ryc. 2). W przypadku ustalenia ostatecznego rozpoznania dalsze leczenie jest indywidualizowane. Część chorych z wrodzonymi deficytami białek regulujących układ dopełniacza, w tym chorzy z defektem czynnika H, są leczeni profilaktycznymi wlewami z osocza [15]. Niezwykle obiecującą, alternatywną metodą zarówno leczenia ostrego rzutu atypowego ZHM, jak i profilaktyki jest zastosowanie ekulizumabu — przeciwciała skierowanego przeciwko składowej C5 dopełniacza. Ekulizumab hamuje aktywność końcowych składowych układu dopełniacza, w tym powstanie kompleksu MAC–C5b-9 (*Membrane Attack Complex*). W ostatnich latach ekulizumab zastosowano z dobrym efektem u dorosłych pacjentów oraz u dzieci i trwają dalsze badania kliniczne nad tym obiecującym lekiem [16–19]. Jednocześnie trwają badania nad produkcją koncentratu czynnika H ([www.emea.europa.eu/pdfs/human/compopnion/52123506en.pdf](http://www.emea.europa.eu/pdfs/human/compopnion/52123506en.pdf))

jako alternatywy dla leczenia plazmaferezą [15]. Ponadto w niektórych ośrodkach transplantacyjnych podjęto próbę leczenia chorych z nieprawidłowościami białek układu dopełniacza przeszczepieniem wątroby lub łącznym przeszczepieniem wątroby i nerki. Chorych z obecnością przeciwciał przeciw czynnikowi H poddawano również terapii lekami immunosupresyjnymi [15].

Leczenie rozpoznanego wrodzonego deficytu ADAMTS13 obejmuje lecznicze i profilaktyczne wlewy osocza (10 ml/kg mc. co 3 tygodnie) w celu zwiększenia stężenia proteazy do minimalnej wartości 5%. Badania z zastosowaniem wyprodukowanej rADAMTS13 rozpoczną się w 2013 roku [17]. Nabyte postaci związane z obecnością przeciwciał przeciw proteazie czynnika von Willebranda leczy się plazmaferezą oraz, w nawrotowych postaciach, steroidami lub rituksymabem [20].

## PODSUMOWANIE

Postęp w rozpoznaniu przyczyn wywołujących ZHM oraz TTP u dzieci jest znaczny. Wstępna ocena i klasyfikacja tych zespołów jest konieczna w celu wyboru metody wczes-

▶▶ Leczenie empiryczne plazmaferezą należy rozpocząć w ciągu 24 godzin od rozpoznania atypowego ZHM ◀◀

nego leczenia obejmującego wyłącznie terapię objawową w przypadku zespołów związanych z infekcją EHEC lub *S. pneumoniae* lub terapię wlewami osocza/plazmaferezą u dzieci z atypowym ZHM. Dalsza diagnostyka laboratoryjna oraz genetyczna atypowego ZHM jest możliwa jedynie w wyspecjalizowanych laboratoriach. Ustalenie postaci

atypowego ZHM ułatwia racjonalny wybór dalszego postępowania związanego z leczeniem lub profilaktyką nawrotów choroby w nerce własnej lub przeszczepionej. Możliwości terapeutyczne zarówno typowych, jak i nietypowych postaci ZHM poszerzają się, a wraz z nimi poprawia się szansa chorych na długotrwałe przeżycie.

## STRESZCZENIE

W ostatnich latach obserwuje się znaczny postęp w rozpoznaniu różnorodnych schorzeń wywołujących zespół hemolityczno-mocznicowy (ZHM) oraz zakrzepową plamicę małopłytkową u dzieci. Wczesne rozpoznanie przyczyny wymienionych zespołów jest konieczne w celu wyboru właściwej metody leczenia oraz ewentualnej profilaktyki nawrotów. W przypadku zespołów związanych z infekcją EHEC lub *S. pneumoniae* terapia jest wyłącznie objawo-

wa. Niestety, diagnostyka potwierdzająca infekcję szczepami EHEC wywołującymi ZHM jest w Polsce nadal mało dostępna. Diagnostyka laboratoryjna oraz genetyczna atypowego ZHM jest możliwa tylko w wyspecjalizowanych laboratoriach. Możliwości terapeutyczne zarówno typowych, jak i nietypowych postaci ZHM poszerzają się, a wraz z nimi zwiększa się szansa chorych na długotrwałe przeżycie.

**Forum Nefrologiczne 2012, tom 5, nr 4, 283–288**

**Słowa kluczowe: zespół hemolityczno-mocznicowy, ostre uszkodzenie nerek, dzieci**

## Piśmiennictwo

1. Besbas N., Karpman D., Landau D. i wsp.; European Paediatric Research Group for HUS. A classification of hemolytic uremic syndrome and thrombotic thrombocytopenic purpura and related disorders. *Kidney Int.* 2006; 70: 423–443.
2. Gerber A., Karch H., Allerberger F. i wsp. Clinical course and role of Shiga toxin producing *E. coli* infection in hemolytic uremic syndrome in pediatric patients, 1997–2000 in Germany and Austria: a prospective study. *J. Infect. Dis.* 2002; 186: 493–500.
3. Bielaszewska M., Köck R., Friedrich A. i wsp. Shiga toxin-mediated hemolytic uremic syndrome: time to change the diagnostic paradigm? *PLoS One* 2007; 2: e1024.
4. Teel L., Daly J., Jerris R. i wsp. Rapid detection of Shiga toxin-producing *Escherichia coli* by optical immunoassay. *J. Clin. Microbiol.* 2007; 45: 3377–3380.
5. Taylor M., Enterohaemorrhagic *Escherichia coli* and Shigella dysenteriae type 1-induced haemolytic uraemic syndrome. *Pediatr. Nephrol.* 2008; 23: 1425–1431.
6. Copelovitch L., Kaplan B. Streptococcus pneumonia-associated hemolytic uremic syndrome. *Pediatr. Nephrol.* 2008; 23: 1951–1956.
7. Copelovitch L., Kaplan B. Streptococcus pneumonia-associated hemolytic uremic syndrome: classification and the emergence of serotype 19A. *Pediatrics* 2010; 125: e174–e182.
8. von Vigier R., Fossali E., Crosazzo L. i wsp. Positive Coombs test in postpneumococcal hemolytic-uremic syndrome. *Pediatr. Infect. Dis. J.* 2005; 24: 1028S–1029S.
9. Banerjee R., Hersh A., Newland J. i wsp.; on behalf of the Emerging Infections Network Hemolytic-Uremic Syndrome Study Group. Streptococcus pneumoniae-associated hemolytic uremic syndrome among children in North America. *Pediatr. Infect. Dis. J.* 2011; 30: 736–739.
10. Ariceta G., Besbas N., Johnson S. i wsp.; for the European Paediatric Study Group for HUS. Guideline for the investigation and initial therapy of diarrhea-negative hemolytic uremic syndrome. *Pediatr. Nephrol.* 2009; 24: 687–696.
11. Moake J., Byrnes J. Thrombotic microangiopathies associated with drugs and bone marrow transplantation. *Hematol. Oncol. Clin. North Am.* 1996; 10: 485–497.
12. McDonald V., Liesner R., Grainger J. Acquired, noncongenital thrombotic thrombocytopenic purpura in children and adolescents: clinical management and the use of ADAMTS 13 assays. *Blood Coagul. Fibrinolysis* 2010; 21: 245–250.
13. Scheiring J., Andreoli S., Zimmerhackl L. Treatment and outcome of Shiga-toxin-associated hemolytic uremic syndrome. *Pediatr. Nephrol.* 2008; 23: 1749–1760.
14. Bitzan M., Schaefer F., Reymond D. Treatment of typical (enteropathic) hemolytic uremic syndrome. *Semin. Thromb. Hemost.* 2010; 36: 594–610.
15. Waters A. Optimizing treatment strategies in paediatric atypical hemolytic uremic syndrome. *Pediatr. Nephrol.* 2011; 26: 1917–1918.
16. Weitz M., Amon O., Bassler D. Prophylactic eculizumab prior to kidney transplantation for atypical hemolytic uremic syndrome. *Pediatr. Nephrol.* 2011; 26: 1325–1329.
17. Al-Akash S., Almond P., Savell V. Eculizumab induces long-term remission in recurrent post-transplant HUS associated with C3 gene mutation. *Pediatr. Nephrol.* 2011; 26: 613–619.
18. Ariceta G., Arrizabalaga B., Aguirre M. Eculizumab in the treatment of atypical hemolytic uremic syndrome in infants. *Am. J. Kidney Dis.* 2012; 59: 707–710.
19. Garjau M., Azancot M., Ramos R. Early treatment with eculizumab in atypical haemolytic uraemic syndrome. *Nephrol. Dial. Transplant.* 2012; 5: 31–33.
20. Coppo P., Veyradier A. Current management and therapeutic perspectives in thrombotic thrombocytopenic purpura. *Presse Med.* 2012; 41: e163–e176.