

Częstoskurcz komorowy u osób bez jawnej organicznej choroby serca — czy arytmia zawsze łagodna?

Franciszek Walczak,
Robert Bodalski

Instytut Kardiologii w Warszawie

STRESZCZENIE

Częstoskurcz komorowy (VT, *ventricular tachycardia*) zwykle powstaje w chorym mięśniu i/lub w uszkodzonym układzie Hisa-Purkiniego. Najczęściej występuje u osób z chorobą wieńcową, zwłaszcza w przebiegu zawału serca i po jego przebyciu, z kardiomiopatią przerostową, rozstrzeniową oraz z arytmogenną dysplazją prawej komory.

U około 10% osób, głównie młodych, zarówno z łagodnymi, jak i groźnymi komorowymi zaburzeniami rytmu nie stwierdza się organicznej choroby serca. Po raz pierwszy tę postać VT opisał Gallavardin w 1922 roku.

Leczenie farmakologiczne było podstawową metodą leczenia częstoskurczu komorowego. Jednak częstoskurcz często nie poddaje się farmakoterapii, a nawroty VT mogą być częste. Działania niepożądane, a zwłaszcza potencjalny wpływ profibrylacyjny leków antyarytmicznych, zmuszają do wykonania przezskórnej ablacji prądem o częstotliwości radiowej. W tych przypadkach dokładny mapping podłoża częstoskurczu pozwala na jego usunięcie. Skuteczną ablację podłoża VT wykonuje się zwłaszcza w przypadkach, gdy jest on monomorficzny, czyli u pacjentów z ogniskowym częstoskurczem z drogi odpływu prawej komory, z nawrotnym lewokomorowym częstoskurczem „pęczkowym” oraz ogniskowym częstoskurczem z aortalnych zatok Valsalwy lub z pnia płucnego.

U osób bez uchwytnej organicznej choroby serca objawy subiektywne mogą być różne. Krótkotrwały częstoskurcz o niskich częstościach może wywoływać niewielkie objawy kliniczne. W porównaniu z pacjentami z organiczną chorobą serca i komorowymi zaburzeniami rytmu rokowanie ocenia się jako dobre, jednak nagły zgon nie jest rzadkością (!). Ryzyko to dotyczy osób z częstoskurczem szybkim, długotrwałym, uporczywie nawracającym, wielogniskowym.

Jednocześnie po skutecznej ablacji znacznie poprawia się jakość życia pacjenta, następuje regresja remodelingu serca i zmniejsza się zagrożenie zgonem.

słowa kluczowe: idiopatyczny częstoskurcz komorowy, lokalizacja, mechanizmy, leki antyarytmiczne, ablacja RF

Adres do korespondencji:
prof. dr hab. med. Franciszek Walczak
Instytut Kardiologii
Klinika Zaburzeń Rytmu
ul. Alpejska 42, 04–628 Warszawa
e-mail: fwalczak@ikard.pl

Copyright © 2007 Via Medica
ISSN 1897–3590



U osób, u których nastąpił nagły zgon — a nie występowały objawy choroby wieńcowej — istniały istotne organiczne zmiany w tętnicach wieńcowych (!)

WSTĘP

U pacjenta z łagodnymi lub złośliwymi komorowymi zaburzeniami rytmu udokumentowanymi w zapisie EKG spoczynkowego, 24-godzinnym zapisie holterowskim lub w teście wysiłkowym określono kryteria, które pozwalają rozpoznać ich idiopatyczną postać.

Nie stwierdza się:

- organicznej choroby, w tym choroby wieńcowej, nadciśnienia tętniczego, cukrzycy, wady wrodzonej i nabytej serca;
- chorób genetycznie uwarunkowanych, wliczając kardiomiopatię przerostową, arytmogenną prawokomorową kardiomiopatię, zespół Brugadów, zespół długiego odstępu QT, zespół krótkiego odstępu QT, katecholaminergiczny częstoskurcz komorowy (VT, *ventricular tachycardia*) z lewej komory i wypadanie płatków mitralnego z istotną niedomykalnością mitralną, ze zwyrodnienia śluzakowatego, kardiomiopatię rozstrzeniową;
- objawów zespołu Wolffa-Parkinsona-White'a (WPW) lub zespołu Mahaima;
- przewlekłych zaburzeń elektrolitowych;
- stosowania potencjalnie arytmogennych leków, nie tylko antyarytmicznych;
- zatrucia alkoholem;
- porażenia elektrycznego;
- przebytego urazu klatki piersiowej;
- zapalenia mięśnia sercowego (np. w przebiegu boreliozy).

W przypadku wykluczenia wymienionych przyczyn mówi się o idiopatycznym VT. Oczywiście istnieje „strefa cienia”, zwłaszcza że w każdym przypadku istnieje „utajone źródło”, które ujawnia się w następstwie „ostrych” głębokich czynników usposabiających. Ponadto istnieją różne opinie w przypadku współistnienia:

- tak zwanych łagodnych zaburzeń przewodzenia, np. niepełnego bloku prawej odnogi pęczka Hisa;
- prolapsu mitralnego, bez niedomykalności zastawki; niektórzy autorzy wliczają

tych chorych, ponieważ stwierdzono, że nagły zgon jest wtedy mało prawdopodobny;

- przyściennych zmian w tętnicach wieńcowych — jedni wliczają do grupy chorych ze zmianami nieprzekraczającymi 50%, a inni kwalifikują tylko osoby z prawidłowymi tętnicami wieńcowymi. Ocena tętnic wieńcowych jest istotna, ponieważ stwierdzono, że **u osób, u których nastąpił nagły zgon — a nie występowały objawy choroby wieńcowej — istniały istotne organiczne zmiany w tętnicach wieńcowych (!)**;
- niewielkiej hipokinezy lewej komory czy frakcji wyrzucania między 50–60%. Zmiany te opisywano u chorych wliczanych do tej grupy. Zmiany te mogą być wtórne (remodeling) w przypadku ustawicznych zaburzeń rytmu.

Za pomocą badania elektrofizjologicznego stwierdza się ograniczone, lokalne zmiany w punkcie lub obszarze krytycznym dla powstania arytmii.

Biorąc pod uwagę, że mało prawdopodobna jest nieobecność jakiegokolwiek podłoża dla ich wyzwolenia, używa się różnych określeń: „*VT/VF without apparent structural heart disease*” (Moe 1949, Strain 1983, Oakes 1992), „*malignant ventricular tachyarrhythmias without significant structural heart disease*” (Andresen 1992), „*VF without overt heart disease*” (Lemery 1989, Wellens 1992), „*idiopathic VT/VF*” (Belhassen 1986, Sakurai 1988, Viskin 1990, Varma, Josephson 1997), „*life-threatening ventricular arrhythmias of unknown origin*” (Sugrue 1984), „*repetitive ventricular response in patients without identifiable organic heart disease*” (Treese 1984), „*ventricular tachycardia in patients with structurally normal hearts*” (Klein 1995).

Sugeruje się między innymi ogniskowe zmiany w mięśniu sercowym, obszary o wolnym przewodzeniu (podłożo dla *micro-reentry*), wzrost gęstości receptorów α_1 -adrenergicznych.

CZYNNIKI USPOSABIAJĄCE I WYZWALAJĄCE CZĘSTOSKURCZ KOMOROWY

Do czynników usposabiających należą: nieprawidłowa czynność systemowego układu autonomicznego lub nadmierne jego pobudzenie wynikające z okoliczności (np. duży wysiłek), widok lub udział w wypadku, ostre zaburzenia gospodarki wodno-elektrolitowej.

Zwykle czynnikami wyzwalającymi są pobudzenia przedwczesne, pary, serie — jedno- lub wieloogniskowe. Pobudzenia z jednego ogniska ektopowego mają jednakową morfologię. Czasem nawet pobudzenie zatokowe zawiązuje VT, jego postać pęczkową.

Zwykle występują również czynniki wyzwalające pobudzenia przedwczesne o zmiennym sprzężeniu (*scanning*), w tym bardzo wczesne pobudzenia.

PRZEBIEG KLINICZNY IDIOPATYCZNEGO CZĘSTOSKURCZU KOMOROWEGO

Częstoskurcz może pojawić się już we wczesnym dzieciństwie. Zwykle stwierdza się go u osób młodych lub w wieku dojrzałym. Czasem VT nie wywołuje objawów lub są one niewielkie i zostaje stwierdzony przypadkowo. Zwykle wtedy przebiega z wolniejszą częstością rytmu. Szybki VT wywołuje uczucie kołatania serca, zawroty głowy lub zasłabnięcia. Opisane są przypadki nagłego zgonu. Wysiłek i emocje usposabiają do napadu w 0–60% przypadków. Wtedy rozpoznaje się tzw. adrenergiczne lub katecholaminowe zaburzenia rytmu. Biorąc pod uwagę przypuszczalny mechanizm powstawania, jest to grupa niejednorodna, w której występują zarówno częstoskurcze nawrotne z aktywności wyzwalanej potencjałami następczymi, jak i patologicznego automatyzmu uaktywnianego katecholaminami.

W ocenie idiopatycznego VT uwzględnia się:

- przebieg kliniczny (czas trwania — jako krótkotrwały lub długotrwały);
- czynniki usposabiające (np. wysiłek lub sen);

- lokalizację podłoża (np. prawa lub lewa komora, zatoka Valsalvy lub pień płucny);
- zachowanie się w czasie stymulacji programowanej (np. VT wyzwalany lub niewyzwalany);
- reakcję na leki (np. na adenozyne, werapamil lub propranolol).

U osób z VT nierzadko pojawiają się również sporadycznie okresowe lub uporczywe pobudzenia przedwczesne komorowe, pojedyncze, w tym w postaci bigeminii, pary lub serie.

Niektóre z nich są bardziej niebezpieczne od innych, określane czynnikami zagrożenia nagłym zgonem. Należą do nich:

- pobudzenia przedwczesne wyzwalane wysiłkiem fizycznym, zwłaszcza wczesne;
- gromadne skurcze dodatkowe, nawet gdy pochodzą z tego samego ogniska ektopowego;
- skurcze dodatkowe, bardzo wczesne — w załamku T;
- skurcze pochodzące z wielu ognisk.

W przypadku współistnienia innych, często utajonych, czynników zagrożenia: miażdżycy tętnic wieńcowych, obniżonej frakcji wyrzucania, choroby uwarunkowanej genetycznie, skurcze dodatkowe mogą być czynnikiem wyzwalającym migotanie komór.

W przypadku sporadycznych pobudzeń przedwczesnych poza załamkiem T pacjent nie wymaga leczenia, ale okresowych badań, w tym badania holterowskiego.

W każdym przypadku objawów kardiomiopatii arytmicznej należy wykonać ablację w trybie pilnym.

Jej objawy może wywołać nie tylko VT, ale i liczne — nawet pojedyncze — pobudzenia przedwczesne.

U chorych bez jawnej (uchwytnej) organicznej choroby serca podłoża VT znajduje się zwykle w drodze odpływu prawej komory, znacznie rzadziej w obrębie lewej komory, a najrzadziej w obrębie aortalnych zatok Valsalvy lub pnia płucnego. Poniżej zostaną omówione niektóre z nich, a także metody postępowania.



Szybki VT wywołuje uczucie kołatania serca, zawroty głowy lub zasłabnięcia



W każdym przypadku objawów kardiomiopatii arytmicznej należy wykonać ablację w trybie pilnym

”
U osób z chorobami genetycznie uwarunkowanymi „łagodne” zaburzenia rytmu są czynnikiem wyzwalania migotanie komór. Ich ablacja zmniejsza (nie usuwa!) zagrożenie nagłym zgonem.

CZĘSTOSKURCZ KOMOROWY — LOKALIZACJA I MECHANIZM POWSTANIA

Jest to arytmia, która rzadko występuje u osób bez jawnej organicznej choroby serca. Może występować pod postacią krótko- lub długotrwałych napadów, zwykle **monomorficznych**.

Jeśli pojawiają się VT polimorficzne, zwykle z włókien Purkiniego, należy natychmiast skontaktować się z doświadczonym zespołem elektrofizjologicznym. Ta postać arytmii zagraża nagłym zgonem.

Częstoskurcz komorowy — co najmniej 3 kolejne pobudzenia komorowe, o zmiennym lub stałym cyklu poniżej 600 ms, często między 330–250 ms, czyli 180–240 uderzeń na minutę.

Częstoskurcz komorowy może być **krótkotrwały** (trwający do 30 sekund), **długotrwały** ustępujący spontanicznie lub **długotrwały** nieustępujący spontanicznie — wymaga wtedy wstrzyknięcia leku antyarytmicznego lub elektrowersji. Długotrwały częstoskurcz jest zazwyczaj monomorficzny. O wyborze postępowania decyduje stan kliniczny chorego. Zdarza się również częstoskurcz **ustawiczny**.

U osób bez jawnej organicznej choroby serca wyodrębnia się częstoskurcz (tab. 1):

- z prawej komory:
 - ogniskowy: VT z jej drogi odpływu,
 - VT z obrzeża pierścienia trójdzielnego;
- z pnia płucnego;
- z lewej komory:
 - VT nawrotny z dużej pętli, pęczkowy o morfologii RBBB + LAH lub RBBB + DX,
 - VT ogniskowy — z aktywności wyzwalanej,
 - z połączenia mitro-aortalnego;
- z aortalnej zatoki Valsalvy (ryc. 1).

U osób z chorobami genetycznie uwarunkowanymi „łagodne” zaburzenia rytmu są czynnikiem wyzwalania migotanie komór.

Ich ablacja zmniejsza (nie usuwa!) zagrożenie nagłym zgonem.

■ Częstoskurcz komorowy u osób bez organicznej choroby serca z prawej komory — z obrazem bloku lewej odnogi pęczka Hisa

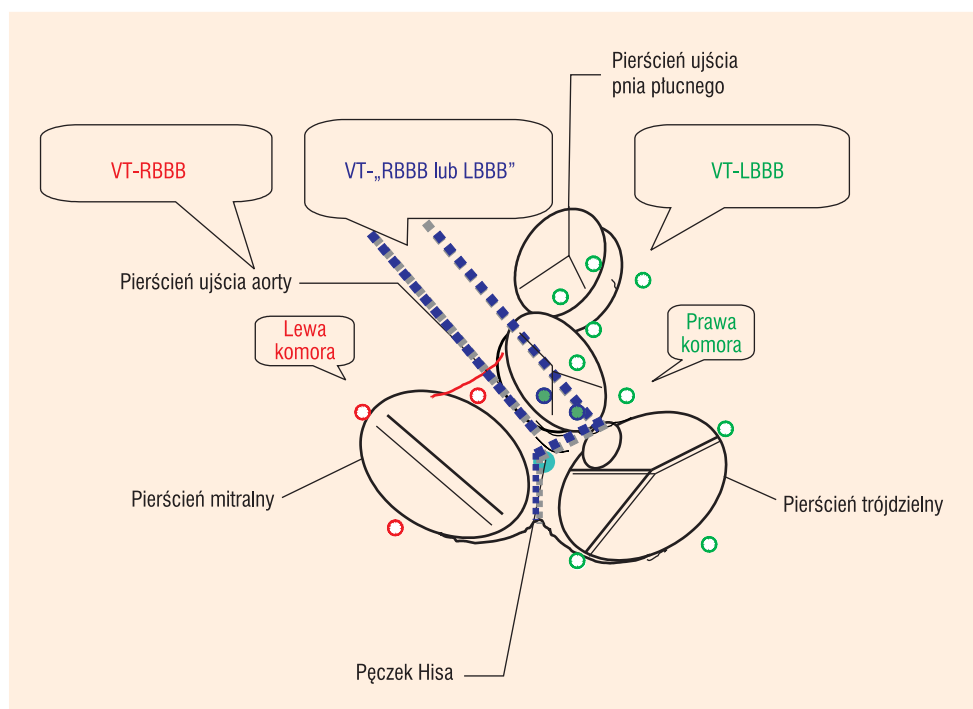
Droga odpływu obejmuje obszar między grzebieniem nadkomorowym a pierścieniem ujścia pnia płucnego. Nierzadko ognisko częstoskurczu znajduje się bezpośrednio pod pierścieniem, „w obrębie przegrody”. Sporadycznie spotyka się również w obrębie jej drogi napływu.

Tabela 1

Częstoskurcz komorowy u pacjentów bez organicznej choroby serca

Lokalizacja VT	VT-QRS	
Prawa komora 70–85%	1. z drogi odpływu 2. z obrzeża pierścienia trójdzielnego	1. LBBB + dx ~ 140 ms, często 2. LBBB + ... ~ 150–180 ms, rzadko
Lewa komora ~ 10%	1. VT pęczkowy — w tylnej wiązce 2. VT pęczkowy — w przedniej wiązce 3. z drogi odpływu 4. z obrzeża pierścienia mitralnego 5. z połączenia mitro-aortalnego	1. RBBB + LAH, 120–140 ms, często 2. RBBB + DX — rzadko 3. RBBB + N lub LAH 4. RBBB + N lub LAH, 150–180 ms, rzadko 5. r/RBBB rzadko
Spoza komór 1, 2, 3 rzadko 4 bardzo rzadko	1. z lewej zatoki Valsalvy 2. z prawej zatoki Valsalvy 3. z niewieńcowej zatoki 4. z pnia płucnego	1. LBBB + dx, „rBBB” + dx 2. LBBB + N 3. „rBBB” 4. LBBB + N

LBBB + dx — zapis VT w EKG przypomina morfologię LBBB z odchyleniem osi elektrycznej w lewo; RBBB + LAH — zapis VT w EKG przypomina morfologię RBBB z odchyleniem osi elektrycznej w prawo



Rycina 1. Morfologia częstoskurczu w zależności od położenia jego źródła: kolor zielony — VT-LBBB, kolor czerwony — VT-RBBB, kolor niebieski — VT-„RBBB lub LBBB”, strefa pośrednia

**Częstoskurcz komorowy z drogi odpływu
prawej komory — o morfologii LBBB
(left bundle branch block, blok lewej
odnogi pęczka Hisa) z odchyleniem osi
elektrycznej w prawo (70–80% przypadków)**

Jest to zwykle VT „ogniskowy” (zwykle z aktywności wyzwalanej), z części przyprzegrodowej drogi odpływu prawej komory, zwykle o zmiennym cyklu. Istnieją różne jego postaci: od krótkich nawracających serii do ustawicznego VT (ryc. 2). Sporadycznie pojawia się w postaci długotrwałego napadu nieustępującego spontanicznie (ryc. 3). Może być VT ustawicznym. U niektórych pacjentów pojawiają się naprzemiennie pobudzenia przedwczesne, pary, serie, VT krótko- i długotrwały z okresami „wyciszenia”. Częstoskurcz komorowy może nasilać wysiłek, stres, używki. Arytmię może również nasilać określona faza cyklu menstruacyjnego lub menopauza.

Częstoskurcz powstaje prawdopodobnie w mechanizmie aktywności wyzwalanej. Zespół QRS wykazuje umiarkowaną szerokość

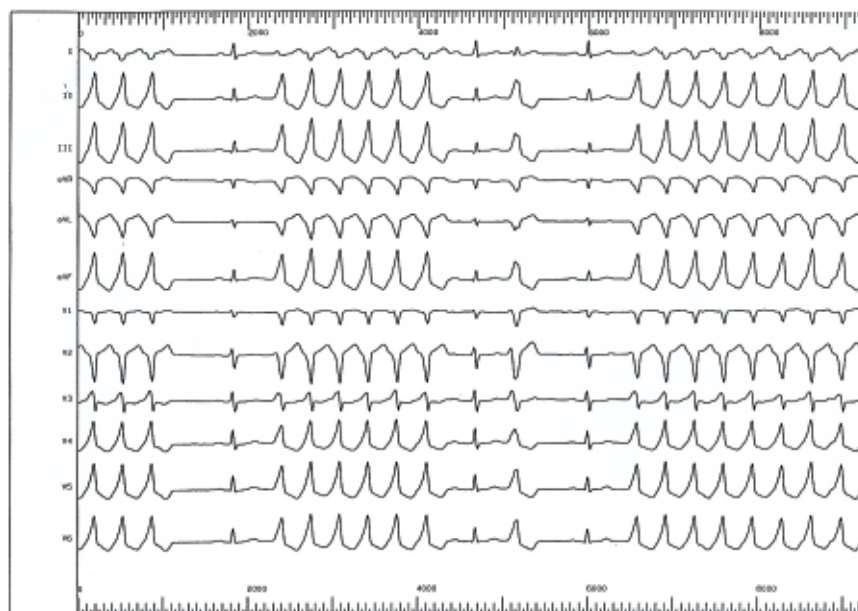(135–145 ms). Częstoskurcz często wykazuje wrażliwość na adenozyne.

Najczęściej (85% przypadków) VT występuje w postaci krótkotrwałych napadów, wyzwalanych lub nasilanych wysiłkiem (typ I). Między napadami pojawiają się liczne przedwczesne pobudzenia — pojedyncze lub pary. W niektórych przypadkach napady krótkotrwałego VT występują ustawnie.

W około 15% przypadków VT występuje znacznie rzadziej, ale zwykle wtedy napad jest długotrwały (typ II). Między napadami nie występują pobudzenia przedwczesne albo są nieliczne.

Zawsze należy zadać sobie pytanie, czy VT nie jest wyrazem poronnej postaci arytmogennej dysplazji prawej komory. W zapisie EKG o wysokiej rozdzielczości zwykle nie stwierdza się nieprawidłowości. Natomiast w rezonansie magnetycznym u większości chorych stwierdza się niewielkie nieprawidłowości (ogniskowe zaburzenia kurczliwości, niewielkie obszary zcieńczenia ściany, ogniska tkanki tłuszczowej).

85% przypadków VT występuje w postaci krótkotrwałych napadów, wyzwalanych lub nasilanych wysiłkiem



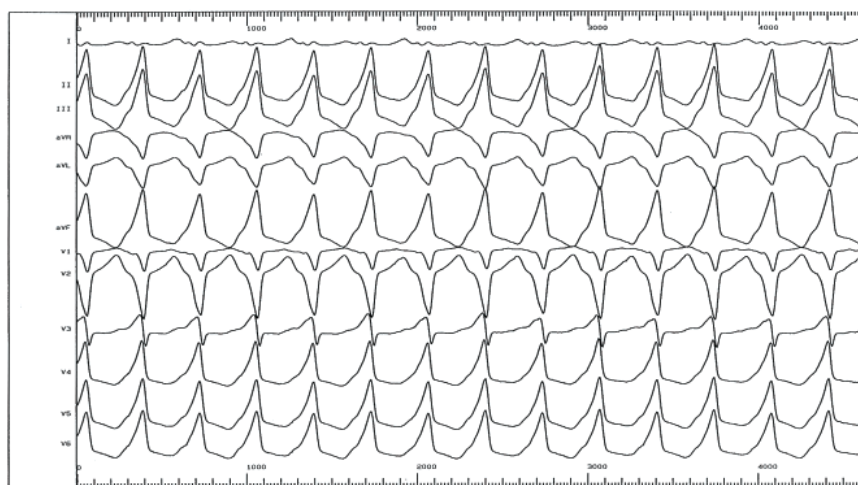
Rycina 2. Ustawicznie nawracający, krótkotrwały VT z drogi odpływu prawej komory oraz pojedyncze pobudzenie przedwczesne. Należy zwrócić uwagę, że zarówno VT, jak VEB mają morfologię przypominającą LBBB. Jednak różnią się zarówno amplitudą, jak i morfologią QRS w odprowadzeniu I. Jednocześnie należy ocenić zespół QRS w odprowadzeniu I w pierwszym zespole QRS-VT



U każdego chorego z VT

ocenia się:

- stopień ryzyka;
- celowość wykonania ablacji;
- konieczność wszczepienia kardiowertera-defibrylatora (ICD, *implantable cardioverter defibrillator*)



Rycina 3. Długotrwały VT z drogi odpływu prawej komory o morfologii przypominającej LBBB. W odprowadzeniu I dodatni zawężłowy zespół QRS o niskiej amplitudzie. Strefa przejściowa w odprowadzeniu V₃

W grupie chorych bez uchwytnych zmian rokowanie jest pomyślne, mimo nawracających arytmii. W przypadku uchwytnych zmian (ST-T w EKG, zaburzenia kurczliwości, ogniska tkanki tłuszczowej lub włókniastej) rokowanie jest niepewne.

Częstoskurcz o morfologii LBBB z programem lub z normogramem rzadziej wyzwała się stymulacją od częstoskurczu

o morfologii RBBB (*right bundle branch block*, blok prawej odnogi pęczka Hisa), uwzględniając zarówno stymulację komory, jak i przedsionka (20–62%), najrzadziej — kiedy klinicznie ma postać VT nawracającego i krótkotrwałego.

U każdego chorego z VT ocenia się:

- stopień ryzyka;
- celowość wykonania ablacji;

- **konieczność wszczęcia kardiowertera-defibrylatora (ICD, *implantable cardioverter defibrillator*).**

Położenie ogniska częstokurczu z zapisu EKG

Częstokurcz z drogi odpływu charakteryzuje się morfologią bloku lewej odnogi. Zwykle już początek zespołu QRS w odprowadzeniu V_1 jest ujemny (QS). Sporadycznie szerokie ujemne wychylenie zespołu QRS poprzedza niewielkie, ostre dodatnie wychylenie (rS). Strefa przejściowa z QS lub rS do R lub Rs znajduje się między odprowadzeniami V_1 – V_4 , a strefa zmiany ujemnej polaryzacji zespołu QRS w dodatnią występuje zwykle w odprowadzeniu V_2 – V_3 lub V_3 – V_4 . Dominuje ujemna polaryzacja zespołu QRS w odprowadzeniu I, a dodatnia w II i III (odchylenie osi elektrycznej w prawo). Im później występuje strefa przejściowa (V_3 – V_4), tym bliżej znajduje się ognisko grzebienia nadkomorowego lub wolnej ściany.

Ognisko położone w obrębie tylnej części drogi odpływu ujawnia się dodatnim kierunkiem aktywacji w odprowadzeniach I–III. W strefie pośredniej występuje zespół qR.

Zazębienia w obrębie zespołu QRS (RR, Rr) w odprowadzeniu II i III występują wtedy, gdy ognisko znajduje się w obrębie wolnej ściany. W częstokurczu tym obecny jest zespół QS w odprowadzeniu aVL, jednak amplituda jest większa w ognisku z przegrody. Pobudzenia szybkiego częstokurczu o zmiennym cyklu dość często wykazują niewielką zmianę morfologii zespołu QRS.

W przypadku gdy „ognisko” znajduje się w obrębie wolnej ściany, zespół QRS jest wyraźnie szerszy w porównaniu z tym z okolicy „nadprzegrodowej”.

Długotrwałe leczenie profilaktyczne

Leczenie farmakologiczne często zawodzi. W przypadku VT/VEBs wyzwalanych wysiłkiem długotrwałe leczenie β -adrenolitykiem lub sotalolem może zmniejszać arytmie. Jed-

nak w czasie dużego wysiłku lek nie wykazuje dostatecznego wpływu. Werapamil czasem przerywa długotrwały napad, jednak zwykle nie zabezpiecza przed nawrotem arytmii. W przypadku istnienia sprawnego przewodzenia wstecznego leki antyarytmiczne, zwłaszcza z grupy III i II, zagrażają występowaniem patologicznych zwolnień powrotu rytmu zatokowego i jego właściwej częstości.

Leki z grupy IA i IC mogą zmniejszyć arytmie, jednak uwzględniając ich potencjalne działanie profibrilacyjne, nie należy ich podawać.

W przypadku gdy leki antyarytmiczne nie tłumią ogniska, nasilają objawy kliniczne, dodatkowo tłumiąc węzeł zatokowy i wydłużając przerwę automatyzmu.

Ablacja ogniska prądem o częstotliwości radiowej

Częstokurcz ma charakter „ogniskowy”, dzięki czemu można poszukiwać właściwego miejsca do ablacji, analizując sygnały jednobiegunowe oraz wykonując mapping stymulacyjny. Skuteczność ablacji przekracza 90%, a w niektórych ośrodkach osiągnęła prawie 100%. Najwyższą skuteczność ablacji uzyskuje się, gdy pojedyncze ognisko częstokurczu znajduje się w przyśrodkowej „nadprzegrodowej” części drogi odpływu, niższą — gdy podłoże znajduje się w obrębie wolnej ściany. Nawrót arytmii (0–31%) występuje zwykle w pierwszej dobie po ablacji, rzadziej później (wtedy nawet po kilku miesiącach).

Najgroźniejszymi powikłaniami są perforacja i objawy ostro narastającej tamponady, które dawniej występowały częściej (1–3% przypadków). Przed laty opisano zgon w przebiegu tamponady.

W przypadku ogniska częstokurczu w okolicy pęczka Hisa istnieje zagrożenie wywołania bloku jego prawej odnogi lub bloku całkowitego.

Wśród wskazań do ablacji podłoża arytmii z drogi odpływu prawej komory należy wymienić chorych z:



Skuteczność ablacji przekracza 90%, a w niektórych ośrodkach osiągnęła prawie 100%



Najgroźniejszymi powikłaniami są perforacja i objawy ostro narastającej tamponady

- częstoskurczem (zwykle wyzwalanym wysiłkiem), który powoduje epizody utraty przytomności lub zasłabnięcia;
- częstoskurczem ustawicznym, opornym na farmakoterapię;
- częstoskurczem długotrwałym, wymagającym elektrowersji lub iniekcji leku;
- licznymi pojedynczymi pobudzeniami przedwczesnymi i sporadycznym krótkotrwałym częstoskurczem, występującym zarówno w spoczynku, jak i w czasie wysiłku;
- licznymi pojedynczymi pobudzeniami przedwczesnymi i obecnym przewodzeniem wstecznym, opornymi na farmakoterapię.

Częstoskurcz z obrzeża pierścienia trójdzielnego

Częstoskurcz z obrzeża pierścienia trójdzielnego występuje sporadycznie. Częstoskurcz z jego części obwodowej może mieć szerokość nawet do 180–190 ms. Nawet bigeminia z tej okolicy może być przyczyną rozwoju kardiomiopatii arytmicznej.

Częstoskurcz z pnia płucnego

Częstoskurcz z pnia płucnego występuje bardzo rzadko, jest wtedy uporczywy. Miejscem skutecznej ablacji jest wczesny lokalny sygnał, który istotnie wyprzedza początek zespołu QRS w powierzchniowym EKG i znajduje się w obrębie pnia płucnego. Zespół QRS ma morfologię LBBB z normogramem i jest szerszy niż z „przyprzegrodowej” części drogi odpływu.

CZĘSTOSKURCZ KOMOROWY Z LEWEJ KOMORY U OSÓB BEZ ORGANICZNEJ CHOROBY SERCA

Około 10% przypadków VT o morfologii RBBB pochodzi z drogi odpływu lewej komory. Częstoskurcz komorowy ma morfologię LBBB lub dodatni kierunek polaryzacji od V_1 do V_6 . Zwykle dotyczy osób młodych,

częściej mężczyzn. Częstoskurcz jest ustawiczny i oporny na 2–4 leki antyarytmiczne. Ustawiczny VT ma częstość 130–170/min. U niektórych pacjentów umiarkowany wysiłek tłumi częstoskurcz, który jednak nawraca bezpośrednio po zakończeniu wysiłku.

Idiopatyczny częstoskurcz lewokomorowy różni się od idiopatycznego częstoskurczu z drogi odpływu prawej komory wrażliwością na leki oraz zwykle mechanizmem powstania.

Lerman i wsp. (1996) wyróżniają trzy typy VT:

I — VT wrażliwy na werapamil — występujący najczęściej — powstaje w rejonie tylnej wiązki LBB, nie wykazuje wrażliwości na adenozyne. Nie można go przerwać próbą Valsalvy. Częstoskurcz wyzwalany jest stymulacją programowaną i wykazuje zjawisko związania (*entrainment*); sądzi się, że powstaje w mechanizmie nawrotnym (wg autorów: „*verapamil-sensitive intrafascicular tachycardia*”).

Do wyzwolenia nie jest potrzebna infuzja amin katecholowych. Ma on zwykle morfologię RBBB z odchyleniem osi elektrycznej w lewo, rzadziej w prawo — jest monomorficzny.

II — VT wrażliwy na adenozyne — powstaje w obrębie przegrody międzykomorowej, od strony lewej komory i przypomina wrażliwością częstoskurcz z drogi odpływu prawej komory. Ustępuje pod wpływem próby Valsalvy, masażu zatoki szyjnej oraz blokady β -receptorów. Częstoskurcz jest wyzwalany stymulacją programowaną, ale nie wykazuje zjawiska związania. Aminy katecholowe zwykle nie są konieczne do wyzwolenia częstoskurczu. Postać ta wykazuje również wrażliwość na werapamil i sądzi się, że jest wywołana aktywnością wyzwalaną w następstwie wzrostu cAMP i wystąpienia późnych potencjałów następczych. Przebiega z morfologią RBBB z odchyleniem osi elektrycznej w lewo lub w prawo — monomorficzny.

III — VT wrażliwy na propranolol. Częstoskurcz zwykle wyzwalany jest wysiłkiem (katecholaminy) lub ma postać ustawiczną.

Nie można go wyzwolić ani przerwać stymulacją programowaną. Nie przyspiesza się również w czasie szybkiej stymulacji (*overdrive*). Nie ustępuje również po iniekcji werapamilu. Adenozyna tylko krótkotrwale tłumi częstoskurcz. Stąd przypuszczenie, że za jego powstanie odpowiedzialny jest automatyzm wyzwalany aminami katecholowymi. Ma morfologię RBBB z odchyleniem osi elektrycznej w prawo lub w lewo. Jest on częstoskurczem mono- lub polimorficznym.

■ **Częstoskurcz komorowy o morfologii bloku prawej odnogi z odchyleniem osi elektrycznej w lewo (VT-RBBB + LAH)**

Jest to częstoskurcz związany z tylną wiązką LBB, tzw. częstoskurcz pęczkowy (ma dość „wąski” zespół QRS — 120–140 ms!) i zwykle stawia się nieprawidłową diagnozę „częstoskurczu nadkomorowego z aberracją”. Jest najczęściej występującym częstoskurczem z lewej komory.

Częstoskurcz wykazuje szczególne właściwości — ustępuje po wstrzyknięciu werapamilu (*verapamil-sensitive*).

Częstoskurcz występuje zwykle u osób młodych (częściej u mężczyzn) najczęściej w postaci spoczynkowych napadów, wywołując nawracające kołatania. Opisano przypadki omdleń i nagłych zgonów. Znacznie rzadziej niż częstoskurcz prawokomorowy pojawia się w czasie emocji lub wysiłku. U niektórych pacjentów ma on postać częstoskurczu ustawicznego, prowadząc wtedy do tachyarytmicznej kardiomiopatii. Po ustąpieniu częstoskurczu długotrwałego występują zaburzenia repolaryzacji, czyli cechy tzw. pamięci komorowej.

Zwykle to tylna (dolna) wiązka LBB bierze udział w powstaniu i podtrzymaniu częstoskurczu pęczkowego.

Przypuszcza się, że VT również może powstać w sieci włókien Purkiniego tej wiązki. Stąd określa się go częstoskurczem wiązki (*intrafascicular tachycardia*). Nasuwa się kolejne przypuszczenie, że ścięgną rzekome (*false tendon*), częściej niż sądzono, może być

takim podłożem częstoskurczu. Potwierdzono obecność komórek Purkiniego w usuniętym ścięgnię rzekomym u chorego z tą postacią częstoskurczu.

Prawdopodobnie zwykle jest częstoskurczem nawrotnym o umiarkowanej pętli, rzadziej następstwem aktywności wyzwalanej.

Farmakoterapia

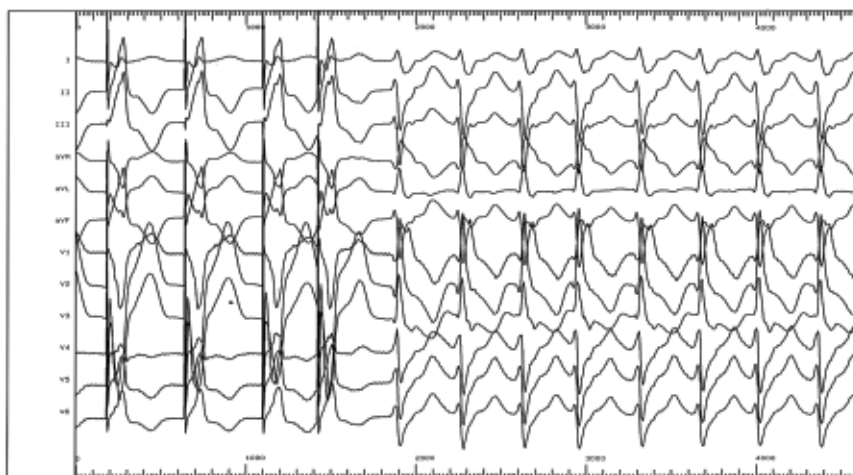
Typ I częstoskurczu zazwyczaj występuje w postaci napadów. W przypadku napadu długotrwałego werapamil jest zwykle skuteczny w przerwaniu częstoskurczu (5–15 mg). Lek niestety rzadziej zapobiega jego nawrotom, nawet gdy stosuje się jego duże dawki. W niektórych przypadkach istnieje wstępne korzystne działanie, lecz w obserwacji odległej, mimo zwiększania dawki leku, częstoskurcz pojawia się ponownie i uporczywie. Adenozyna sporadycznie przerywa napad (typ II — do 30%). Propranolol w niektórych przypadkach (III typ wg Lermana) wykazuje korzystny wpływ. W częstoskurczu wyzwalanym wysiłkiem czasem występuje korzystny wpływ leków z grupy III.

Propafenon i flekainid zagrażają wywołaniem ustawicznego częstoskurczu pęczkowego.

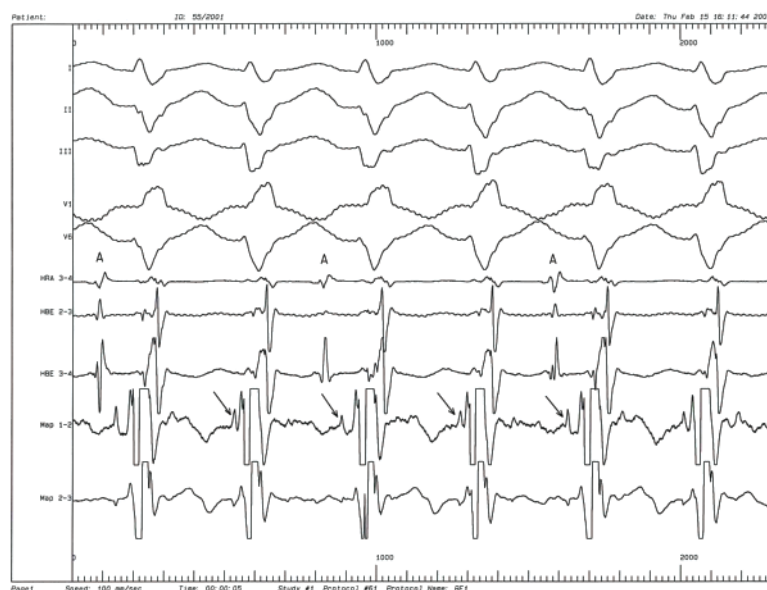
Ustawiczny częstoskurcz zwykle nie poddaje się leczeniu farmakologicznemu.

Ablacja prądem o częstotliwości radiowej

U chorych objawowych, zwykle z postacią ustawiczną oraz z nawracającymi, długotrwałymi napadami częstoskurczu, a więc ci, u których leki nie zabezpieczają przed kolejnym jego nawrotem, występują wskazania do przezskórnej ablacji podłoża częstoskurczu. Do pilnej ablacji wskazania występują także u tych pacjentów, u których napadowi towarzyszyła utrata przytomności lub zawroty głowy. Wskazania do ablacji dotyczą również chorych wykazujących objawy nietolerancji leków. Skuteczna ablacja postaci ustawicznej zapobiega wystąpieniu tachyarytmicznej kardiomiopatii. W przypadku jej obecności objawy zwykle ustępują po ablacji.



Rycina 4. W czasie stymulacji programowanej komory prawej o cyklu podstawowym 460 ms (8+1) dodatkowy impuls stymulacji o „długim” sprzężeniu (320 ms) wyzwała lewokomorowy częstoskurcz pęczkowy o morfologii RBBB z odchyleniem osi elektrycznej w lewo. Pytanie: która z wiązek lewej odnogi znajduje się w pętli VT?

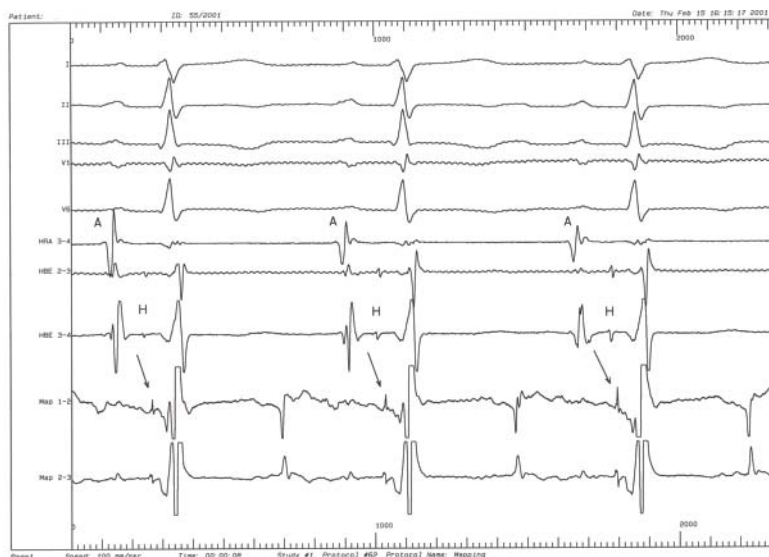

Rycina 5. W czasie częstoskurczu o morfologii RBBB+LAH widoczny sygnał aktywacji tylnej wiązki LBB, który poprzedza wczesny lokalny sygnał aktywacji mięśnia tylnej ściany lewej komory. Zwraca uwagę, że zmienia się odstęp między sygnałem z wiązki tylnej a lokalną aktywacją lewej komory. Sygnały aktywacji prawego przedsionka (HRA, *high right atrium*) w rytmie rytmu zatokowego wskazują, że nie ma przewodzenia wstecznego

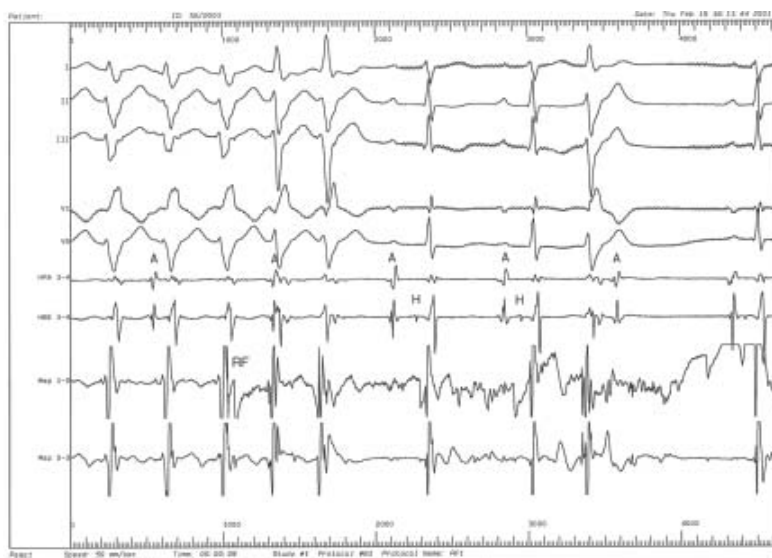
Jednym z odkryć badania elektrofizjologicznego jest fakt, że nie tylko stymulacja programowana komory (ryc. 4), ale i stopniowana lub szybka stymulacja przedsionka zwykle wyzwała i przerywa VT. Co ciekawe, w przypadku szybkiej stymulacji komory znaczenie ma liczba jej impulsów, a nie czas trwania stymulacji. Strefa wyzwalania częstoskurczu jest zazwyczaj wąska (10–20 ms),

a cykl dodatkowego impulsu wyzwalającego zwykle odległy od okresu refrakcyjnej komory — o 120–160 ms.

W miejscu skutecznej ablacji stwierdza się sygnały włókien Purkiniego (*Purkinje or fascicular potential*), które wyprzedzają o kilkadziesiąt ms początek powierzchniowego zespołu QRS (ryc. 5). Lokalna początkowa aktywacja mięśnia również wyprzedza QRS.



Rycina 6. U pacjentki z VT z obrębu tylnej (dolnej) wiązki LBB, w miejscu skutecznej aplikacji, widoczny lokalny ostry sygnał z włókien wiązki tylnej lewej odnogi (strzałka). HRA — elektrogram górnej części prawego przedsionka, HBE — elektrogram pęczka Hisa, Map — elektrogramy z elektrody ablacyjnej, A — lokalna aktywacja prawego przedsionka, H — potencjał pęczka Hisa



Rycina 7. Na początku aplikacji prądu RF (RF) następuje zmiana amplitudy dwóch zespołów QRS częstokurczu, po czym częstokurcz ustępuje. Energia aplikowana w ten obszar wyzwała pojedyncze pobudzenie dodatkowe o podobnej morfologii

Ostry sygnał aktywacji włókien Purkiniego obecny jest również wtedy w czasie rytmu zatokowego (ryc. 6). Pożyteczny jest również mapping stymulacyjny (*pace mapping*) oraz mapping związania (*entrainment mapping*).

Skuteczną aplikację energii wykonuje się zwykle wtedy, gdy zarejestrowano jednocześnie wczesny sygnał pęczkowy oraz wczesny

potencjał mięśniowy (ryc. 7). Wczesny potencjał mięśniowy jako jedyny wskaźnik jest niewystarczający. Mapping stymulacyjny jest konieczny dla potwierdzenia właściwego położenia elektrody.

Ten typ częstokurczu stwarza dobre warunki do bezpośredniej oceny wyniku ablacji. Częstokurcz zwykle można przerwać zarówno

no stymulacją programowaną komory, jak i stymulacją szybką. Sporadycznie również szybka stymulacja przedsionka przerywa częstoskurcz.

■ **Częstoskurcz komorowy o morfologii bloku prawej odnogi pęczka Hisa z odchyleniem osi elektrycznej w prawo (VT-RBBB + Dx)**

Częstoskurcz ten występuje sporadycznie. Częstoskurcz komorowy może być również wrażliwy na werapamil wstrzyknięty dożylnie. Jego podłożem jest przednia wiązka LBB.

Zapobieganie VT może wymagać stosowania werapamilu w dużych, zwykle toksycznych dawkach. Ablacja właściwych (punkt krytyczny) włókien Purkiniego jest skuteczną metodą jego usunięcia. W czasie ablacji może wystąpić blok przedniej wiązki lewej odnogi.

■ **Częstoskurcz komorowy o morfologii „LBBB, rBBB lub RBBB” z aortalnej zatoki Valsalvy**

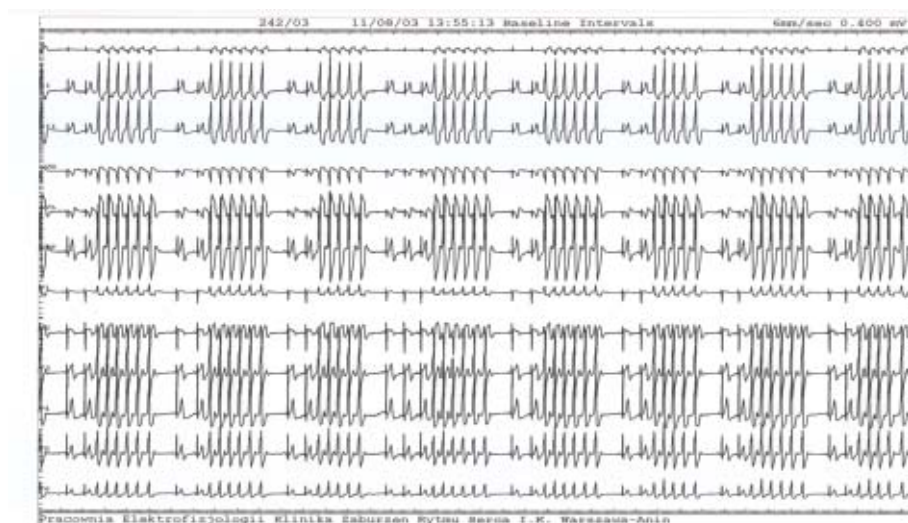
Źródło i miejsce skutecznej ablacji „idiopatycznego” częstoskurczu komorowego może znajdować się nie tylko w obrębie komór, czasem znajduje się „poza sercowo” —

np. w obrębie zatok aorty lub pnia płucnego (nawet 2–3 cm ponad jego pierścieniem), a nawet epikardialnie — między drogą odpływu prawej komory a aortą. Pęczki lub włókna zdolne do przewodzenia impulsu, łącząc aortę z drogą odpływu lewej komory, ujawniają ich obecność, a także mogą być ich podłożem.

Częstoskurcz z lewej zatoki Valsalvy często ma morfologię LBBB, tak jak częstoskurcz z drogi odpływu prawej komory. Wczesna jest faza przejściowa lub czasem w odprowadzeniu V_1 dominuje dodatni kierunek polaryzacji. Czasem w odprowadzeniu V_1 zespół QRS jest bardziej dodatni niż w V_2 , a w kolejnych jest dodatni (ryc. 8). Odprowadzenie I zwykle wykazuje charakterystyczne zachowanie zespołu QRS — niewielka, szeroka faza dodatnia (R) narasta wolno i jej amplituda jest zbliżona lub mniejsza w porównaniu z fazą ujemną (S), a zespół QRS jest wysoki w odprowadzeniu II i III. Podobieństwa i różnice wynikają ze wzajemnych relacji obu ujść głównych tętnic, które w życiu płodowym powstają z podziału pnia tętniczego.

Częstoskurcz z prawej zatoki Valsalvy ma morfologię LBBB z normogramem.

Częstoskurcz z niewieńcowej zatoki Valsalvy może wykazywać w odprowadzeniu I „zawężłone R”.



Rycina 8. Ustawicznie nawracający, krótkotrwały częstoskurcz z aortalnej lewej zatoki Valsalvy

Częstoskurcz może mieć postać częstoskurczu ustawicznego. Gdy współlistnieje sprawne przewodzenie wsteczne, towarzyszą mu nawracające zasłabnięcia w czasie długotrwałej lub gwałtownej pionizacji. Upośledzone napełnianie komór (lewej komory) jest spowodowane zarówno skróceniem czasu ich napełniania, jak i przede wszystkim nieprawidłową funkcją przedsionków — wstecznym kierunkiem i nieprawidłowym czasem (w okresie skurczu komór) ich pobudzenia.

W elektrogramie dwubiegunowym lokalny sygnał wyprzedza początek zespołu QRS w powierzchniowym EKG o kilkadziesiąt ms (ryc. 9), a w odprowadzeniu jednobiegunowym obecne jest ujemne skośne wychylenie. Możliwy jest mapping stymulacyjny (ryc. 10). Częstoskurcz ustępuje w pierwszych 1–3 sekundach pierwszej aplikacji prądu RF (ryc. 11). Aplikację w obrębie wieńcowej zatoki Valsalvy trzeba wykonać z dużą ostrożnością (z ograniczeniem mocy, temperatury, czasu aplikacji, z jednoczesną oceną położenia ujścia właściwej tętnicy wieńcowej) (ryc. 12).

■ **Częstoskurcz komorowy o morfologii nRBBB z połączenia mitro-aortalnego**

Sporadycznie źródło częstoskurczu znajduje się w miejscu połączenia mitro-aortalnego i w odprowadzeniu V_1 zespół QRS jest dodatni.

Przyspieszony rytm komorowy — czasami obserwuje się VT poniżej 100/min. Częstoskurcz taki nazywa się przyspieszonym rytmem komorowym lub powolnym częstoskurczem komorowym.

Z doświadczenia wiadomo, że ta postać arytmii ma łagodniejszy przebieg i rzadko przekształca się w migotanie komór.

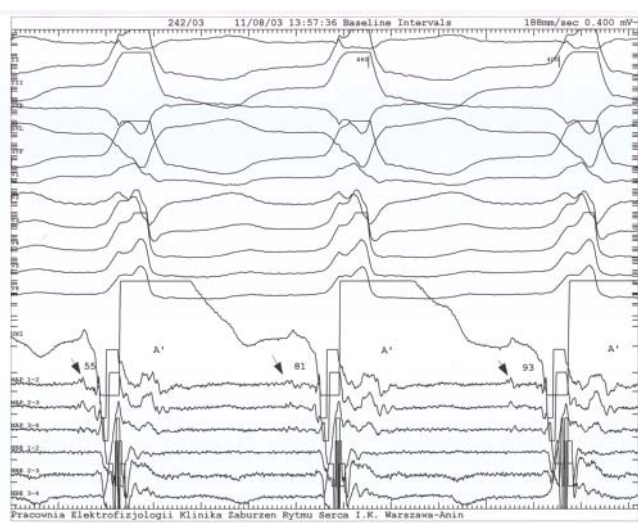
Trzepotanie komór — rozpoznaje się, gdy częstotliwość tachyarytmii komorowej sięga 300–400 impulsów na minutę, a jego dość regularne fale przypominają sinusoidę.

Trzepotanie komór jest śmiertelną arytmia, ponieważ szybko przekształca się w VF.

Migotanie komór powstaje nagle, wywołane pojedynczym, zwykle wczesnym pobudzeniem przedwczesnym, ich serią, monomorficznym lub polimorficznym częstoskurczem lub trzepotaniem (m.in. z uszkodzonych włókien Purkiniego).



Trzepotanie komór — rozpoznaje się, gdy częstotliwość tachyarytmii komorowej sięga 300–400 impulsów na minutę, a jego dość regularne fale przypominają sinusoidę



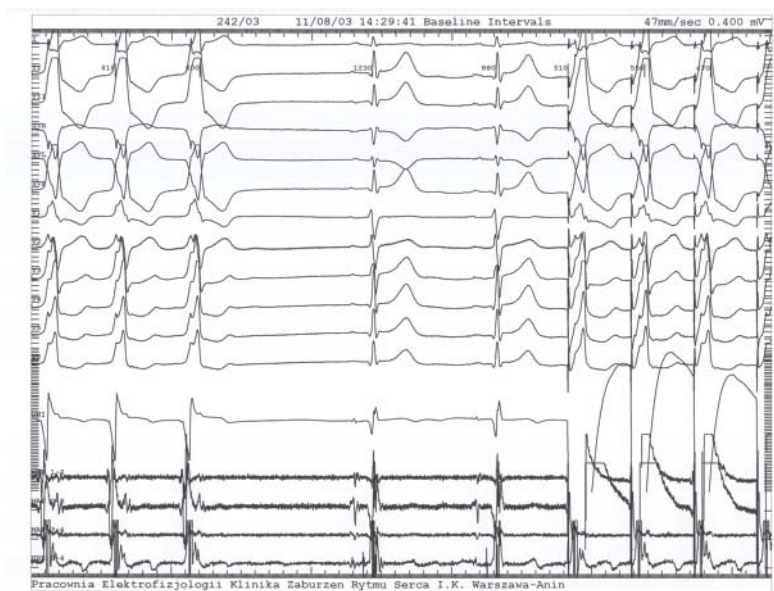Rycina 9. Mapping aktywacyjny w czasie VT. Szeroki zespół QRS-VT poprzedza lokalna aktywacja, która stopniowo ulega wydłużeniu z 55 ms do 93 ms, co dowodzi zwalniania przewodzenia z zatoki do mięśnia lewej komory w obrębie pasma mięśniowego łączącego te dwie struktury. Jednocześnie w końcowej fazie zespołu QRS-VT widoczna jest lokalna aktywacja przedsionków, głównie lewego, co wskazuje na sprawne przewodzenie wsteczne, czyli komorowo-przedsionkowe. W odprowadzeniu jednobiegunowym widoczny śladowy sygnał (na pograniczu szumu), który może wskazywać najwcześniejszą lokalną aktywację



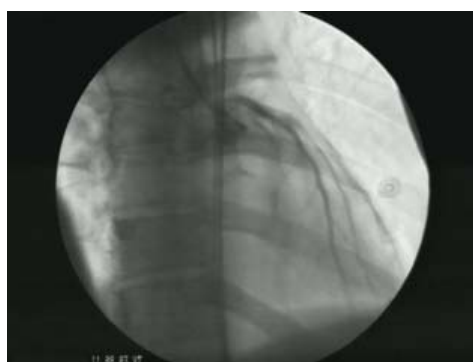
Trzeba zapobiegać
wystąpieniu hipokalemii



Ablacja szczególnie
wskazana jest u kobiet
w okresie rozrodczym;
gdy wysiłek lub emocje
nasilają zaburzenia
rytmu; gdy leki są
nieskuteczne; gdy mimo
skuteczności leku
występują objawy
toksyczne lub
niepożądane;
w przypadku
szczególnych postaci
arytmii



Rycina 10. Mapping stymulacyjny — porównanie kształtu QRS w czasie VT i stymulacji. Na początku zapisu trzy pobudzenia VT z lewej zatoki Valsalvy. Następnie sprawny powrót rytmu zatokowego, po około 960 ms. W miejscu skutecznej aplikacji prądu RF, kształt wystymulowanego zespołu QRS przypomina zespół QRS-VT. Dlaczego powrót rytmu zatokowego oceni się na ~ 950 ms, a nie jak podaje automatyczny pomiar — 1230 ms? Odpowiedź na to pytanie możliwa jest m.in. dzięki elektrogramom MAP 1–2, MAP 3–4. Za zespołem QRS-VT pojawia się lokalny sygnał aktywacji lewego przedsionka, który również wyraźnie jest widoczny w czasie rytmu zatokowego przed „wąskim” zespołem QRS. Pojawienie się załamka A-VT bezpośrednio za szerokim zespołem QRS (po wykluczeniu dodatkowego połączenia przedsionkowo-komorowego!) wskazuje, że pacjentka ma drogę węzłową sprawnie przewodzącą w kierunku wstępnym, czyli z komory do przedsionka (tzw. drogę szybką). W czasie rytmu zatokowego przewodzenie w kierunku zstępującym jest sprawne — odstęp PR wynosi 160 ms, w tym odstęp A-H — 80 ms. Wynika z tego, że przewodzenie w kierunku zstępującym odbywa się drogą szybką węzłową. Przewodzenie w układzie Hisa-Purkiniego jest również sprawne — odstęp HV wynosi 40 ms, a zespół QRS rytmu zatokowego jest prawidłowy



Rycina 11. Końcówka cewnika z elektrodą ablacijną znajduje się w lewej zatoce Valsalwy. Ponad nią znajduje się ujście pnia lewej tętnicy wieńcowej. W tym przypadku stosuje się najniższą z możliwych, ale skuteczną dawkę energii dla usunięcia „ogniskowego” VT

PODSUMOWANIE

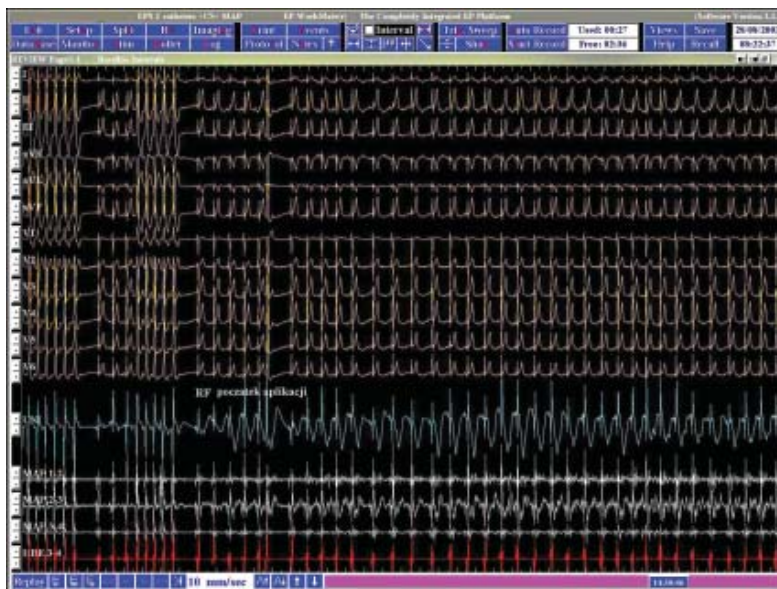
Istnieje kilka ważnych kwestii w postępowaniu z pacjentem z idiopatycznymi komorowymi zaburzeniami rytmu, które zwykle traktuje się jako „łagodne”.

Po pierwsze, trzeba zapobiegać wystąpieniu hipokalemii, która jest czynnikiem usposabiającym do wystąpienia kaskady komorowych zaburzeń rytmu aż do wystąpienia ich postaci złośliwych.

Po drugie, leki antyarytmiczne mogą być skuteczne w przerwaniu długotrwałego VT, ale stosowane długotrwale rzadko przeciwdziałają jego nawrotom (tab. 2).

Po trzecie, ablacja szczególnie wskazana jest:

- u kobiet w okresie rozrodczym; ablację należy wykonać, wyprzedzając znacznie planowaną ciążę, a właściwie już przed zamążpójściem — nawet w przypadku, gdy β -adrenolityk przynosi poprawę, ponieważ trzeba go będzie odstawić przed planowaną ciążą. Poza tym pacjentka może zająć w ciążę, nie planując jej. **Niestety, rzadko kobiety**



Rycina 12. W czasie aplikacji prądu RF ustąpiły ustawiczne napady krótkotrwałego VT z aortalnej lewej zatoki Valsalvy

Tabela 2

Częstoskurcz komorowy u pacjentów bez organicznej choroby serca

Lokalizacja VT	Leczenie objawowe	Leczenie przyczynowe
1. z drogi odpływu prawej komory	Postać adrenergiczna — β -adrenolityk	Celowana ablacja RF
2. z obrzeża pierścienia trójdzielnego	Leki nieskuteczne	Celowana ablacja RF
1, 2. VT pęczkowy	Werapamil — zwykle w dużej dawce	Celowana ablacja RF
3. z drogi odpływu lewej komory	Leki nieskuteczne	Celowana ablacja RF
4. z obrzeża pierścienia mitralnego	Leki nieskuteczne	Celowana ablacja RF
5. z połączenia mitro-aortalnego	Leki nieskuteczne	Celowana ablacja RF
1, 2. z aortalnej zatoki Valsalvy	Leki nieskuteczne	Celowana ablacja RF
3. z pnia płucnego	Leki nieskuteczne	Celowana ablacja RF

są o tym wystarczająco precyzyjnie informowane!

- gdy wysiłek lub emocje nasilają zaburzenia rytmu (tzw. postać adrenergiczna); dotyczy to zwłaszcza kierowców (dotyczy to prowadzenia samochodu, traktora, a nawet roweru), osób uprawiających rekreacyjne ćwiczenia i marsze lub biegi;
- gdy leki są nieskuteczne;
- gdy mimo skuteczności leku występują objawy toksyczne lub niepożądane.

Często nie bierze się pod uwagę faktu, że przyszli ojcowie biorą leki antyarytmiczne.

Po czwarte, w przypadku szczególnych postaci arytmii, a zwłaszcza tych, które znajdują się:

- w bezpośrednim położeniu pęczka Hisa (w prawej i lewej komorze);
- w pobliżu ujść tętnic wieńcowych (np. w zatoce Valsalvy);
- w obrębie włókien Purkiniego;

Ablację powinny wykonywać zespoły i elektrofizjolodzy o największym doświadczeniu, wyobraźni i doskonałej ręce. Istnieje bowiem zagrożenie wywołania zupełnego bloku przedsionkowo-komorowego lub rozległego zawału serca z powodu okluzji tętnicy wieńcowej.

W przypadku VT, ustawicznego lub uporczywie nawracającego trzeba wykonać precyzyjną celowaną ablację z powodu zagrożenia zarówno nagłym zgonem, jak i rozwojem

Należy brać pod uwagę, czy arytmia nie jest następstwem ogniskowych zmian zapalnych, które wymagają właściwego leczenia farmakologicznego, a zarazem nierzadko leczenia ablacją arytmogennych ognisk

kardiomiopatii. Objawy kardiomiopatii arytmicznej mogą wywołać również liczne pobudzenia przedwczesne, zwłaszcza pojawiające się w postaci bigeminii, i wymagają zastosowania ablacji „punktowej”.

W przypadku objawów wdraża się leczenie farmakologiczne, a w przypadku jego nieskuteczności — terapię metodą ablacji.

Nastal czas na zmianę postępowania — ablacja wykonana wytrawną ręką jest właściwym postępowaniem.

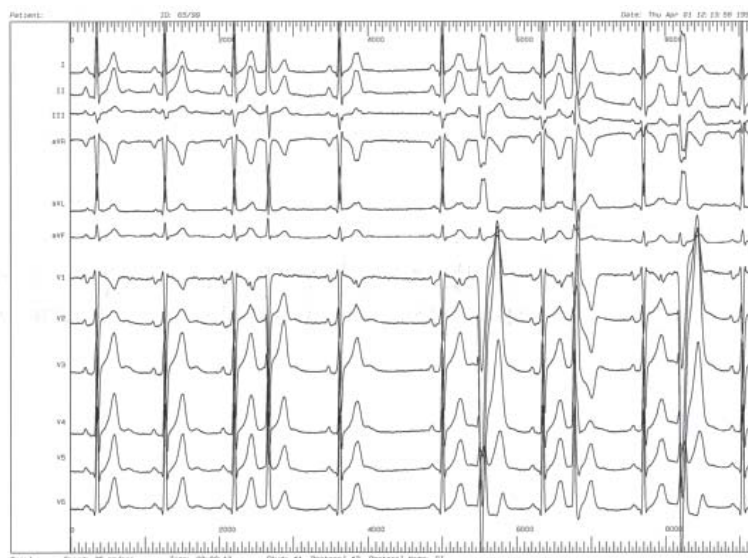Istnieje grupa pacjentów, u których występują naprzemiennie zarówno częstoskurcze długotrwałe, jak i liczne pojedyncze pobudzenia przedwczesne, pary, serie (zespół arytmii komorowych), których usunięcie znacznie poprawia jakość życia, zabezpiecza przed zawrotami głowy i zasłabnięciami, a zarazem przeciwdziała największemu zagrożeniu — ich degeneracji w migotanie komór.

Jednocześnie są pacjenci z lokalnymi zmianami wykrywanymi tylko w czasie badania elektrofizjologicznego i ablacji, u których może występować poronna postać choroby uwarunkowanej genetycznie (np. poronna postać arytmogennej prawokomorowej

wej kardiomiopatii, zespół Brugada z okresowym zmianami R-STT). W przypadku poronnej kardiomiopatii prawokomorowej ablacja jest metodą ważną, ale choroba może postępować i mogą pojawiać się nowe ogniska lub wystąpić warunki do zawiązania pętli częstoskurczu (*macro- i micro-reentry* oraz wyładowania w uszkodzonych włóknach Purkiniego). Są one przyczyną kolejnych zaburzeń rytmu i kolejnej sesji ablacji. Kolejna sesja ablacji nie jest wtedy dowodem nieskuteczności pierwszej ablacji, lecz „naturalną” koniecznością wynikającą z postępu choroby.

Należy brać pod uwagę, czy arytmia nie jest następstwem ogniskowych zmian zapalnych (wirusowych, bakteryjnych — w tym boreliozy), które wymagają właściwego leczenia farmakologicznego (w tym antybiotyku), a zarazem nierzadko leczenia ablacją arytmogennych ognisk.

W przypadku nawracających idiopatycznych napadów migotania komór ablacja przedwczesnych pobudzeń wyzwalających lub źródła częstoskurczu mono- i polimorficznego (włókna Purkiniego) zmniejsza



Rycina 13. Pobudzenia przedwczesne z szerokim zespołem QRS nie zawsze są pobudzeniami przedwczesnymi komorowymi — raz o morfologii LBBB, a innym razem — o morfologii RBBB lub z prawidłowym zespołem QRS. Mamy do czynienia ze zmienną aberracją w obrębie układu Hisa-Purkiniego. Jedno z pobudzeń przedsionkowych (prawdopodobnie z wyładowania elektrycznego z żyły płucnej) nie przewodziło się do komór. Pytanie: gdzie nastąpił czynnościowy blok przewodzenia? Oczywiście, odpowiedź jest prosta, czy na pewno?

liczbę napadów VF i wyładowań ICD oraz liczbę wymian tego urządzenia. Usunięcie tzw. burzy elektrycznej zmniejsza objawy zespołu stresu pourazowego. Wszczepienie ICD zabezpiecza przed nagłym zgonem spowodowanym nie tylko migotaniem komór (wyzwała elektryczny wstrząs o właściwej energii). Urządzenie to zabezpiecza również przed brakiem rytmu lub patologiczną bradykardią. Mogą być one wywoła-

ne całkowitym blokiem przedsionkowo-komorowym lub asystolią. W tym drugim przypadku zabezpieczenie wynosi prawie 100%, a w pierwszym istnieje niewielkie ryzyko tak wielu kolejnych wyładowań, które w czasie krańcowo złośliwej burzy elektrycznej mogą rozładować defibrylator. Oczywiście taki stan („burza”) wymaga natychmiastowej hospitalizacji, aby uniknąć tego zagrożenia (ryc. 13).

PIŚMIENNICTWO

1. Andresen D, Steibeck G., Haberl R. i wsp. Prognosis of patients with malignant ventricular tachyarrhythmias without significant structural heart disease. *Eur. Heart J.* 1992; 13 abstract (supl.): A151–A883.
2. Baszko A., Błaszyk K., Waśniewski M. i wsp. Częstoskurcze komorowe pochodzące z płatków zastawki aortalnej — 12-miesięczna obserwacja. *Kardiol. Pol.* 2005; 62: 289.
3. Belhassen B., Shapira I., Pelleg A. i wsp. Idiopathic recurrent sustained ventricular tachycardia responsive to verapamil: An ECG-electrophysiologic entity. *Am. Heart J.* 1984; 108: 1034–1037.
4. Belhassen B., Shapira I., Shoshani D. i wsp. Idiopathic ventricular fibrillation: inducibility and beneficial effects of class I antiarrhythmic agents. *Circulation* 1987; 75: 809–816.
5. Brodsky M.A., Orlov M.V., Allen B.J. i wsp. Clinical assessment of adrenergic tone and responsiveness to beta-blocker therapy in patients with symptomatic ventricular tachycardia and no apparent structural heart disease. *Am. Heart J.* 1996; 131: 51.
6. Buxton A.E., Marchliński F.E., Doherty J.U. i wsp. Repetitive monomorphic ventricular tachycardia: clinical and electrophysiologic characteristics in patients with and patients without organic heart disease. *Am. J. Cardiol.* 1984; 54: 997.
7. Buxton A.E., Waxman H.L., Marchliński F.E., Josephson M.E. Electrophysiologic studies in non-sustained ventricular tachycardia: Relation to underlying heart disease. *Am. J. Cardiol.* 1983; 52: 985.
8. Coggins D.L., Lee R.J., Sweeney J. i wsp. Radiofrequency catheter ablation as a cure for idiopathic tachycardia of both left and right ventricular origin. *J. Am. Coll. Cardiol.* 1994; 23: 1333.
9. Davis A.M., Gow R.M., McCrindle B.W., Hamilton R.M. Clinical spectrum, therapeutic management, and follow-up of ventricular tachycardia in infants and young children. *Am. Heart J.* 1996; 131: 186.
10. Eldar M., Sauve M.J., Scheinman M.N. Electrophysiologic testing and follow-up of patients with aborted sudden death. *J. Am. Coll. Cardiol.* 1987; 10: 291.
11. Fisher J.D., Mercando A.D., Kim S.G. Prospective criteria for the selection of therapy for ventricular tachycardia and ventricular fibrillation. W: Brugada P., Wellens H.J.J. *Cardiac arrhythmias: Where to go from here?* Mount Kisco, NY, Futura Publishing Company 1987; 29: 471.
12. German L.D., Packer D.L., Bardy G.H. i wsp. Ventricular tachycardia induced by atrial stimulation in patients without cardiac disease. *Am. J. Cardiol.* 1983; 52: 1202.
13. Hachiva H., Aonuma K., Yamauchi Y. i wsp. The electrophysiologic criteria of the left ventricular outflow tract tachycardia. *Europace* 2000; 1 (supl. D): 54, 53/3.
14. Hachiya H., Aonuma K., Yamauchi Y. i wsp. Successful radiofrequency catheter ablation from the supra-avalvular region of the aortic valve in a patient with outflow tract ventricular tachycardia. *Jpn. Circ. J.* 2000; 64: 459–463.
15. Hachiya H., Aonuma K., Yamauchi Y. i wsp. The electrophysiologic criteria of the left ventricular outflow tract tachycardia. *Europace* 2000; 1 (supl. D): D-54.
16. Hasumi M., Hiroe M., Fujita N. i wsp. Significant myocardial pathology and increase of alpha 1-adrenergic receptor number affecting the arrhythmogenic condition in cases with ventricular tachycardia. *Heart Vessels* 1990; 5: 31.
17. Kanagaratnam L., Tomassoni G., Schweikert R. i wsp. Ventricular tachycardias arising from the aortic sinus of Valsalva: an under-recognized variant of left outflow tract ventricular tachycardia. *J. Am. Coll. Cardiol.* 2001; 37: 1408.
18. Kasanuki H., Ohnishi S., Tanaka E., Hirotsawa K. Idiopathic sustained ventricular tachycardia responsive to verapamil: clinical electrocardiographic and electrophysiologic considerations. *Jap. Circ. J.* 1986; 50: 109.

19. Kim S.G., Aboaf A.P., Roth J. i wsp. Prognosis of patients with ventricular tachycardia or fibrillation and a normal electrophysiologic study. *Am. Heart J.* 1991; 121: 77.
20. Klein G.J., Miliman P.J., Yee R. Recurrent ventricular tachycardia responsive to verapamil. *PACE* 1984; 7: 938.
21. Król R.B., Morady F., Flaker G.C. i wsp. Electrophysiologic testing in patients with unexplained syncope: Clinical and noninvasive predictors of outcome. *J. Am. Coll. Cardiol.* 1987; 10: 358.
22. Lemery R., Brugada P., Della Bella P. i wsp. Nonischemic ventricular tachycardia. Clinical course and long-term follow-up in patients without clinically overt heart disease. *Circulation* 1989; 79: 990.
23. Lemery R., Brugada P., Della Bella P. i wsp. Ventricular fibrillation in six adults without overt heart disease. *J. Am. Coll. Cardiol.* 1989; 13: 911.
24. Lerman B.B., Stein K.M., Markowitz S.M. Adenosine-sensitive ventricular tachycardia: A conceptual approach. *J. Cardiovasc. Electrophysiol.* 1996; 7: 559.
25. Lerman B.B., Stein K.M., Markowitz S.M. Mechanisms of idiopathic left ventricular tachycardia. *J. Cardiovasc. Electrophysiol.* 1997; 8: 571.
26. Li Y.G., Gronefeld G., Israel C., Hohnloser S.H. Sustained monomorphic ventricular tachycardia ablation from the aortic sinus of Valsalva. *J. Cardiovasc. Electrophysiol.* 2002; 13: 130.
27. Lin F., Finley C.D., Rahimtoola S.H., Wu D. Idiopathic paroxysmal ventricular tachycardia with a QRS pattern of right bundle branch block and left axis deviation: unique clinical entity with specific properties. *Am. J. Cardiol.* 1983; 52: 95.
28. Mehta D., Mc Kenna W.J., Ward D.E. i wsp. Significance of signal-averaged electrocardiography in relation to endomyocardial biopsy and ventricular stimulation studies in patients with ventricular tachycardia without clinically apparent heart disease. *J. Am. Coll. Cardiol.* 1989; 14: 372.
29. Montague T.J., McPherson D.D., McKenzie B.R., Spencer C.A. Frequent ventricular ectopic activity without underlying cardiac disease: analysis of 45 patients. *Am. J. Cardiol.* 1983; 52: 980.
30. Ohe T., Shimomura K., Aihara N. i wsp. Idiopathic sustained left ventricular tachycardia: clinical and electrophysiologic characteristics. *Circulation* 1988; 77: 560.
31. Okumura K., Matsuyama K., Miyagi H. i wsp. Entrainment of idiopathic ventricular tachycardia of left ventricular origin with evidence for reentry with an area of slow conduction and effect of verapamil. *Am. J. Cardiol.* 1988; 62: 727.
32. Ouyang F., Fotuhi P., Ho S.Y. i wsp. Repetitive monomorphic ventricular tachycardia originating from the aortic sinus cusp. *J. Am. Coll. Cardiol.* 2002; 39: 500.
33. Pedersen D.H., Zipes D.P., Foster P.R., Troup P.J. Ventricular tachycardia and ventricular fibrillation in a young population. *Circulation* 1979; 60: 988.
34. Reiter M.J., Smith W.M., Gallagher J.J. Clinical spectrum of ventricular tachycardia with left bundle branch morphology. *Am. J. Cardiol.* 1983; 51: 113.
35. Rodriguez L.M., Smeets J.L.R.M., Timmermans C., Wellens H.J.J. Predictors for successful ablation of right- and left-sided idiopathic ventricular tachycardia. *Am. J. Cardiol.* 1997; 79: 309.
36. Roy D., Waxman H.L., Kienzle M.G. i wsp. Clinical characteristics and long-term follow-up in 119 survivors of cardiac arrest; relation to inducibility at electrophysiologic testing. *Am. J. Cardiol.* 1983; 52: 969.
37. Sakurai M., Nishiono T., Yoshida I. i wsp. Mechanisms of chronic recurrent idiopathic ventricular tachycardia. *Jap. Circ.* 1988; 52: 272.
38. Sethi K.K., Manoharan S.S., Mohan J.C., Gupta M.P. Verapamil in idiopathic ventricular tachycardia of right bundle branch block morphology: observations during electrophysiologic and exercise testing. *PACE* 1986; 9: 8.
39. Strasberg B., Kusniec J., Lewin R.F. i wsp. An unusual tachycardia responsive to verapamil. *Am. Heart J.* 1986; 110: 190.
40. Strobel J. Electrocardiographic characteristics of ventricular arrhythmias arising from the aortic sinuses of Valsalva: a case report and review of the literature. *J. Intervent. Cardiac. Electrophysiol.* 2002; 7: 203.
41. Szumowski Ł., Walczak F., Bodalski R. i wsp. Ustawiczny częstoskurcz komorowy z lewej żątki wieńcowej. *Kardiol. Pol.* 2003; 59: 363.
42. Timmermans C., Rodriguez L.M., Medeiros A. i wsp. Radiofrequency Catheter ablation of idiopathic ventricular tachycardia originating in the main stem of the pulmonary artery. *J. Cardiovasc. Electrophysiol.* 2002; 13: 281.
43. Treese N., Geibel A., Kasper W. i wsp. Incidence and significance of repetitive ventricular response in patient without identifiable organic heart disease. *Int. J. Cardiol.* 1984; 6: 489.
44. Varma N., Josephson M.E. Therapy of „idiopathic” ventricular tachycardia. *J. Cardiovasc. Electrophysiol.* 1997; 8: 104–116.
45. Viskin S., Belhassen B. Idiopathic ventricular fibrillation. *Am. Heart J.* 1990; 120: 661.
46. Ward D.E., Nathan A.W., Camm A.J. Fascicular tachycardia sensitive to calcium antagonists. *Eur. Heart J.* 1984; 5: 896.
47. Wellens H.J.J., Lemery R., Smeets J.L. i wsp. Sudden arrhythmic death without overt heart disease. *Circulation* 1992; 85 (supl. I): 192.
48. Wilber D.J., Blakeman B.M., Pifarre R. i wsp. Catecholamine sensitive right ventricular outflow tract tachycardia: intraoperative mapping and ablation of a free-wall focus. *PACE* 1989; 12: 1851.
49. Winters S.L., Stewart D., Targoński A., Gomes J.A. Role of signal averaging of the surface QRS complex in selecting patients with nonsustained ventricular tachycardia and high grade ventricu-

- lar arrhythmias for programmed ventricular stimulation. *J. Am. Coll. Cardiol.* 1988; 12: 1481.
50. Zehender M., Brugada P., Waldecker B. i wsp. Programmed electrical stimulation in patients with myocardial infarction versus idiopathic ventricular tachycardia. *PACE* 1985; 8: 316.
51. Zehender M., Geibel A., Hohnloser S., Meinertz T., Just H. Standardization of noninvasive and invasive studies in the assessment of patients with ventricular arrhythmias. W: Brugada P., Wellens H.J.J. *Cardiac arrhythmias: Where to go from here?* Mount Kisco, NY, Futura Publishing Company Inc 1987; 27: 435.
52. Zipes D.P., Camm A.J., Borggrefe M. i wsp. ACC/AHA/ESC 2006 guidelines management of patients with ventricular arrhythmias and the prevention of sudden cardiac death — executive summary. *Eur. Heart J.* 2006; 27: 2099.
53. Zipes D.P., Foster P.R., Troup P.J., Pedersen D.H. Atrial induction of ventricular tachycardia: reentry versus triggered automaticity. *Am. J. Cardiol.* 1979; 44: 1.