

Mikrokrwotoki mózgowe — nowe oblicze mikroangiopatii mózgowej: obraz kliniczny i aspekty praktyczne

Cerebral microbleeds — a new face of cerebral microangiopathy: clinical picture and practical aspects

Edyta Brelak¹, Jacek Anteck¹,
Grzegorz Kożera², Piotr
Sobolewski^{3, 4}

¹Klinika Neurologii, Wojewódzki Szpital Zespolony w Kielcach

²Klinika Neurologii *Collegium Medicum* im. Ludwika Rydygiera w Bydgoszczy, Uniwersytet im. Mikołaja Kopernika w Toruniu

³Wydział Lekarski i Nauk o Zdrowiu Uniwersytet im. Jana Kochanowskiego w Kielcach

⁴Sandomierski Ośrodek Neurologii, Szpital Specjalistyczny Ducha Świętego w Sandomierzu

STRESZCZENIE

Lekarz, rodzinny sprawujący systematyczną opiekę nad chorymi w starszym wieku, z postępującym procesem otępiennym, po udarze mózgu oraz wymagających przewlekłego stosowania doustnych leków przeciwplateletowych, antykoagulantów i statyn, coraz częściej spotyka się w dokumentacji lekarskiej z pojęciem mikrokrwotoki mózgowe (CMB). Artykuł pozwala przybliżyć lekarzom rodzinnym najnowszą wiedzę o znaczeniu klinicznym CMB oraz poznać najnowsze zalecenia i rekomendacje towarzystw naukowych co do leczenia w ostrych incydentach sercowo-naczyniowych oraz profilaktyki wtórnej udaru mózgu u chorych z wcześniej wykrytymi CMB.

Forum Medycyny Rodzinnej 2018, tom 12, nr 4, 127–134

Słowa kluczowe: mikrokrwotoki mózgowe, rezonans magnetyczny, leczenie udaru mózgu, doustne leczenie przeciwkrzepliwe

ABSTRACT

A family physician who systematically takes care of elderly patients with progressive dementia, stroke and demanding chronic use of oral antiplatelet drugs, anticoagulants and statins, is increasingly facing a concept of cerebral microbleeds (CMBs) in medical records. This article allows family doctors to get the latest data regarding the clinical significance of CMBs and learn the latest guidelines and recommendations of scientific societies in relation to therapy of acute cardiovascular events and secondary stroke prevention in patients with CMBs previously detected.

Forum Medycyny Rodzinnej 2018, vol 12, no 4, 127–134

Key words: cerebral microbleeds, magnetic resonance imaging, acute stroke therapy, oral anticoagulation

Adres do korespondencji:

lek. Edyta Brelak
Klinika Neurologii, Wojewódzki Szpital Zespolony w Kielcach
ul. Grunwaldzka 45, 25–001 Kielce
e-mail: ebrelak1@wp.pl

DEFINICJA

Dynamiczny rozwój nowoczesnych metod neuroobrazowania, w szczególności technik rezonansu magnetycznego, spowodował coraz częstsze wykrywanie mikrokrwotoków mózgowych (CMB, *cerebral microbleeds*). Najczęściej są stwierdzane u pacjentów z chorobami naczyniowymi mózgu i rdzenia kręgowego, procesami otępiennymi oraz w przebiegu angiopatii mózgowych: nadciśnieniowej i amyloidowej [1, 2]. Mikrokrwotoki mózgowie mogą także występować u osób „zdrowych” — w procesie naturalnego starzenia się mózgu, jako bezobjawowe stadium choroby małych naczyń związanej z wiekiem. Szacunkowa częstość występowania CMB w populacji osób starszych waha się od 11,1 do 32,0% [1, 2].

W praktyce sformułowanie „mikrokrwotoki mózgowie” jest pojęciem radiologicznym, określającym mikroskopijną patologię naczyniową, u którego podłoża leży tworzenie się okołonaczyniowych złóż hemosyderyny, odpowiadających drobnym ogniskom przebytego mikrokrwawienia [3]. W obrazie rezonansu magnetycznego ich średnica może wynosić od 2 do 10 mm.

Wśród czynników ryzyka sercowo-naczyniowego determinujących obecność CMB w strukturach głębokich półkul oraz pniu mózgu najczęściej wymienia się: podwyższone ciśnienie skurczowe krwi, ciśnienie tętna, lekooporne i ciężkie nadciśnienie tętnicze i palenie tytoniu. Natomiast CMB o lokalizacji płatowej występują głównie w przebiegu angiopatii amyloidowej, o największym nasileniu w płatach potylicznych i ciemieniowych. Innym czynnikiem warunkującym lokalizację korową CMB jest podwyższone ciśnienie rozkurczowe krwi [4, 5].

DIAGNOSTYKA

Mikrokrwotoki mózgowie nie są widoczne w obrazie tomografii komputerowej, a techniką obrazową służącą do ich wykrywania i oceny jest rezonans magnetyczny (MRI, *magnetic*

resonance imaging) mózgowia. Wykrywalność CMB jest zależna od charakterystyki badania MRI: sekwencji impulsów, rozdzielczości przestrzennej obrazu, siły pola magnetycznego oraz zastosowania dedykowanych technik przetwarzania obrazu [5]. Mikrokrwotoki mózgowie są lepiej widoczne w badaniu z użyciem sekwencji Gradient Echo (GrE, T2*) niż Spin Echo (SE) oraz w obrazach T2-zależnych niż w obrazach T1-zależnych (ryc. 1A). Podobnie, CMB można znacznie lepiej zobrazować za pomocą aparatów dysponujących większą siłą magnesu (7T > 3T > 1,5T) oraz w obrazach trójwymiarowych (3D > 2D). Szczególnie skuteczną techniką diagnostyczną, niejako dedykowaną do wykrywania CMB, jest sekwencja SWI (*susceptibility weighted imaging*), która obecnie jest uważana za metodę o najwyższej czułości w wykrywaniu CMB (ryc. 1B) (kryteria rozpoznania CMB w badaniu RM przedstawiają tabela 1 i ryc. 2–4) [6].

Mikrokrwotoki mózgowie uwidocznione w obrazie rezonansowym należy różnicować ze zwapnieniami, z przekrojami naczyń, naczyniakami jamistymi, zmianami pourazowymi, zatorami tłuszczowymi oraz artefaktami obrazu [4]. Dlatego precyzyjna ocena mózgowia chorego pod kątem obecności oraz dalsze monitorowanie dynamiki (zwiększania się liczby) CMB powinny być przeprowadzane za pomocą aparatu MRI o sile pola magnetycznego co najmniej 1,5 tesli [4, 5].

WYSTĘPOWANIE MIKROKRWOTOKÓW MÓZGOWYCH

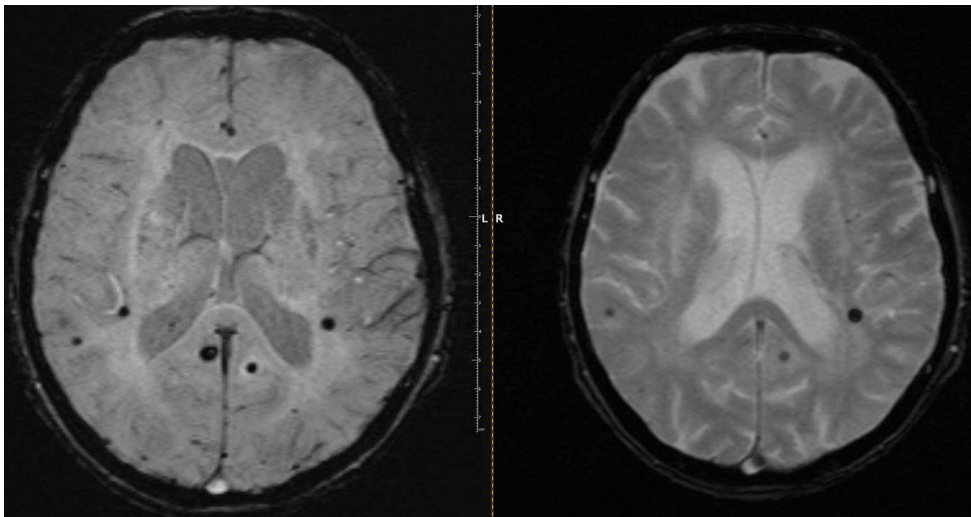
Badania przesiewowe pokazały, że w populacji osób potencjalnie zdrowych (bez stwierdzonych czynników ryzyka chorób sercowo-naczyniowych) liczba wykrywanych CMB wzrasta wraz z wiekiem badanych (11,5% w populacji w przedziale wiekowym 50–59 lat; 35,7% u ludzi > 80. roku życia) [4]. Mikrokrwotoki mózgowie najczęściej występują u chorych z krwotokami śródmózgowymi, zwłaszcza nawracającymi, nieco rzadziej u pacjentów

Tabela 1

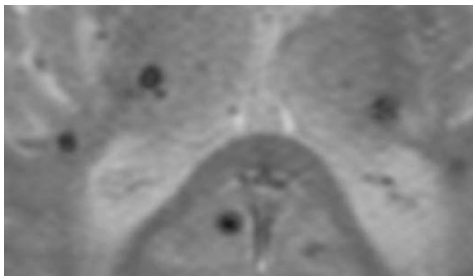
Kryteria rozpoznania mikrokrwotoków mózgowych (CMB, cerebral microbleeds) w rezonansie magnetycznym

Cechy obrazu CMB w rezonansie magnetycznym

- czarne zmiany patologiczne w sekwencji T2* (ryc. 2)
- okrągłe lub owalne (raczej nie liniowe)
- efekt „kwitnienia” w sekwencji T2*/SWI (ryc. 3A, B)
- brak hiperintensywności sygnału w sekwencjach T1 i T2 w porównaniu z sekwencjami T2*, SWI (ryc. 4A–C)



Rycina 1A, B. CMB — sekwencje SWI oraz Gradient Echo (Pracownia rezonansu magnetycznego, Szpital Świętego Ducha w Sandomierzu, kierownik lek. Małgorzata Kołeczek)



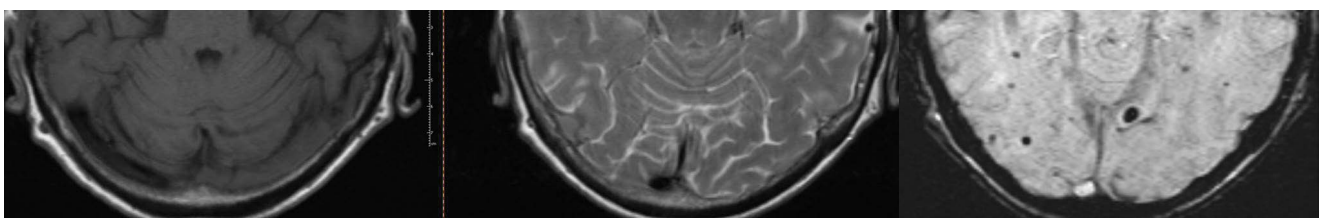
Rycina 2. Czarne zmiany patologiczne w sekwencji Gradient Echo (Pracownia rezonansu magnetycznego, Szpital Świętego Ducha w Sandomierzu, kierownik lek. Małgorzata Kołeczek)



Rycina 3A, B. Efekt „kwitnienia” — sekwencje T2 i Gradient Echo (Pracownia rezonansu magnetycznego, Szpital Świętego Ducha w Sandomierzu, kierownik lek. Małgorzata Kołeczek)

z udarem niedokrwiennym, w szczególności o charakterze lakunarnym (na podłożu

choroby małych naczyń mózgowia [SVD, small vessel disease]), w przebiegu procesów otępiennych, szczególnie w chorobie Alzheimera, oraz u chorych dializowanych [7]. Mikrokrwotoki mózgowe są obecnie uważane za



Rycina 4A–C. Brak hiperintensywności sygnału w sekwencjach T1 i T2 — porównanie z sekwencją SWI (Pracownia rezonansu magnetycznego, Szpital Świętego Ducha w Sandomierzu, kierownik lek. Małgorzata Kołeczek)

typowy element obrazu radiologicznego SVD, podobnie jak ogniska mikrozawałowe i udary lakunarne mózgu, zmiany hiperintensywne w istocie białej (leukoarajoza) i poszerzone przestrzenie okołonaczyniowe (Robina-Virchowa) [8]. Szczególnymi procesami chorobowymi, uszkadzającymi naczynia mózgowe, w których wykrywamy w badaniu rezonansu magnetycznego CMB, są angiopatia amyloidowa i nadciśnieniowa. W przypadku SVD na podłożu angiopatii amyloidowej CMB są zlokalizowane głównie w płatach potylicznych i ciemieniowych, natomiast przy dominującej angiopatii nadciśnieniowej CMB są obecne głównie w strukturach głębokich mózgu [9]. W 2013 roku Fisher zaproponował wprowadzenie pojęcia mieszanej choroby naczyń mózgowych. W zakresie tego pojęcia mieszczą się subkliniczne i kliniczne postaci udaru niedokrwiennego i krwotocznego mózgu, w tym także ogniska nieme klinicznie i CMB [10, 11].

MIKROKRWOTOKI MÓZGOWE A RYZYKO WYSTĄPIENIA UDARU MÓZGU I ZGONU

Obecność CMB jest związana ze zwiększonym ryzykiem wystąpienia udaru mózgu, zarówno krwotocznego, jak i niedokrwiennego, oraz wystąpieniem zgonu w ich przebiegu. Prospektywne badania obserwacyjne prowadzone u osób z CMB wykrytymi w badaniach przesiewowych wykazały, że udar krwotoczny występował u 7%, a niedokrwienny u 20% pacjentów. Zarówno w odniesieniu do udarów krwotocznych, jak i niedokrwiennych częstość ich występowania wzrastała wraz z liczbą CMB wykrytych w badaniach wyjściowych [12, 13]. W badaniu obserwacyjnym MISTRAL (*do Microbleeds predict STroke in ALzheimer's disease*), prowadzonym u pacjentów z chorobą Alzheimera, stwierdzono, że obecność CMB położonych płatowo wiązała się ze zwiększonym ryzykiem wystąpienia incydentów udaru mózgu, w tym udarów zakończonych zgonem. Natomiast CMB położone w głębokich strukturach mózgu warunkowały częstsze występowanie pozamózgowych incydentów

sercowo-naczyniowych, również zakończonych zgonem [14]. Ostatnio opublikowana metaanaliza potwierdziła rolę CMB w prognozowaniu zwiększonego ryzyka wystąpienia udaru mózgu krwotocznego i niedokrwiennego, zgonu oraz otępienia [15]. Także w przypadku chorych z angiopatią amyloidową obecność CMB związana jest z bardzo wysokim ryzykiem wystąpienia płatowych samoistnych krwotoków śródmózgowych [16].

LECZENIE OSTREJ FAZY UDARU NIEDOKRWIENNEGO MÓZGU U CHORYCH Z CMB

Wyniki nielicznych badań klinicznych oraz dwóch metaanaliz oceniających bezpieczeństwo zastosowania dożylnego leczenia trombolitycznego z zastosowaniem alteplazy (rt-PA), stanowiącego obecnie złoty standard leczenia ostrych faz udaru niedokrwiennego mózgu pokazały, że ryzyko wystąpienia objawowych krwotoków mózgowych wielokrotnie wzrastało u chorych z CMB w liczbie ≥ 5 [7, 17, 18]. Niestety podstawowym badaniem kwalifikującym chorych do dożylnego trombolizy mózgowej jest tomografia komputerowa, która nie dostarcza wiarygodnych informacji na temat obecności CMB. Niemniej według aktualnych zaleceń Amerykańskiego Towarzystwa Kardiologicznego/Amerykańskiego Towarzystwa Udarowego (AHA/ASA, *American Heart Association/Stroke Association*) z 2018 roku nie jest zalecane wykonywanie rutynowego badania rezonansu magnetycznego u chorych w ostrej fazie udaru w celu zdiagnozowania obecności CMB [19]. Zwracają jednak uwagę, że jedna czwarta pacjentów poddawanych dożylnego trombolizie ma nieme klinicznie CMB. Dlatego w praktyce klinicznej dane o ich występowaniu najczęściej czerpie się z wyników uprzednio wykonywanych badań rezonansowych mózgu, w wymaganych przypadkach wspomagających podjęcie ostatecznej decyzji o kwalifikacji do leczenia trombolitycznego [20]. Według zaleceń u chorych z wcześniej zdiagnozowanymi

CMB o lokalizacji płatowej i liczbie 1–10 rozsądnym wyjściem jest zastosowanie dożylnie alteplazy, natomiast u chorych z CMB > 10, szczególnie położonymi korowo, leczenie trombolityczne jest zagrożone objawowymi krwotokami śródmózgowymi, a ewentualne korzyści z leczenia nie są poznane [19, 20]. Niestety przypadku leczenia endowaskularnego (trombektomii wewnątrznaczyniowej) zalecanej w leczeniu udaru niedokrwiennego mózgu u osób z niedrożnością dużych pni tętniczych, nie dysponujemy badaniami oceniającymi bezpieczeństwo leczenia chorych z CMB. Niemniej aktualne rekomendacje AHA/ASA sugerują, aby nie dyskwalifikować chorych z CMB z zabiegu trombektomii wewnątrznaczyniowej [19].

MIKROKRWOTOKI MÓZGOWE A ROZWÓJ CHOROBY ALZHEIMERA

W ostatnio opublikowanej metaanalizie oceniającej badania kohortowe starszych populacji potwierdzono, że wykrycie CMB jest powiązane z częstszym rozwojem incydentów otępienia niż w populacji osób bez CMB [15]. Płatowo położone CMB występują częściej u chorych na chorobę Alzheimera niż w ogólnej populacji osób starszych, jednak ich liczba nie wpływa na tempo spadku procesów poznawczych [21]. Uważa się, że występowanie CMB w chorobie Alzheimera jest związane ze szczególnym obciążeniem tej grupy angiopatią amyloidową [22].

PROFILAKTYKA ZDARZEŃ SERCOWO-NACZYNIOWYCH U CHORYCH Z CMB

U chorych ze zdarzeniami sercowo-naczyniowymi bez wykrytego migotania przedsionków w profilaktyce wtórnej stosuje się leki przeciwplatekcyjne, głównie aspirynę. Aspiryna jest najszerzej zbadanym i stosowanym preparatem przeciwplatekowym, którego stosowanie w profilaktyce wtórnej udaru niedokrwiennego mózgu niesie za sobą nieznaczny wzrost absolutnego ryzyka objawowego krwotoku śródmózgowego

(niższe niż 0,5%) [23]. Większość badań wskazuje również na częstsze występowanie CMB u chorych stosujących przewlekle aspirynę [24–26]. Jednocześnie u chorych z CMB przewlekle stosujących aspirynę udary krwotoczne, niedokrwienne i zgony występują częściej niż u chorych bez CMB, a wzrost częstości tych zdarzeń jest powiązany z ich liczbą [12].

Leczenie przeciwzakrzepowe lekami z grupy antagonistów witaminy K u chorych z udarem niedokrwinnym zwiększa ryzyko wystąpienia krwotoku śródmózgowego dziesięciokrotnie, bezwzględne ryzyko wzrasta o około 1% rocznie [27]. Zastosowanie doustnych antykoagulantów u chorych z wcześniej wykrytymi CMB istotnie zwiększa ryzyko wystąpienia krwotoków śródmózgowych. Zwiększony INR oraz obecność CMB są niezależnymi czynnikami związanymi z występowaniem krwotoków śródmózgowych u chorych stosujących warfarynę [28, 29]. Dotychczasowe wyniki badań oparte są jednak o małe kohorty pacjentów. Nie dysponujemy badaniami oceniającymi bezpieczeństwo stosowania nowych doustnych antykoagulantów (NOACs, *new oral anticoagulants*) u chorych z CMB. Nie dysponujemy także badaniami bezpośrednio oceniających działanie doustnych antykoagulantów u chorych z wcześniej wykrytymi CMB. Nie ma również badań porównujących bezpieczeństwo leczenia warfaryną i NOAC u chorych z CMB. Dotychczasowe metaanalizy, które wykazały mniejszą częstość występowania udarów krwotocznych u osób stosujących NOAC, w stosunku do grupy chorych leczonych warfaryną, obejmują badania przeprowadzane bez oceny występowania CMB w badanych grupach [30]. Dlatego obecnie opieramy się głównie na stanowiskach ekspertów, które jest jednoznaczne, że stosowanie NOAC u chorych z udarem mózgowym, migotaniem przedsionków oraz CMB jest bezpieczniejsze niż stosowanie antagonistów witaminy K [31].

WYTYCZNE GRUP EKSPERTÓW I TOWARZYSTW NAUKOWYCH NA TEMAT PROFILAKTYKI PRZECIWKRZEPOLIWEJ U CHORYCH Z CMB

Obecnie nie ma zaleceń polskich towarzystw naukowych uwzględniających wpływ wcześniej wykrytych CMB na postępowanie u chorych z incydentami sercowo-naczyniowymi, aczkolwiek przygotowywane obecnie wytyczne Grupy Ekspertów Sekcji Chorób Naczyniowych Polskiego Towarzystwa Neurologicznego będą uwzględniały wpływ CMB na wybór leczenia przeciwkrzepliowego w profilaktyce udaru kardiogenne-ego mózgu.

Aktualne rekomendacje europejskie i amerykańskie wskazują sposoby postępowania o słabym poziomie zaleceń, ponieważ opierają się na badaniach na małych grupach

pacjentów, retrospektywnych, a więc obarczone są poważnymi ograniczeniami. Wytyczne *European Society of Cardiology* zalecają, aby u chorych z migotaniem przedsionków, u których w trakcie leczenia doustnymi antykoagulantami stwierdzono obecność licznych CMB (np. > 10), podobnie jak w przypadku wystąpienia krwawienia wewnątrzczaszkowego, rozważyć zaprzestanie leczenia przeciwkrzepliowego [32]. Z kolei wytyczne AHA/ASA omawiające zarówno prewencję pierwotną, jak i wtórną u chorych po przebyłym udarze mózgu nie rekomendują rutynowego wykonywania badania rezonansu magnetycznego w celu wykrycia CMB u chorych obciążonych migotaniem przedsionków. U chorych z niezastawkowym migotaniem przedsionków zaleca się kontynuowanie doustnej antykoagulacji,

Tabela 2

Najczęstsze implikacje kliniczne mikrokrwotoków mózgowych

Czynniki determinujące wystąpienie CMB o lokalizacji: płatowej w strukturach głębokich i podnamiotowo

- rozkurczowe ciśnienie krwi, skurczowe ciśnienie krwi
- angiopatia amyloidowa, ciśnienie tętna
- ciężkie nadciśnienie tętnicze
- palenie tytoniu

Diagnostyka: sekwencje badania rezonansu magnetycznego (MRI)

- Gradient Echo (GrE, T2*)
- SWI (*susceptibility weighted imaging*)

Znaczenie w terapii ostrej fazy udaru:

dożylna tromboliza rt-PA

- mimo że ryzyko wystąpienia objawowych krwotoków mózgowych wielokrotnie wzrasta u chorych z liczbą CMB ≥ 5
- aktualne rekomendacje nie zalecają wykonywania rutynowego badania MRI u chorych w ostrej fazie udaru i ewentualnego odstąpienia od leczenia

trombektomia mechaniczna

- nie dysponujemy wynikami badań

Znaczenie CMB w profilaktyce udaru:

terapia przeciwplatekowa

- częstsze występowanie CMB u chorych stosujących przewlekle aspirynę
- u chorych z CMB przewlekle stosujących aspirynę udary krwotoczne, niedokrwienne i zgony występują częściej niż u chorych bez CMB, a zdarzenia te były powiązane z ich liczbą

terapia VKA/NOAC

- zastosowanie doustnych antykoagulantów u chorych z wcześniej wykrytymi CMB
- istotnie zwiększa ryzyko wystąpienia krwotoków śródmózgowych
- stosowanie NOAC u chorych z udarem mózgowym, migotaniem przedsionków oraz CMB jest bezpieczniejsze niż stosowanie VKA

CMB — mikrokrwotoki mózgo- we; VKA — antagoniści witaminy K; NOAC — nowe doustne antykoagulanty

pomimo wykrycia CMB, zgodnie z rekomendacjami stosowania leczenia przeciwkrzepliwego w pierwotnej i wtórnej prewencji udaru mózgu. Sugeruje się jednak, że u chorych obciążonych wysokim ryzykiem krwotoków śródmózgowych ze względu na liczbę oraz lokalizację CMB, należy preferować leczenie dabigatranem, rivaroksabanem, apiksabanem lub edoksabanem. Jako alternatywną metodę profilaktyki udaru kardiogenego w tej grupie chorych uznawane jest zamknięcie uszka lewego przedsionka. U chorych z CMB nieobciążonych migotaniem przedsionków, gdy istnieją wskazania, leczenie przeciwplatekcyjne uznawane jest jako zasadne, a wytyczne nie uzależniają jego zastosowania od liczby wykrytych CMB [19, 33, 34].

PODSUMOWANIE

Mikrokrwotoki mózgowe są stosunkowo nowym pojęciem klinicznym, określającym alternatywny objaw mikroangiopatii mózgowej występującej u osób starszych oraz u pacjentów z czynnikami ryzyka chorób naczyniowych mózgu. Rosnąca wykrywalność CMB wynika z coraz powszechniejszego zastosowania metod rezonansu magnetycznego w rutynowej praktyce klinicznej, w szczególności dedykowanych sekwencji SWI i GrE, T2*. Wiedza na temat obecności CMB oraz ich implikacji klinicznych pozwala na odpowiednie dostosowanie leczenia ostrej fazy udaru oraz metod profilaktyki, w szczególności w aspekcie terapii fibrynolitycznej oraz przeciwkrzepliwiej (tab. 2).

PIŚMIENNICTWO

- Sveinbjornsdottir S, Sigurdsson S, Aspelund T, et al. Cerebral microbleeds in the population based AGES-Reykjavik study: prevalence and location. *J Neurol Neurosurg Psychiatry*. 2008; 79(9): 1002–1006, doi: [10.1136/jnnp.2007.121913](https://doi.org/10.1136/jnnp.2007.121913), indexed in Pubmed: [18270235](https://pubmed.ncbi.nlm.nih.gov/18270235/).
- Vernooij MW, Lugt AV, Ikram MA, et al. Prevalence and risk factors of cerebral microbleeds: The Rotterdam Scan Study. *Neurology*. 2008; 70(14): 1208–1214, doi: [10.1212/01.wnl.0000307750.41970.d9](https://doi.org/10.1212/01.wnl.0000307750.41970.d9).
- Janaway BM, Simpson JE, Hoggard N, et al. MRC Cognitive Function and Ageing Neuropathology Study. Brain haemosiderin in older people: pathological evidence for an ischaemic origin of magnetic resonance imaging (MRI) microbleeds. *Neuropathol Appl Neurobiol*. 2014; 40(3): 258–269, doi: [10.1111/nan.12062](https://doi.org/10.1111/nan.12062), indexed in Pubmed: [23678850](https://pubmed.ncbi.nlm.nih.gov/23678850/).
- Poels MMF, Vernooij MW, Ikram MA, et al. Prevalence and risk factors of cerebral microbleeds: an update of the Rotterdam scan study. *Stroke*. 2010; 41(10 Suppl): S103–S106, doi: [10.1161/STROKEAHA.110.595181](https://doi.org/10.1161/STROKEAHA.110.595181), indexed in Pubmed: [20876479](https://pubmed.ncbi.nlm.nih.gov/20876479/).
- Greenberg SM, Vernooij MW, Cordonnier C, et al. Microbleed Study Group. Cerebral microbleeds: a guide to detection and interpretation. *Lancet Neurol*. 2009; 8(2): 165–174, doi: [10.1016/S1474-4422\(09\)70013-4](https://doi.org/10.1016/S1474-4422(09)70013-4), indexed in Pubmed: [19161908](https://pubmed.ncbi.nlm.nih.gov/19161908/).
- Ayaz M, Boikov AS, Haacke EM, et al. Imaging cerebral microbleeds using susceptibility weighted imaging: one step toward detecting vascular dementia. *J Magn Reson Imaging*. 2010; 31(1): 142–148, doi: [10.1002/jmri.22001](https://doi.org/10.1002/jmri.22001), indexed in Pubmed: [20027582](https://pubmed.ncbi.nlm.nih.gov/20027582/).
- Kakar P, Charidimou A, Werring DJ. Cerebral microbleeds: a new dilemma in stroke medicine. *JRSM Cardiovasc Dis*. 2012; 1(8): 2048004012474754, doi: [10.1177/2048004012474754](https://doi.org/10.1177/2048004012474754), indexed in Pubmed: [24175079](https://pubmed.ncbi.nlm.nih.gov/24175079/).
- Wardlaw JM, Smith C, Dichgans M. Mechanisms of sporadic cerebral small vessel disease: insights from neuroimaging. *Lancet Neurol*. 2013; 12(5): 483–497, doi: [10.1016/S1474-4422\(13\)70060-7](https://doi.org/10.1016/S1474-4422(13)70060-7), indexed in Pubmed: [23602162](https://pubmed.ncbi.nlm.nih.gov/23602162/).
- Wardlaw JM, Smith EE, Biessels GJ, et al. Standards for Reporting Vascular changes on neuroimaging (STRIVE v1). Neuroimaging standards for research into small vessel disease and its contribution to ageing and neurodegeneration. *Lancet Neurol*. 2013; 12(8): 822–838, doi: [10.1016/S1474-4422\(13\)70124-8](https://doi.org/10.1016/S1474-4422(13)70124-8), indexed in Pubmed: [23867200](https://pubmed.ncbi.nlm.nih.gov/23867200/).
- Fisher M. The challenge of mixed cerebrovascular disease. *Ann N Y Acad Sci*. 2010; 1207: 18–22, doi: [10.1111/j.1749-6632.2010.05758.x](https://doi.org/10.1111/j.1749-6632.2010.05758.x), indexed in Pubmed: [20955421](https://pubmed.ncbi.nlm.nih.gov/20955421/).
- Fisher M, Vasilevko V, Cribbs DH. Mixed cerebrovascular disease and the future of stroke prevention. *Transl Stroke Res*. 2012; 3(Suppl 1): 39–51, doi: [10.1007/s12975-012-0185-6](https://doi.org/10.1007/s12975-012-0185-6), indexed in Pubmed: [22707990](https://pubmed.ncbi.nlm.nih.gov/22707990/).
- Soo YOY, Yang SR, Lam WWM, et al. Risk vs benefit of anti-thrombotic therapy in ischaemic stroke patients with cerebral microbleeds. *J Neurol*. 2008; 255(11): 1679–1686, doi: [10.1007/s00415-008-0967-7](https://doi.org/10.1007/s00415-008-0967-7), indexed in Pubmed: [19156486](https://pubmed.ncbi.nlm.nih.gov/19156486/).
- Boulanger JM, Coultts SB, Eliasziw M, et al. VISION Study Group. Cerebral microhemorrhages predict new disabling or fatal strokes in patients with acute ischemic stroke or transient ischemic attack. *Stroke*. 2006; 37(3): 911–914, doi: [10.1161/01.STR.0000204237.66466.5f](https://doi.org/10.1161/01.STR.0000204237.66466.5f), indexed in Pubmed: [16469961](https://pubmed.ncbi.nlm.nih.gov/16469961/).

14. Benedictus MR, Prins ND, Goos JD, et al. Microbleeds, Mortality, and Stroke in Alzheimer Disease: The MISTRAL Study. *JAMA Neurol.* 2015; 72(5): 539–545, doi: [10.1001/jamaneurol.2015.14](https://doi.org/10.1001/jamaneurol.2015.14), indexed in Pubmed: [25798556](https://pubmed.ncbi.nlm.nih.gov/25798556/).
15. Charidimou A, Shams S, Romero JR, et al. International META-MICROBLEEDS Initiative. Clinical significance of cerebral microbleeds on MRI: A comprehensive meta-analysis of risk of intracerebral hemorrhage, ischemic stroke, mortality, and dementia in cohort studies (v1). *Int J Stroke.* 2018; 13(5): 454–468, doi: [10.1177/1747493017751931](https://doi.org/10.1177/1747493017751931), indexed in Pubmed: [29338604](https://pubmed.ncbi.nlm.nih.gov/29338604/).
16. Charidimou A, Shoamanesh A, Al-Shahi Salman R, et al. Cerebral amyloid angiopathy, cerebral microbleeds and implications for anticoagulation decisions: The need for a balanced approach. *Int J Stroke.* 2018; 13(2): 117–120, doi: [10.1177/1747493017741384](https://doi.org/10.1177/1747493017741384), indexed in Pubmed: [29125055](https://pubmed.ncbi.nlm.nih.gov/29125055/).
17. Charidimou A, Kakar P, Fox Z, et al. Cerebral microbleeds and the risk of intracerebral haemorrhage after thrombolysis for acute ischaemic stroke: systematic review and meta-analysis. *J Neurol Neurosurg Psychiatry.* 2013; 84(3): 277–280, doi: [10.1136/jnnp-2012-303379](https://doi.org/10.1136/jnnp-2012-303379), indexed in Pubmed: [23024352](https://pubmed.ncbi.nlm.nih.gov/23024352/).
18. Dannenberg S, Scheitz JF, Rozanski M, et al. Number of cerebral microbleeds and risk of intracerebral hemorrhage after intravenous thrombolysis. *Stroke.* 2014; 45(10): 2900–2905, doi: [10.1161/STROKE-AHA.114.006448](https://doi.org/10.1161/STROKE-AHA.114.006448), indexed in Pubmed: [25116882](https://pubmed.ncbi.nlm.nih.gov/25116882/).
19. Powers WJ, Rabinstein AA, Ackerson T, et al. American Heart Association Stroke Council. 2018 Guidelines for the Early Management of Patients With Acute Ischemic Stroke: A Guideline for Healthcare Professionals From the American Heart Association/American Stroke Association. *Stroke.* 2018; 49(3): e46–e4e110, doi: [10.1161/STR.000000000000158](https://doi.org/10.1161/STR.000000000000158), indexed in Pubmed: [29367334](https://pubmed.ncbi.nlm.nih.gov/29367334/).
20. Kozera G, Sobolewski P, Serafin Z. (red.). Doświadczenie dwóch dekad leczenia trombolitycznego udaru niedokrwinnego mózgu. Aktualne pytania i odpowiedzi. AstriaMed, Gdańsk 2017.
21. van der Vlies AE, Goos JDC, Barkhof F, et al. Microbleeds do not affect rate of cognitive decline in Alzheimer disease. *Neurology.* 2012; 79(8): 763–769, doi: [10.1212/WNL.0b013e3182661f91](https://doi.org/10.1212/WNL.0b013e3182661f91), indexed in Pubmed: [22875093](https://pubmed.ncbi.nlm.nih.gov/22875093/).
22. Goos JDC, Teunissen CE, Veerhuis R, et al. Microbleeds relate to altered amyloid- β metabolism in Alzheimer's disease. *Neurobiol Aging.* 2012; 33(5): 1011.e1–1011.e9, doi: [10.1016/j.neurobiolaging.2011.10.026](https://doi.org/10.1016/j.neurobiolaging.2011.10.026), indexed in Pubmed: [22118945](https://pubmed.ncbi.nlm.nih.gov/22118945/).
23. Hart RG, Tonarelli SB, Pearce LA. Avoiding central nervous system bleeding during antithrombotic therapy: recent data and ideas. *Stroke.* 2005; 36(7): 1588–1593, doi: [10.1161/01.STR.0000170642.39876.f2](https://doi.org/10.1161/01.STR.0000170642.39876.f2), indexed in Pubmed: [15947271](https://pubmed.ncbi.nlm.nih.gov/15947271/).
24. Vernooij MW, Haag MDM, van der Lugt A, et al. Use of antithrombotic drugs and the presence of cerebral microbleeds: the Rotterdam Scan Study. *Arch Neurol.* 2009; 66(6): 714–720, doi: [10.1001/archneurol.2009.42](https://doi.org/10.1001/archneurol.2009.42), indexed in Pubmed: [19364926](https://pubmed.ncbi.nlm.nih.gov/19364926/).
25. Gregoire SM, Jäger HR, Yousry TA, et al. Brain microbleeds as a potential risk factor for antiplatelet-related intracerebral haemorrhage: hospital-based, case-control study. *J Neurol Neurosurg Psychiatry.* 2010; 81(6): 679–684, doi: [10.1136/jnnp.2009.198994](https://doi.org/10.1136/jnnp.2009.198994), indexed in Pubmed: [20522874](https://pubmed.ncbi.nlm.nih.gov/20522874/).
26. Ge L, Niu G, Han X, et al. Aspirin treatment increases the risk of cerebral microbleeds. *Can J Neurol Sci.* 2011; 38(6): 863–868, indexed in Pubmed: [22030424](https://pubmed.ncbi.nlm.nih.gov/22030424/).
27. Hart RG, Boop BS, Anderson DC. Oral anticoagulants and intracranial hemorrhage. Facts and hypotheses. *Stroke.* 1995; 26(8): 1471–1477, indexed in Pubmed: [7631356](https://pubmed.ncbi.nlm.nih.gov/7631356/).
28. Lee SH, Ryu WS, Roh JK. Cerebral microbleeds are a risk factor for warfarin-related intracerebral hemorrhage. *Neurology.* 2009; 72(2): 171–176, doi: [10.1212/01.wnl.0000339060.11702.dd](https://doi.org/10.1212/01.wnl.0000339060.11702.dd), indexed in Pubmed: [19139370](https://pubmed.ncbi.nlm.nih.gov/19139370/).
29. Ueno H, Naka H, Ohshita T, et al. Association between cerebral microbleeds on T2*-weighted MR images and recurrent hemorrhagic stroke in patients treated with warfarin following ischemic stroke. *AJNR Am J Neuroradiol.* 2008; 29(8): 1483–1486, doi: [10.3174/ajnr.A1120](https://doi.org/10.3174/ajnr.A1120), indexed in Pubmed: [18499791](https://pubmed.ncbi.nlm.nih.gov/18499791/).
30. Ruff CT, Giugliano RP, Braunwald E, et al. Comparison of the efficacy and safety of new oral anticoagulants with warfarin in patients with atrial fibrillation: a meta-analysis of randomised trials. *Lancet.* 2014; 383(9921): 955–962, doi: [10.1016/S0140-6736\(13\)62343-0](https://doi.org/10.1016/S0140-6736(13)62343-0), indexed in Pubmed: [24315724](https://pubmed.ncbi.nlm.nih.gov/24315724/).
31. Diener HC, Selim MH, Molina CA, et al. Embolic stroke, atrial fibrillation, and microbleeds: is there a role for anticoagulation? *Stroke.* 2016; 47(3): 904–907, doi: [10.1161/STROKEAHA.115.011150](https://doi.org/10.1161/STROKEAHA.115.011150), indexed in Pubmed: [26896435](https://pubmed.ncbi.nlm.nih.gov/26896435/).
32. Kirchhof P, Benussi S, Kotecha D, et al. ESC Scientific Document Group. 2016 ESC Guidelines for the management of atrial fibrillation developed in collaboration with EACTS. *Eur Heart J.* 2016; 37(38): 2893–2962, doi: [10.1093/eurheartj/ehw210](https://doi.org/10.1093/eurheartj/ehw210), indexed in Pubmed: [27567408](https://pubmed.ncbi.nlm.nih.gov/27567408/).
33. Smith EE, Saposnik G, Biessels GJ, et al. American Heart Association Stroke Council; Council on Cardiovascular Radiology and Intervention; Council on Functional Genomics and Translational Biology; and Council on Hypertension. Prevention of Stroke in Patients With Silent Cerebrovascular Disease: A Scientific Statement for Healthcare Professionals From the American Heart Association/American Stroke Association. *Stroke.* 2017; 48(2): e44–e71, doi: [10.1161/STR.000000000000116](https://doi.org/10.1161/STR.000000000000116), indexed in Pubmed: [27980126](https://pubmed.ncbi.nlm.nih.gov/27980126/).
34. Jauch EC, Saver JL, Adams HP, et al. American Heart Association Stroke Council, Council on Cardiovascular Nursing, Council on Peripheral Vascular Disease, Council on Clinical Cardiology. Guidelines for the early management of patients with acute ischemic stroke: a guideline for healthcare professionals from the American Heart Association/American Stroke Association. *Stroke.* 2013; 44(3): 870–947, doi: [10.1161/STR.0b013e318284056a](https://doi.org/10.1161/STR.0b013e318284056a), indexed in Pubmed: [23370205](https://pubmed.ncbi.nlm.nih.gov/23370205/).