

**Jolanta Neubauer-Geryk,
Leszek Bieniaszewski**

Pracownia Fizjologii Klinicznej,
Centrum Symulacji Medycznej,
Gdański Uniwersytet Medyczny

Żyłna choroba zakrzepowo-zatorowa w okresie ciąży

Venous thromboembolism in pregnancy

STRESZCZENIE

Ciąża jest związana z 2–5-krotnie wyższym ryzykiem wystąpienia żyłnej choroby zakrzepowo-zatorowej (VTE). Zwiększone ryzyko VTE jest spowodowane fizjologicznymi zmianami w ciele kobiety w okresie ciąży takimi, które sprzyjają krzepnięciu, zmniejszonej fibrynolizie i zastojowi krwi w kończynach dolnych. Trombophilia, unieruchomienie i czynniki poporodowe, takie jak zakażenie, krwawienie i interwencja chirurgiczna, zwiększają ryzyko zachorowania na żyłną chorobę zakrzepowo-zatorową związaną z ciążą.

Rozpoznanie VTE można bezpiecznie ustalić za pomocą ultrasonografii, scyntygrafii perfuzyjnej i wentylacyjnej oraz tomografii komputerowej z angiografią.

Heparyna drobnocząsteczkowa jest bezpiecznym i skutecznym leczeniem kobiet w ciąży, zaś w okresie poporodowym u pacjentek karmiących piersią VKA są bezpieczne.

Forum Medycyny Rodzinnej 2017, tom 11, nr 4, 168–173

Słowa kluczowe: żyłna choroba zakrzepowo-zatorowa, ciąża, diagnostyka, leczenie

ABSTRACT

The pregnancy is associated with two- to five-fold higher risk of venous thromboembolism (VTE). The increased VTE risk is caused by normal physiological changes of pregnancy including alterations in haemostasis that favour coagulation, reduced fibrinolysis and stasis of blood in the lower limbs. Thrombophilia, immobility and postpartum factors such as infection, bleeding and emergency surgery increase the risk of pregnancy-related VTE. The diagnosis of VTE can be safely established with ultrasound, ventilation perfusion lung scanning and computed tomographic pulmonary angiography.

Low-molecular-weight heparin is a safe and effective treatment for pregnant women while postpartum for breastfeeding women VKA are safe as well.

Forum Medycyny Rodzinnej 2017, vol 11, no 4, 168–173

Key words: venous thromboembolism, pregnancy, diagnosis, treatment

Adres do korespondencji:

dr hab. med. Jolanta Neubauer-Geryk
Pracownia Fizjologii Klinicznej, Centrum Symulacji
Medycznej, Gdański Uniwersytet Medyczny
ul. Dębowa 25, 80–204 Gdańsk
tel.: +48 (58) 349 11 89
e-mail: jolaneub@gumed.edu.pl

WSTĘP

Zakrzepicą żył głębokich kończyn dolnych nazywa się obecność zakrzepów w żyłach poniżej powięzi. W odcinku proksymalnym należą do nich: żyła podkolanowa, żyła udowa (w opisach często nazywana żyłą udową powierzchowną, choć jest to żyła głęboka), żyła głęboka uda, żyła udowa wspólna, żyły biodrowe. Do odcinka dystalnego należą żyły piszczelowe przednie, piszczelowe tylne, strzałkowe oraz żyły łydki, a z nich żyły mięśni płaszczkowatego i brzuchatego. Na obu odcinkach występują żyły przesywające (łącznie układ żył powierzchownych z układem żył głębokich).

Zakrzepica żył głębokich jest poważnym problemem zdrowotnym, w którego następstwie może dojść do powikłań zagrażających życiu, a nawet do śmierci.

EPIDEMIOLOGIA

Mimo zwiększonej świadomości ryzyka związanego z żylnym zespołem zakrzepowo-zatorowym (VTE, *venous thromboembolism*) i profilaktyki, zatorowość płucna (PE, *pulmonary embolism*) pozostaje główną przyczyną śmiertelności matek w krajach rozwiniętych. W okresie ciąży ryzyko wystąpienia żylnych chorób zakrzepowo-zatorowych, czyli zakrzepicy żył głębokich i zatorowości płucnej jest 2–5-krotnie większe [1].

Osiemdziesiąt pięć procent wszystkich objawów związanych ze stanem ciążowym to zakrzepica żył głębokich, około dwie trzecie wszystkich zdiagnozowanych zespołów zakrzepowo-zatorowych występuje w okresie przedporodowym, z czego aż połowa zdarzeń przed trzecim trymestrem [2].

W porównaniu z VTE, częstość występowania PE jest mniejsza w czasie ciąży, ale większa po porodzie [3]. Niezależnie od rodzaju zdarzenia, okres poporodowy charakteryzuje się najwyższym dziennym ryzykiem wystąpienia VTE.

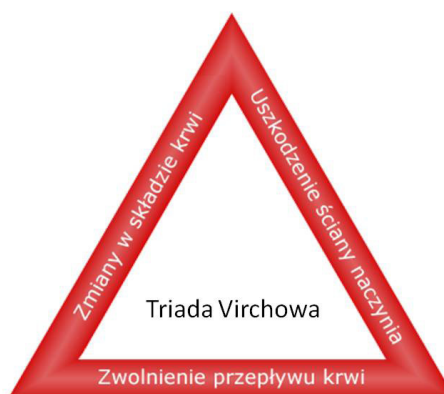Zakrzepica żył głębokich w odcinku dystalnym wiąże się z małym ryzykiem klinicznie istotnej zatorowości płucnej, ale może rozszerzyć się na zakrzepicę proksymalną, która stwarza duże zagrożenie maszyną PE.

CZYNNIKI RYZYKA

W połowie XIX wieku Rudolf Virchow postulował, że uszkodzenie ściany naczynia, zastój żylny oraz zmiany w składzie krwi sprzyjają powstawaniu zakrzepów (ryc. 1). Te spostrzeżenia pozostają aktualne do dziś. Większości stanów klinicznych obarczonych ryzykiem rozwoju zakrzepicy żył głębokich można przypisać jeden lub więcej elementów tej triady.

Podczas fizjologicznej ciąży dochodzi do zmian hemostatycznych sprzyjających procesowi zakrzepowo-zatorowemu. Występuje stopniowy wzrost poziomów czynnika VIII i von Willebranda do wartości 3–4 razy przekraczających wartości prawidłowe. Poziom wolnego białka S — naturalnego antykoagulantu — spada od połowy pierwszego trymestru do poziomu porównywalnego do poziomu obserwowanego u osób z niedoborem białka S i pozostają zredukowane do kilku tygodni po porodzie.

Poziom fibrynolizy stopniowo zmniejsza się w czasie ciąży, co jest związane ze zwiększonym poziomem inhibitora aktywatora plazminogenu (PAI)-1 i łóżyskowej produkcji PAI-2 [21–23].



Rycina 1. Triada Virchowa

Do ogólnych najistotniejszych czynników ryzyka VTE w ciąży należą: osobiste lub rodzinne występowanie VTE (ryzyko wzrasta około 25 razy), trombofilia, zwłaszcza homozygota czynnika V Leiden (wzrost 35-krotny) oraz mutacja genu protrombiny (wzrost ponad 26-krotny), zespół antyfosfolipidowy (blisko 16-krotny wzrost ryzyka VTE) [4, 5]. Do nowych lub przejściowych najistotniejszych czynników ryzyka VTE związanych z ciążą należą: unieruchomienie (około 10-krotny wzrost ryzyka), zakażenie (6–20-krotny wzrost ryzyka), zapłodnienie *in vitro* (około 4–7-krotny wzrost).

OBRAZ KLINICZNY

■ Zakrzepica żył głębokich

Około dwie trzecie przypadków zakrzepic żył głębokich są skąpo- lub bezobjawowe; 60–90% zakrzepic objawowych to zakrzepica proksymalna, gdzie jedynym jej objawem może być zatorowość płucna.

Zakrzepica żył głębokich w większości przypadków (nawet 80%) dotyczy lewej kończyny dolnej [2]. Jest to związane z uciskiem lewej tętnicy biodrowej przez prawą tętnicę biodrową.

Spośród objawów choroby można wyróżnić miejscowe, to jest przede wszystkim obrzęk kończyny, jej bolesność występującą samoistnie lub przy palpacji oraz zwiększone ucieplenie, czerwone lub sine zabarwienie skóry, nadmierne wypełnienie żył powierzchownych, niekiedy zmiany skórne. Objaw Homansa (ból łydki przy zgięciu grzbietowym stopy) ma mniejsze znaczenie kliniczne. Do ogólnych objawów choroby należy występująca niekiedy gorączka.

■ Zatorowość płucna

Obraz kliniczny zatorowości płucnej w okresie ciąży nie różni się od tego w pozostałej populacji. Do objawów ostrej zatorowości płucnej należą: duszność, ból w klatce piersiowej, kaszel, gorączka, objawy jednostronnej zakrzepicy żył głębokich, omdlenie lub stan przedomdleniowy i/lub krwiotłucie [11–14].

Niedociśnienie tętnicze i wstrząs występują rzadko, wówczas wskazują na centralną PE i/lub znacznie zmniejszoną rezerwę hemodynamiczną. Ciężarne często zgłaszają uczucie braku tchu, krótki oddech, zatem objaw ten należy interpretować ostrożnie.

DIAGNOSTYKA

■ Zakrzepica żył głębokich

Ultrasonografia jest w tej chwili metodą z wyboru w diagnostyce zakrzepicy żyłnej.

Podstawową metodą jest próba uciskowa.

■ Zatorowość płucna

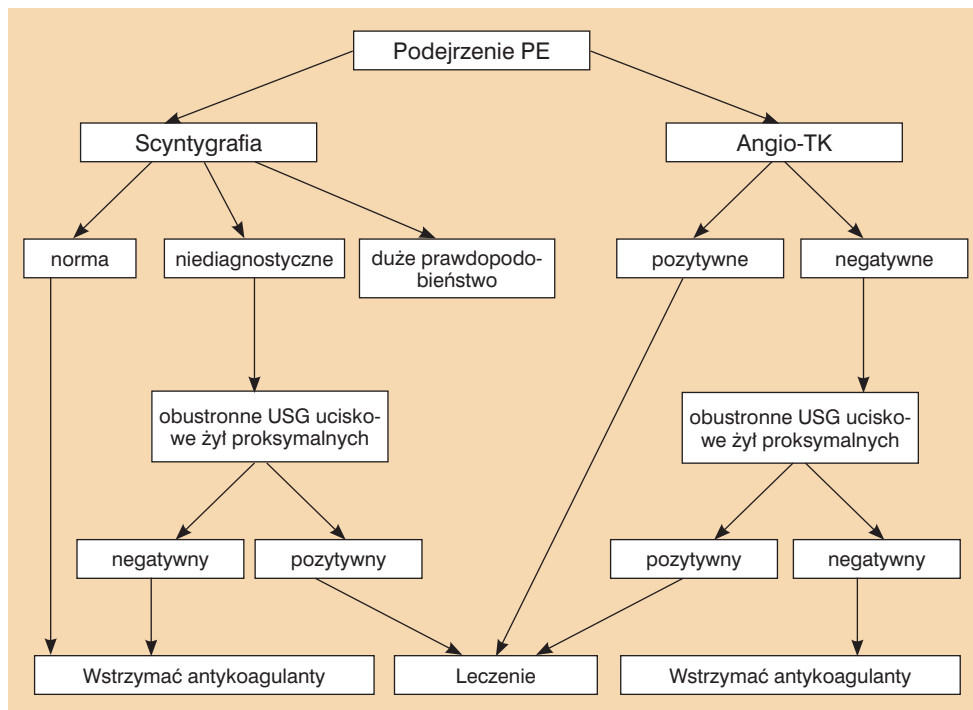
Wytyczne *European Society of Cardiology* (ESC) dotyczące rozpoznawania i postępowania w ostrej zatorowości płucnej z 2014 roku [6] zalecają u kobiet w ciąży przeprowadzenie pełnej diagnostyki zatorowości płucnej uznanymi metodami (I/C). W diagnostyce podejrzanej PE u kobiety w ciąży obawy budzi ekspozycja płodu na promieniowanie jonizujące. Poprzez zastosowanie technik symulacji obliczono dawkę promieniowania pochłanianą przez płód w trakcie rutynowych testów diagnostycznych dla VTE (DVT, *deep venous thrombosis* i PE) i wykazano, że narażenie na promieniowanie płodu przy rutynowym badaniu jest niewielkie. Ma to szczególne znaczenie w przypadku pacjentek w ciąży z podejrzeniem PE wysokiego ryzyka [17, 20] (ryc. 2).

I. Gazometria krwi tętniczej

Krew tętnicza powinna być pobierana w pozycji pionowej, ponieważ w trzecim trymestrze ciąży ciśnienie parcjalne tlenu może być niższe w pozycji horyzontalnej. Hipoksemia jest uważana za typowy objaw w ostrej zatorowości płucnej, jednak aż u 40% pacjentów stwierdza się prawidłową saturację tlenu w krwi tętniczej. Często obecna jest również hipokapnia [15, 16].

II. D-Dimer

Przydatność oceny stężenia D-dimeru u kobiet w ciąży jest kontrowersyjna. Osoczone



Rycina 2. Diagnostyka zatorowości płucnej w ciąży [6, 17]

stężenie D-dimeru fizjologicznie wzrasta w przebiegu ciąży. Tymczasem prawidłowe stężenie tego parametru u kobiet w ciąży ma podobną wartość wykluczającą, jak u innych chorych z podejrzeniem PE (IIb/C).

III. Ultrasonografia kompresyjna żył (CUS) Podwyższone stężenie D-dimeru powinno skłonić do wykonania ultrasonografii kompresyjnej żył (CUS, *compression ultrasonography*) kończyn dolnych, ponieważ pozytywny wynik tego badania, identyfikujący proksymalną DVT, uzasadnia rozpoczęcie antykoagulacji bez konieczności obrazowania klatki piersiowej (IIb/C). Podobnie postępuje się, kiedy pacjentka ma objawy zakrzepicy żył głębokich bez odchyień w wynikach innych badań. W razie uzyskania wyniku ujemnego, należy kontynuować proces diagnostyczny.

IV. Scyntygrafia perfuzyjna płuc

Można rozważyć wykonanie scyntygrafii perfuzyjnej płuc w celu wykluczenia podejrzenia PE u kobiet w ciąży z prawidłowym wynikiem zdjęcia rentgenowskiego klatki piersiowej (IIb/C). Scyntygrafia wentylacyjna nie wnosi

dotychczasowych informacji, ponieważ zdjęcie rentgenowskie klatki piersiowej jest zazwyczaj prawidłowe. Scyntygrafia płuc, jeśli jest dostępna, wypada korzystniej w porównaniu z angiografią TK, w odniesieniu do ekspozycji tkanek sutka na promieniowanie i wynikającym z tego małym, ale istotnym wzrostem ryzyka raka sutka w ciągu życia. Wydajność diagnostyczna scyntygrafii wynosi około 80%, przy czym 70% testów jest prawidłowa, a 5–10% wskazuje na wysokie prawdopodobieństwo zatorowości. Wynik ten jest przynajmniej tak wysoki, jak w przypadku TK w tej szczególnej populacji chorych, ze względu na wyższy udział niejednoznacznych wyników TK u kobiet w ciąży.

Konwencjonalna angiografia płuc wiąże się ze znacznie większą ekspozycją płodu na promieniowanie (2,2–3,7 mSv) i należy jej unikać podczas ciąży.

V. Angiografia TK tętnic płucnych.

Za górną granicę w odniesieniu do niebezpieczeństwa uszkodzenia płodu uważa się wartość 50 mSv (50000 mGy) — zarówno rtg. płuc, scyntygrafia, jak i angio-TK znajdują się

Tabela 1

Rodzaje heparyn i ich sposób dawkowania [19]

Nazwa chemiczna	Dawka dostosowana
Dalteparyna	200 j.m./kg s.c. co 24 godziny lub 100 j.m. kg s.c. co 12 godzin
Enoksaparyna	1 mg/ kg s.c. co 12 godzin lub 1,5 mg/kg s.c. co 24 godziny
Nadroparyna	86 j.m./kg (0,1 ml/10 kg) co 12 godzin
Heparyna niefrakcjonowana	Utrzymująca aPTT w przedziale terapeutycznym, s.c. co 12 godzin (1,5–2,5-krotne wydłużenie aPTT w porównaniu z wartościami prawidłowymi)

aPTT (*activated partial thromboplastin time*) — czas częściowej tromboplastyny po aktywacji, czas kaolinowo-kefalinowy

poniżej tej granicy. Szacowane napromienianie płodu w angio-TK tętnic płucnych matki wynosi 0,24–06 mSv. Rolę angio-TK tętnic płucnych w diagnostyce zatorowości płucnej u kobiet w ciąży przedstawia rycina 2.

LECZENIE

Zalecanym leczeniem w czasie ciąży u pacjentek bez wstrząsu lub hipotonii jest stosowanie heparyny drobnocząsteczkowej (LMWH, *low-molecular-weight heparin*) w dawce dostosowanej do masy ciała (1B) [6]. Dostosowanie dawki na podstawie monitorowania stężenia anty-Xa można rozważyć u kobiet ze znacznie nieprawidłową masą ciała lub chorobą nerek, ale rutynowe monitorowanie na ogół nie jest wskazane (tab. 1). W przypadku dostosowania dawki według aktywności anty-Xa, przy stosowaniu heparyn drobnocząsteczkowych co 12 godzin, terapeutyczny poziom anty-Xa: 1,0–1,3; w dawkowaniu co 12 godzin anty-Xa: 0,6–1,0.

Leczenie VTE u kobiet w ciąży opiera się na heparynie, ponieważ nie przenika ona przez łożysko oraz do mleka matki w istot-

nych ilościach. LMWH można bezpiecznie stosować u pacjentek ciężarnych [7–10, 18, 19]. Heparyna niefrakcjonowana nie jest przeciwwskazana u kobiet w ciąży, ale wymaga kontroli aPTT (czas kaolinowo-kefalinowy), a jej stosowanie wiąże się ze wzrostem ryzyka osteoporozy w przypadku długotrwałego leczenia.

Fondaparynuks, antagoniści witaminy K (acenokumarol, warfaryna) oraz nowe doustne antykoagulanty (riwaroksaban, apiksaban, dabigatran) są przeciwwskazane u kobiet w ciąży.

W leczeniu żylnych choroby zakrzepowo-zatorowej w ciąży jest możliwe dawkowanie heparyn drobnocząsteczkowych zarówno jeden raz, jak i dwa razy na dobę [19].

Leczenie przeciwkrzepliwie należy kontynuować co najmniej sześć tygodni po porodzie, a minimalny ogólny czas trwania leczenia wynosi minimum 3–6 miesięcy.

W przypadku zakrzepicy żył głębokich zaleca się stosowanie kompresji, to jest pończoch o stopniowanym ucisku [19]. Tromboliza jest zarezerwowana dla masywnej zatorowości płucnej zagrażającej życiu lub proksymalnej zakrzepicy żył głębokich zagrażającej utratą kończyny [19].

PORÓD

Należy zaprzestać podawania LMWH w dawce dostosowanej do masy ciała na 24 godziny przed indukcją porodu lub cięciem cesarskim (lub przed założeniem cewnika zewnątrzoponowego do przeprowadzenia znieczulenia zewnątrzoponowego. Wznowienie leczenia antykoagulacyjnego jest możliwe 12–24 godziny po usunięciu cewnika [19].

Po porodzie heparynę można zastąpić lekami z grupy VKA, można je stosować u matek karmiących piersią, ponieważ nie przechodzą do mleka [19].

PIŚMIENNICTWO

1. Pomp ER, Lenselink AM, Rosendaal FR, et al. Pregnancy, the postpartum period and prothrombotic defects: risk of venous thrombosis in the MEGA study. *J Thromb Haemost.* 2008; 6(4): 632–637, doi: [10.1111/j.1538-7836.2008.02921.x](https://doi.org/10.1111/j.1538-7836.2008.02921.x), indexed in Pubmed: [18248600](https://pubmed.ncbi.nlm.nih.gov/18248600/).
2. Ray JG, Chan WS. Deep vein thrombosis during pregnancy and the puerperium: a meta-analysis of the period of risk and the leg of presentation. *Obstet Gynecol Surv.* 1999; 54(4): 265–271, indexed in Pubmed: [10198931](https://pubmed.ncbi.nlm.nih.gov/10198931/).
3. Heit JA, Kobbervig CE, James AH, et al. Trends in the incidence of venous thromboembolism during pregnancy or postpartum: a 30-year population-based study. *Ann Intern Med.* 2005; 143(10): 697–706, indexed in Pubmed: [16287790](https://pubmed.ncbi.nlm.nih.gov/16287790/).
4. Robertson L, Wu O, Langhorne P, et al. Thrombophilia and pregnancy: a systematic review. *Brit J Haematol.* 2005; 132: 171–196.
5. James AH, Jamison MG, Branciazio LR, et al. Venous thromboembolism during pregnancy and the postpartum period: incidence, risk factors, and mortality. *Am J Obstet Gynecol.* 2006; 194(5): 1311–1315, doi: [10.1016/j.ajog.2005.11.008](https://doi.org/10.1016/j.ajog.2005.11.008), indexed in Pubmed: [16647915](https://pubmed.ncbi.nlm.nih.gov/16647915/).
6. Konstantinides S, Torbicki A, Agnelli G, et al. Wytyczne ESC dotyczące rozpoznawania i postępowania w ostrej zatorowości płucnej w 2014 roku. *Kardiologia Polska.* 2014; 72(11): 997–1053, doi: [10.5603/kp.2014.0211](https://doi.org/10.5603/kp.2014.0211).
7. Romualdi E, Dentali F, Rancan E, et al. Anticoagulant therapy for venous thromboembolism during pregnancy: a systematic review and a meta-analysis of the literature. *J Thromb Haemost.* 2013; 11(2): 270–281, doi: [10.1111/jth.12085](https://doi.org/10.1111/jth.12085), indexed in Pubmed: [23205953](https://pubmed.ncbi.nlm.nih.gov/23205953/).
8. Greer IA, Nelson-Piercy C. Low-molecular-weight heparins for thromboprophylaxis and treatment of venous thromboembolism in pregnancy: a systematic review of safety and efficacy. *Blood.* 2005; 106(2): 401–407, doi: [10.1182/blood-2005-02-0626](https://doi.org/10.1182/blood-2005-02-0626), indexed in Pubmed: [15811953](https://pubmed.ncbi.nlm.nih.gov/15811953/).
9. Rodie VA, Thomson AJ, Stewart FM, et al. Low molecular weight heparin for the treatment of venous thromboembolism in pregnancy: a case series. *BJOG.* 2002; 109(9): 1020–1024, indexed in Pubmed: [12269676](https://pubmed.ncbi.nlm.nih.gov/12269676/).
10. Lepercq J, Conard J, Borel-Derlon A, et al. Venous thromboembolism during pregnancy: a retrospective study of enoxaparin safety in 624 pregnancies. *BJOG.* 2001; 108(11): 1134–1140, indexed in Pubmed: [11762651](https://pubmed.ncbi.nlm.nih.gov/11762651/).
11. Miniati M, Prediletto R, Formichi B, et al. Accuracy of clinical assessment in the diagnosis of pulmonary embolism. *Am J Respir Crit Care Med.* 1999; 159(3): 864–871, doi: [10.1164/ajrccm.159.3.9806130](https://doi.org/10.1164/ajrccm.159.3.9806130), indexed in Pubmed: [10051264](https://pubmed.ncbi.nlm.nih.gov/10051264/).
12. Pollack CV, Schreiber D, Goldhaber SZ, et al. Clinical characteristics, management, and outcomes of patients diagnosed with acute pulmonary embolism in the emergency department: initial report of EMPEROR (Multicenter Emergency Medicine Pulmonary Embolism in the Real World Registry). *J Am Coll Cardiol.* 2011; 57(6): 700–706, doi: [10.1016/j.jacc.2010.05.071](https://doi.org/10.1016/j.jacc.2010.05.071), indexed in Pubmed: [21292129](https://pubmed.ncbi.nlm.nih.gov/21292129/).
13. Wells PS, Ginsberg JS, Anderson DR, et al. Use of a clinical model for safe management of patients with suspected pulmonary embolism. *Ann Intern Med.* 1998; 129(12): 997–1005, indexed in Pubmed: [9867786](https://pubmed.ncbi.nlm.nih.gov/9867786/).
14. Thames MD, Alpert JS, Dalen JE. Syncope in patients with pulmonary embolism. *JAMA.* 1977; 238(23): 2509–2511, indexed in Pubmed: [578884](https://pubmed.ncbi.nlm.nih.gov/578884/).
15. Rodger MA, Carrier M, Jones GN, et al. Diagnostic value of arterial blood gas measurement in suspected pulmonary embolism. *Am J Respir Crit Care Med.* 2000; 162(6): 2105–2108, doi: [10.1164/ajrccm.162.6.2004204](https://doi.org/10.1164/ajrccm.162.6.2004204), indexed in Pubmed: [11112122](https://pubmed.ncbi.nlm.nih.gov/11112122/).
16. Stein PD, Goldhaber SZ, Henry JW, et al. Arterial blood gas analysis in the assessment of suspected acute pulmonary embolism. *Chest.* 1996; 109(1): 78–81, indexed in Pubmed: [8549223](https://pubmed.ncbi.nlm.nih.gov/8549223/).
17. Chuniial SD, Bates SM. Venous thromboembolism in pregnancy: diagnosis, management and prevention. *Thromb Haemost.* 2009; 101(3): 428–438, indexed in Pubmed: [19277402](https://pubmed.ncbi.nlm.nih.gov/19277402/).
18. Villani M, Ageno W, Grandone E, et al. The prevention and treatment of venous thromboembolism in pregnancy. *Expert Rev Cardiovasc Ther.* 2017; 15(5): 397–402, doi: [10.1080/14779072.2017.1319279](https://doi.org/10.1080/14779072.2017.1319279), indexed in Pubmed: [28425765](https://pubmed.ncbi.nlm.nih.gov/28425765/).
19. Greer MD, Ilan A. Pregnancy Complicated by Venous Thrombosis. *New England Journal of Medicine.* 2015; 373(6): 540–547, doi: [10.1056/nejmcp1407434](https://doi.org/10.1056/nejmcp1407434).
20. Nijkeuter M, Geleijns J, De Roos A, et al. Diagnosing pulmonary embolism in pregnancy: rationalizing fetal radiation exposure in radiological procedures. *J Thromb Haemost.* 2004; 2(10): 1857–1858, doi: [10.1111/j.1538-7836.2004.00929.x](https://doi.org/10.1111/j.1538-7836.2004.00929.x), indexed in Pubmed: [15456507](https://pubmed.ncbi.nlm.nih.gov/15456507/).
21. Stirling Y, Woolf L, North WR, et al. Haemostasis in normal pregnancy. *Thromb Haemost.* 1984; 52(2): 176–182, indexed in Pubmed: [6084322](https://pubmed.ncbi.nlm.nih.gov/6084322/).
22. Koster T, Blann AD, Briët E, et al. Role of clotting factor VIII in effect of von Willebrand factor on occurrence of deep-vein thrombosis. *Lancet.* 1995; 345(8943): 152–155, indexed in Pubmed: [7823669](https://pubmed.ncbi.nlm.nih.gov/7823669/).
23. Brill-Edwards P, Ginsberg JS, Gent M, et al. Safety of withholding heparin in pregnant women with a history of venous thromboembolism. Recurrence of Clot in This Pregnancy Study Group. *N Engl J Med.* 2000; 343(20): 1439–1444, doi: [10.1056/NEJM200011163432002](https://doi.org/10.1056/NEJM200011163432002), indexed in Pubmed: [11078768](https://pubmed.ncbi.nlm.nih.gov/11078768/).