

Agata Gierlotka,  
Bożena Wąsowicz,  
Jacek Kozakiewicz,  
Anna Barzyk-Arciszewska

Oddział Laryngologii Wojewódzkiego Szpitala  
Specjalistycznego Nr 4 w Bytomiu

# Przypadek olbrzymiego tłuszczaka szyi

## The case of giant lipoma of the neck

### STRESZCZENIE

Tłuszczak jest najczęstszym nowotworem łagodnym tkanki podskórnej, wywodzącym się z dojrzałej tkanki tłuszczowej. Jest to guz zazwyczaj pojedynczy, palpacyjnie miękki, dobrze odgraniczony torebką od otoczenia, pokryty niezmienioną skórą. Rośnie wolno i bezboleśnie, osiągając najczęściej rozmiary od kilku do kilkunastu centymetrów. Leczenie polega na radykalnym, chirurgicznym wycięciu zmiany. Opisano przypadek 60-letniej kobiety z olbrzymim guzem szyi przyjętej do Oddziału Laryngologii Wojewódzkiego Szpitala Specjalistycznego nr 4 w Bytomiu celem leczenia operacyjnego.

Na szczególne podkreślenie zasługuje naszym zdaniem fakt, iż osoba mieszkająca w XXI wieku w ponad 100-tysięcznym mieście, z nieograniczonym dostępem do lekarza rodzinnego, pomimo znacznego defektu kosmetycznego i uciążliwości związanej z masą guza, obejmującego tak istotną i widoczną okolice, przez wiele lat nie decydowała się na diagnostykę i leczenie. Najprawdopodobniej strach przed interwencją chirurgiczną był zasadniczą przyczyną odkładania leczenia, gdyż według obiegowych opinii docierających do chorej zabieg operacyjny mógł spowodować zezłośliwienie guza.

Forum Medycyny Rodzinnej 2014, tom 8, nr 2, 84–87

słowa kluczowe: tłuszczak, guz głowy i szyi

### ABSTRACT

Lipomas, the most common lipomatous tumors and the most common benign tumors are often located in the subcutaneous tissues of limbs, back and region of head and neck but can occur in any part of human body. Those tumors are characterized by slow, painless growth. Lipomas are soft at palpation and very well encapsulated. The diagnostic process is based on clinical course, radiological visualization and biopsy. The treatment is always surgical. New methods are recommended in order to improve cosmetic effect of surgical intervention such as liposuction in addition to surgical removal for huge lipomas especially in head and neck region. It involves very small incision, liposuction of lipoma and surgical removal of the lipoma's capsule. Similar idea is conducted by injection of steroids that leads to atrophy of the lipomatous tissue. Other substance that can be injected into lipoma

Adres do korespondencji:  
dr n. med. Agata Gierlotka  
Oddział Laryngologii WSS 4  
al. Legionów 10, 41–902 Bytom,  
tel.: 608 458 484  
e-mail: [agierlotka@gmail.com](mailto:agierlotka@gmail.com)

before surgery is phosphatidylcholine. Recurrence is very uncommon and caused by incompletely removed. The case of the 60 year old female patient with giant tumor of the neck was shown in this paper. She neglected earlier treatment despite of very unaesthetic aspect. She was admitted to the ENT Department with 11 x 16 cm diameter of tumor in order to surgical treatment. The computer tomography visualized huge tumor of the neck. The tumor of 500 g in weight was completely removed and plastic surgery was performed. The diagnosis of lipoma was confirmed by pathologist. The epidemiology, clinical course, diagnostic and therapy were described.

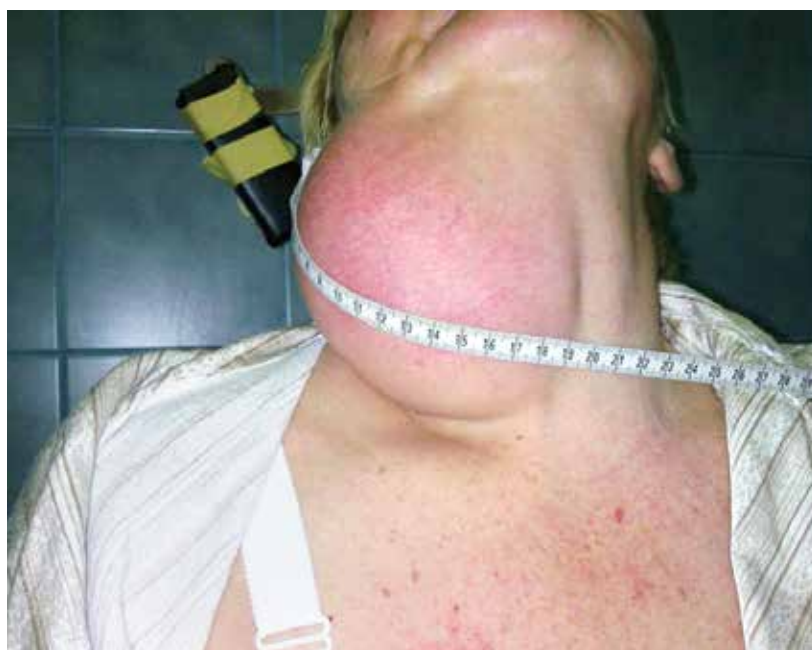Forum Medycyny Rodzinnej 2014, vol 8, no 2, 84–87

**key words:** lipoma, head and neck tumor

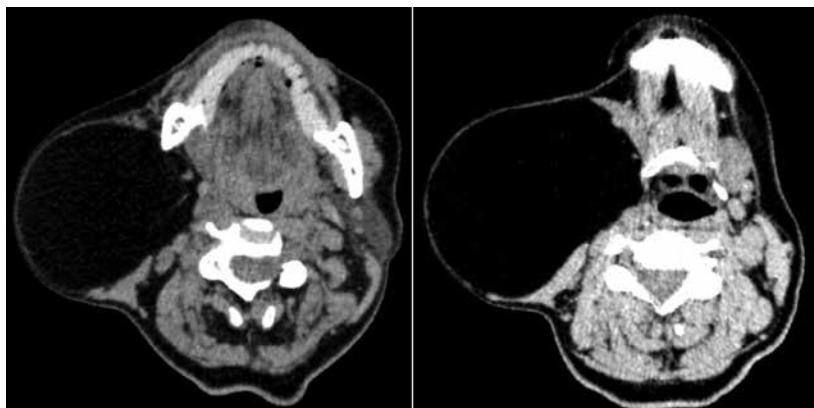
## WSTĘP

Tłuszczak (*lipoma*) jest najczęstszym nowotworem łagodnym tkanki podskórnej, wywodzącym się z dojrzałej tkanki tłuszczowej [1]. Jest to guz zazwyczaj pojedynczy, palpacyjnie miękki, dobrze odgraniczony torebką od otoczenia, pokryty niezmienną skórą. Rośnie wolno i bezboleśnie, osiągając najczęściej rozmiary od kilku do kilkunastu centymetrów [1, 2]. Tłuszczaki występują w każdej grupie wiekowej, jednak najczęściej są rozpoznawane między 40–60 rokiem życia, zwłaszcza u osób otyłych. W 5% przypadków występują w formie mnogiej [3, 4]. Guzy te mogą występować w każdej części ciała, jednak najczęściej są stwierdzane na kończynach, na tułowie i w obrębie głowy i szyi. Występują także w obrębie przewodu pokarmowego [1, 3, 5]. Tłuszczaki nie stanowią niebezpieczeństwa onkologicznego i zalicza się je do zmian łagodnych [6, 7], gdyż bardzo rzadko spotyka się w literaturze doniesienia o ich transformacji w zmianę złośliwą [8–10]. Diagnostyka opiera się na badaniu klinicznym, obrazowym (USG, TK, MRI) oraz na biopsji guza [11]. Leczenie polega na radykalnym, chirurgicznym wycięciu zmiany. Dobre efekty kosmetyczne zwłaszcza przy zmianach zlokalizowanych w obrębie głowy i szyi można osiągnąć dodatkowo za pomocą liposukcji — z niewielkiego nacięcia wykonuje się liposukcję zmiany, a następnie chirurgicznie usuwa się zmniejszony guz [2, 12].

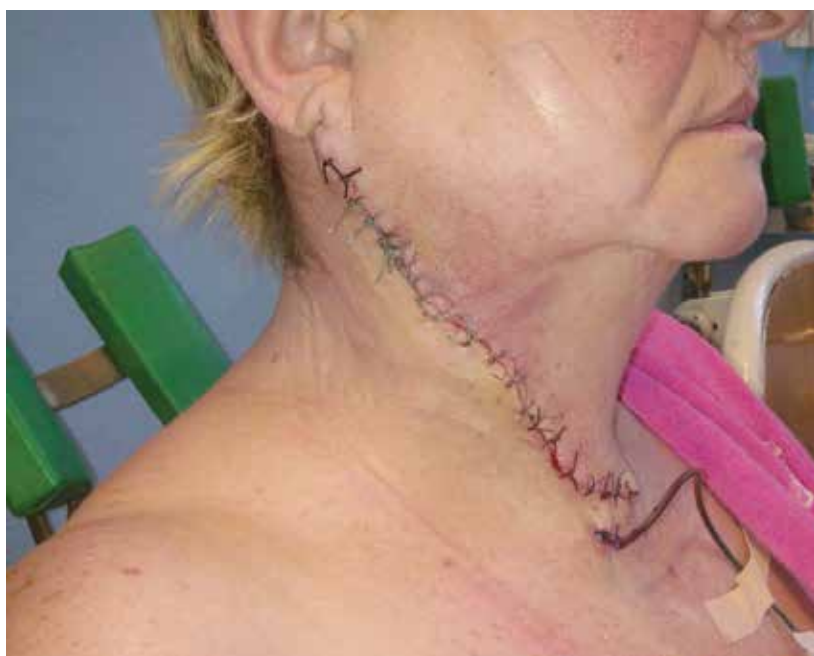Zmniejszenie wielkości guza można osiągnąć poprzez lipolizę iniekcyjną, jednak ta metoda nie powoduje całkowitego wyeliminowania guza. Polega ona na podaniu do guza związków fosfatydylochliny, która działa jak detergent i uszkadza błony komórkowe adipocytów [13]. Innymi lekami, które można podać do wnętrza tłuszczaka są glikokortykosteroidy. Powodują one miejscowy zanik tkanki tłuszczowej i w rezultacie zmniejszenie rozmiarów guza [2]. Uzyskanie dobrego efektu kosmetycznego umożliwia



**Rycina 1.** Olbrzymi tłuszczak szyi



Rycina 2. Tłuszczak szyi uwidoczniiony w TK szyi



Rycina 3. Stan po usunięciu tłuszczaka szyi

zastosowanie w leczeniu operacyjnym lasera neodymowego Nd:YAG [14]. Nawroty choroby zdarzają się rzadko i najczęściej jako efekt nieradykalnego wycięcia [1].

#### OPIS PRZYPADKU

Opisano przypadek 60-letniej kobiety z olbrzymim guzem szyi przyjętej do Oddziału

Laryngologii Wojewódzkiego Szpitala Specjalistycznego nr 4 w Bytomiu celem leczenia operacyjnego. W wywiadzie — guz niebolesny, stopniowo narastający od około 13 lat (ryc. 1).

W tomografii komputerowej szyi z kontrastem uwidoczniiono dobrze odgranicozoną zmianę o gęstości tkanki tłuszczowej, powodującą uciśnięcie położonych pod nią struktur z przemieszczeniem żyły szyjnej. Nie stwierdzono cech naciekania (ryc. 2).

Przeprowadzono zabieg operacyjny polegający na radykalnym usunięciu wazącego prawie 500 gramów guza o wymiarach 160 × 110 mm wraz z jego torebką oraz na plastycznym opracowaniu płata skórniego. W przebiegu pooperacyjnym nie nastąpiły powikłania. Po leczeniu uzyskano dobry efekt estetyczny (ryc. 3). Weryfikacja histopatologiczna potwierdziła rozpoznanie tłuszczaka.

#### WNIOSKI

Na szczególne podkreślenie zasługuje naszym zdaniem fakt, iż osoba mieszkająca w XXI wieku w ponad 100 tysięcznym mieście, z nieograniczonym dostępem do lekarza rodzinnego, pomimo znacznego defektu kosmetycznego i uciążliwości związanej z masą guza, obejmującego tak istotną i widoczną okolice, przez wiele lat nie decydowała się na diagnostykę i leczenie. Najprawdopodobniej strach przed interwencją chirurgiczną był zasadniczą przyczyną odkładania leczenia, gdyż według obiegowych opinii docierających do chorej zabieg operacyjny mógł spowodować zezłośliwienie guza. Istotna w podobnych przypadkach jest rola lekarza rodzinnego, który poprzez rzetelną informację może choremu pomóc w podjęciu decyzji o leczeniu zapobiegającemu dyskomfortowi, ale także powikłaniom.

## PIŚMIENNICTWO

1. Campanacci M. Bone and soft tissue tumors: clinical features, imaging, pathology and treatment. Wyd. 2. Springer, Nowy Jork 1999: 983–991.
2. Salam G.A. Lipoma Excision. *Am. Fam. Physician* 2002; 65: 901–905.
3. Enzinger F.M., Weiss S.W. Soft tissue tumors. Wyd. 3. Mosby, St. Louis 1995: 381–430.
4. Fletcher C.D.M., Unni K.K., Martens F. Pathology and genetics of tumours of soft tissue and bone. Wyd. 1. IARC Press, Lyon 2002: 20–23.
5. Taylor A.J., Stewart E., Dodds W. Gastrointestinal Lipomas: A Radiologic and Pathologic. Review. *AJR* 1990; 155: 1205–1210.
6. Mentzel T., Fletcher C.D. Lipomatous tumours of soft tissues: an update. *Virchows Arch.* 1995; 427: 353–363.
7. Fletcher C.D.M., Unni K.K., Mertens F. Pathology & Genetics: Tumours of Soft Tissue and Bone. IARC, Lyon 2002: 20–22.
8. Anders K.H., Ackerman A.B. Neoplasms of the subcutaneous fat. W: Fitzpatrick's Dermatology in general medicine. Freedberg I.M., Eisen A.Z., Wolff K. i wsp. (red.). Wyd. 5. McGraw-Hill, New York 1999: 1292–1300.
9. Bicakcioglu P., Sak S.D., Tastepe A.I. Liposarcoma of the chest wall. Transformation of dedifferentiated liposarcoma from a recurrent lipoma. *Saudi Med. J.* 2012; 33: 901–903.
10. Kuhnen C., Mentzel T., Lehnhardt M. i wsp. Lipoma and atypical lipomatous tumor within the same neoplasia: Evidence for a continuous transition. *Pathologe.* 2010; 31: 129–34.
11. Moore Dala K., Antonescu K., Singer S. Diagnosis and management of lipomatous tumors. *J. Surg. Oncol.* 2008; 97: 298–313.
12. Al-basti H.A., El-Khatib H.A. The Use of Suction-Assisted Surgical Extraction of Moderate and Large Lipomas: Long-Term Follow-Up. *Aesthetic Plast. Surg.* 2002; 26: 114–117.
13. Bechara F.G., Sand M., Sand D. i wsp. Lipolysis of lipomas in patients with familial multiple lipomatosis: an ultrasonography-controlled trial. *J. Cutan. Med. Surg.* 2006; 10: 155–159.
14. Goldman A., Wollina U. Lipoma treatment with a subdermal Nd:YAG laser technique. *Int. J. Dermatol.* 2009; 48: 1228–1232.