

Zastosowania pozytonowej tomografii emisyjnej z użyciem fluorodeoksyglukozy w onkologii

Oncological applications of positron emission tomography with the use of fluorodeoxyglucose

Edyta Szurowska¹,
Jacek Teodorczyk²,
Katarzyna Dziadziuszko¹,
Joanna Pieńkowska¹,
Grzegorz Romanowicz²,
Piotr Lass^{2, 3}

¹II Zakład Radiologii, Wydział Nauk o Zdrowiu, Gdański Uniwersytet Medyczny
²Zakład Medycyny Nuklearnej, Katedra Medycyny Nuklearnej i Informatyki Radiologicznej, Wydział Nauk o Zdrowiu, Gdański Uniwersytet Medyczny
³Zakład Spektroskopii Molekularnej, Instytut Fizyki Doświadczalnej, Uniwersytet Gdański

STRESZCZENIE

Celem pracy jest przedstawienie ważnych klinicznie zastosowań onkologicznych badania pozytonową tomografią emisyjną (PET) z użyciem radioznacznika 18F-fluorodeoksyglukozy. Badanie to zyskuje obecnie coraz szersze zastosowanie w diagnostyce chorób nowotworowych i jako badanie czynnościowe oferuje istotne dopełnienie innych metod obrazowania skoncentrowanych głównie na morfologii zmian.

Forum Medycyny Rodzinnej 2014, tom 8, nr 1, 21–26

słowa kluczowe: PET, FDG, fluorodeoksyglukoza, medycyna nuklearna, onkologia

ABSTRACT

The aim of the article is presentation of clinically significant oncologic applications of positron emission tomography (PET) performed with radiotracer 18F-fluorodeoxyglucose. This imaging study gains currently wide application in diagnosis of neoplastic disease and, as a functional study, is important adjunct to other imaging modalities primarily focused on morphological changes.

Forum Medycyny Rodzinnej 2014, vol 8, no 1, 21–26

key words: PET, FDG, fluorodeoxyglucose, nuclear medicine, oncology

Pozytonowa tomografia emisyjna (PET, *positron emission tomography*) znajduje coraz szersze zastosowanie w rozpoznawaniu i monitorowaniu leczenia różnych nowotworów. Włączenie rentgenowskiej tomografii komputerowej do czynnościowego obrazowania techniką PET zwiększa

dokładność metody, zwłaszcza poprzez lepsze odwzorowanie anatomiczne umożliwiające precyzyjną lokalizację i ocenę morfologii zmian. Badanie PET polega na rejestracji przez specjalne kamery emisji fotonów wysokoenergetycznego promieniowania elektromagnetycznego o energii 511 keV powstają-

Adres do korespondencji:
dr n. med. Jacek Teodorczyk
Zakład Medycyny Nuklearnej GUMed
ul. Dębinki 7, 80–952 Gdańsk
e-mail: badklin@gmail.com

cego w wyniku anihilacji pary elektron-pozyton. Źródłem elektronów w reakcji tej są tkanki pacjenta, pozytony pochodzą z określonego związku chemicznego połączonego z izotopem promieniotwórczym (zwanym też radioznacznikiem lub radiofarmaceutykiem) będącym emiterym pozytonów. Radioznacznik podawany jest pacjentowi przed badaniem, następnie ulega biodystrybucji zależnej od swoich właściwości chemicznych oraz stanu czynnościowego diagnozowanych tkanek i narządów. Promieniowanie elektromagnetyczne powstałe w procesie anihilacji elektronu i pozytonu ma specyficzne właściwości fizyczne — dochodzi do emisji dwóch fotonów o energii 511 keV, o tym samym kierunku i przeciwnych zwrotach. Informacja o zdarzeniu anihilacji zostanie zarejestrowana przez detektor kamery PET tylko wtedy, gdy naprzeciwgle czujniki detektora niemal równocześnie wykryją oba powstałe fotony promieniowania gamma [1]. Po osiągnięciu przez kamerę PET dostatecznej ilości zliczeń możliwa staje się rekonstrukcja przestrzennej mapy dystrybucji radioznacznika obrazującej stan czynnościowy tkanek i narządów. Najczęściej stosowanym radioznacznikiem w badaniach techniką PET obecnie jest 18F-fluorodeoksyglukoza (FDG), która używana jest głównie w onkologii oraz w mniejszym stopniu w innych dziedzinach medycyny, takich jak na przykład neurologia i kardiologia; przy jej wykorzystaniu wykonuje się około 95% wszystkich badań PET. Radioznacznik ten zawiera cząsteczkę glukozy z zastąpioną radioizotopem fluoru (18F) grupą hydroksylową przy drugim atomie węgla. Białka transportujące glukozę umożliwiają wniknięcie FDG do komórki, a przemiana glikolityczna FDG w komórce dochodzi tylko do drugiego etapu (FDG-6-fosforanu), co ułatwia kumulację radioznacznika w komórkach [2]. Metabolizm glukozy w większości tkanek nowotworowych jest podwyższony, co przejawia się wzrostem wychwytu znakowanej glukozy przez komórki. Badanie PET-TK z użyciem

FDG w przypadkach onkologicznych jest wykonywane na czczo, w spoczynku, co sprzyja wychytowi glukozy (w tym także FDG) w guzie oraz ogranicza wychyt radioznacznika przez mięśnie szkieletowe [3]. Jednym z podstawowych wskazań do badania FDG-PET są chłoniaki ziarnicze i nieziarnicze. Metoda ta w tych przypadkach cechuje się wysoką skutecznością w wykrywaniu zmienionych chorobowo węzłów chłonnych i zmian pozawęzłowych, w tym także w ocenie stopnia zaawansowania. Na podstawie diagnostyki PET u 30% chorych z chłoniakami nieziarniczymi [4] i 25% pacjentów z chorobą Hodgkina [5] doszło do zmiany postępowania terapeutycznego pierwotnie powziętego na podstawie tomografii komputerowej (TK) i innych technik obrazowych (poza PET). Badanie PET z FDG jest wykorzystywane w ocenie odpowiedzi na leczenie u chorych z chłoniakami, chociaż nie określono jeszcze okresu, w jakim należy standardowo przeprowadzać to badanie od zakończenia chemioterapii [6]. Wychyt znacznika w badaniu kontrolnym przemawia za niepowodzeniem leczenia, natomiast brak wychwytu przy widocznych zmianach w TK sugeruje obecność martwicy i nieaktywny proces [7]. Sztandarowym zastosowaniem klinicznym diagnostyki FDG-PET jest rak płuca. Badanie to może być wykorzystywane w różnicowaniu pojedynczych guzków płuca — łagodnych i złośliwych, chociaż ujemny wynik PET nie upoważnia do odstąpienia od dalszych badań [8, 9]. Badanie PET jest także zalecane w ocenie zaawansowania raków niedrobnokomórkowych, głównie w zakresie śródpiersia [10], gdzie jego czułość jest wyższa niż TK oraz w wykrywaniu nieoczekiwanych przerzutów odległych, które stwierdza się nawet u 20% chorych [11, 12]. Pozytrono-wa tomografia emisyjna umożliwia przewidywanie wyniku leczenia i czasu przeżycia u chorych z niedrobnokomórkowym rakiem płuca [13, 14], a także ułatwia wykrywanie guza resztkowego po zakończonej terapii. Wykazano także przydatność kliniczną PET z FDG

w diagnostyce i planowaniu terapii u chorych ze złośliwymi nowotworami obszaru głowy i szyi oraz jej przewagę na obrazowaniu metodą TK i rezonansem magnetycznym (MRI, *magnetic resonance imaging*) w ocenie stopnia zaawansowania tych nowotworów. W wykrywaniu przerzutów w węzłach chłonnych FDG-PET jest czulsze (82–87%) i bardziej swoiste (94–100%) [15] w porównaniu z TK oraz w rozpoznawaniu nawrotu raka płaskonabłonkowego tego obszaru [16]. U chorych z rakiem jelita grubego dość często przeprowadza się PET głównie w celu oceny obecności przerzutów w wątrobie lub innych odległych o lokalizacji pozawątrobowej. Nie jest zalecany jako badanie pierwszego rzutu do wykrywania ogniska pierwotnego raka jelita grubego, natomiast jego przydatność znacznie wzrasta u chorych z podejrzeniem wznowy na podstawie podwyższonego stężenia antygenu rakowo-płodowego (CEA, *carcino-embryonic antigen*) przy braku cech nawrotu w badaniach morfologicznych, takich jak TK i MRI lub w sytuacjach, gdzie konieczne jest różnicowanie zmian łagodnych, wywołanych leczeniem (np. radioterapią) od miejscowego rozrostu guza. U prawie 30% pacjentów z nawrotem choroby po leczeniu na podstawie tego badania zmieniono planowaną terapię [17]. Zaleca się także wykorzystanie obrazowania FDG-PET u pacjentek z podejrzeniem wznowy raka jajnika w przypadkach stwierdzenia wzrostu markera biologicznego Ca-125 i ujemnych wyników badań USG, TK lub MRI. Czułość i swoistość tej metody w rozpoznawaniu wznowy oscyluje wokół 90% [18]. Technika ta może być stosowana w ocenie wznowy miejscowej u kobiet z rakiem szyjki macicy leczonych radioterapią, a także w wykrywaniu przerzutów do węzłów chłonnych. Natomiast w nasieniakach jądra (ale nie potworniakach) zaobserwowano przydatność tej metody w ocenie stopnia zaawansowania oraz w wykrywaniu guza resztkowego i wznowy (w tym węzłowej) po leczeniu [19, 20]. U chorych z czerniakiem FDG-PET jest przydatną me-

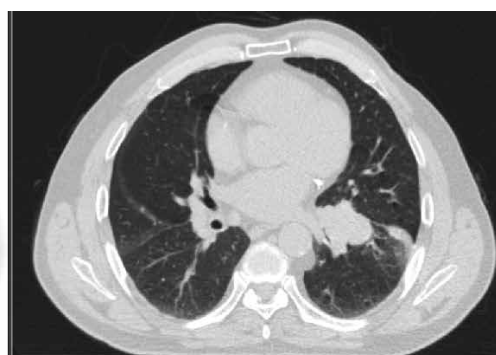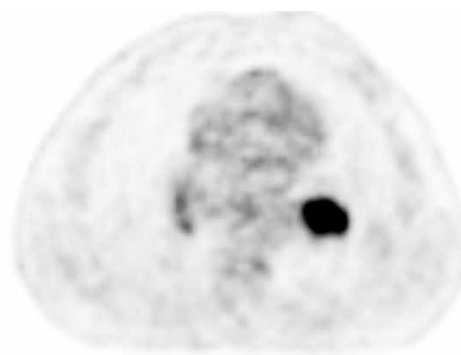
todą w określeniu stopnia zaawansowania i w kwalifikacji do leczenia operacyjnego pojedynczego przerzutu (wykluczenie zmian rozsianych). Na podstawie tego badania zmieniono strategię postępowania u 22% chorych [21]. Obrazowanie mięsaków tkanek miękkich przy wykorzystaniu metody PET może być uzasadnione w rozpoznawaniu wznowy miejscowej lub wyznaczeniu miejsca biopsji, a także w różnicowaniu zmian o niskiej i wysokiej złośliwości [22]. Badanie FDG-PET może się okazać badaniem ostatej szansy, pozwalającym na wykrycie nowotworu złośliwego o nieznannej lokalizacji pierwotnej. Metoda ta umożliwia rozpoznanie 25–41% pierwotnych guzów, niewidocznych w innych metodach obrazowych oraz 37% niewykrytych innymi metodami obrazowania przerzutów [23, 24]. Wskazania do stosowania FDG-PET w przypadku raka piersi i stercza są ograniczone, podobnie jak w raku nerki i raku wątrobowokomórkowym [8]. Badania czynnościowe, między innymi FDG-PET, nie są zalecane przez system RECIST (*Response Evaluation Criteria in Solid Tumors*) do oceny odpowiedzi na leczenie ze względu na brak standaryzacji. Wyjątkiem jest zastosowanie FDG-PET do rozpoznawania progresji choroby w przypadku pojawienia się nowych ognisk [25]. Stanowisko to wydaje się dyskusyjne ze względu na możliwość ilościowej oceny pomiaru wychwyty glukozy, a zintegrowany system PET-TK umożliwia dokładną lokalizację patologii. Wiele czynników wpływa na metabolizm glukozy w masie guza, a intensywność wychwyty znakowanej glukozy nie jest jedynym wskaźnikiem złośliwości procesu, niemniej można założyć, że spadek wykorzystania glukozy po leczeniu przeciwnowotworowym wiąże się z obniżeniem liczby żywych komórek guza w badanej tkance lub ze zmniejszeniem ich ukrwienia [26–28]. Badanie PET poprzez pomiar standardowej wartości wychwyty (SUV, *standardized uptake value*) umożliwia ilościową ocenę zmiany intensywności metabolizmu glukozy pod wpływem

terapii. Zasada ta została wykorzystana przy tworzeniu nowego systemu oceny odpowiedzi na leczenie guzów litych w badaniu PET (PERCIST, *PET Response Criteria in Solid Tumors*) [29]. Według tego systemu o całkowitej odpowiedzi (CR, *complete response*) świadczy ustąpienie wszystkich metabolicznie czynnych ognisk. Częściowa odpowiedź (PR, *partial response*) wyrażona jest obniżeniem SUV o minimum 30% i o 0,8 jednostki między zmianami o największym wychwycie (niekoniecznie tymi samymi). O progresji choroby (PD, *progressive disease*) należy wnioskować, gdy obserwowany jest wzrost SUV o minimum 30% i o przynajmniej 0,8 jednostki między badaniami, gdy widoczne są nowe ogniska albo całkowita glikoliza zmiany patologicznej ulega zwiększeniu o 75%. Stabilizację procesu (SD, *stable disease*) rozpoznaje się w sytuacji, gdy nie ma cech typowych dla PR ani PD. Monitorowanie odpowiedzi na leczenie za pomocą FDG-PET u chorych z przerzutami raka jelita grubego wydaje się możliwe do zastosowania w przyszłości [30]; jak dotąd nie uzyskano wystarczających danych, aby rekomendować takie wykorzystanie tej techniki. Zaakceptowano natomiast rokowniczą wartość tej metody u chorych z chłoniakami, ale nie opracowano standardu modyfikacji terapii poprzez na przykład dobór dawki naświetlania [31]. Aktualnie analizowana jest przydatność FDG-PET w monitorowaniu efektu leczenia chorych z rakiem piersi, płuca, czerniaka czy nowotworów obszaru głowy i szyi,

przełyku, jelita grubego i mięsaków [32]. Prawdopodobnie w niedalekiej przyszłości markerem skuteczności leczenia nowotworów złośliwych nie będzie odpowiedź morfologiczna wyrażona wielkością zmiany, ale biologiczna—oparta na procesach komórkowych, o czym świadczą obiecujące wyniki uzyskane w ocenie efektów terapii ukierunkowanej molekularnie [2]. Już dzisiaj w niektórych ośrodkach wykorzystuje się FDG-PET do planowania radioterapii i modyfikacji jej zakresu [33]. W ostatnich latach obserwuje się stale rosnące zainteresowanie PET i nowymi radiofarmaceutykami wykorzystywanymi w obrazowaniu molekularnym, jednak najszersze zastosowanie w diagnostyce onkologicznej nadal ma FDG-PET, w tym w ocenie nowotworów wtórnych wątroby. Zastosowanie FDG-PET może ułatwić podjęcie decyzji terapeutycznych, szczególnie w sytuacji, gdy wyniki pozostałych badań są sprzeczne (ryc. 1).

PODSUMOWANIE

Pozytronowa tomografia emisyjna z użyciem ¹⁸F-fluorodeoksyglukozy (FDG-PET) stanowi obecnie dla onkologa i współpracującego z nim diagnosty nieodzowne narzędzie pozwalające na znaczną poprawę jakości obrazowania nowotworów. Metoda FDG-PET w wielu przypadkach pozwala na dokładniejszą ocenę stopnia zaawansowania przed leczeniem, ponowną ocenę stopnia zaawansowania w trakcie leczenia, ocenę skuteczności leczenia zarówno wczesną, jak



Rycina 1. Silne gromadzenie fluorowanej deoksyglukozy w raku płaskonabłonkowym lewego płuca

i po zakończonej terapii. Wynik badania FDG-PET niesie ponadto silną informację prognostyczną w przypadku części nowotwo-

rów. Informacja metaboliczna wynikająca z badania PET zwiększa także dokładność planowania radioterapii.

PIŚMIENNICTWO

1. Zanzonico P. Positron emission tomography: a review of basic principles, scanner design and performance, and current systems. *Semin. Nucl. Med.* 2004; 34: 87–111.
2. Vallabhajosula S. (18)F-labeled positron emission tomographic radiopharmaceuticals in oncology: an overview of radiochemistry and mechanisms of tumor localization. *Semin. Nucl. Med.* 2007; 37: 400–419.
3. Büsing K.A., Schönberg S.O., Brade J. i wsp. Impact of blood glucose, diabetes, insulin, and obesity on standardized uptake values in tumors and healthy organs on (18)F-FDG PET/CT. *Nucl. Med. Biol.* 2013; 40: 206–213.
4. Isasi C.R., Lu P., Blafox M.D. A metaanalysis of 18F-2-deoxy-2-fluorod-glucose positron emission tomography in the staging and restaging of patients with lymphoma. *Cancer* 2005; 104: 1066–1074.
5. Hutchings M., Eigved A.I., Specht L. FDG-PET in the clinical management of Hodgkin lymphoma. *Crit. Rev. Oncol. Hematol.* 2004; 52: 19–32.
6. Jerusalem G., Hustinx R., Beguin Y. i wsp. Evaluation of therapy for lymphoma. *Semin. Nucl. Med.* 2005; 35: 186–196.
7. Cheson B.D., Pfister B., Juweid M.E. i wsp. Revised response criteria for malignant lymphoma. *J. Clin. Oncol.* 2007; 25: 579–586.
8. Fletcher J.W., Djulbegovic B., Soares H.P. i wsp. Recommendations on the use of 18F-FDG PET in oncology. *J. Nucl. Med.* 2008; 49: 480–508.
9. Gould M.K., Fletcher J., Iannettoni M.D. i wsp. Evaluation of patients with pulmonary nodules: when is it lung cancer?: ACCP evidence-based clinical practice guidelines (2nd edition). *Chest* 2007; 132 (3 suppl.): 108S–130S.
10. Birim O., Kappetein A.P., Stijnen T. i wsp. Meta-analysis of positron emission tomographic and computed tomographic imaging in detecting mediastinal lymph node metastases in nonsmall cell lung cancer. *Ann. Thorac. Surg.* 2005; 79: 375–382.
11. Fischer B.M., Mortensen J., Hojgaard L. Positron emission tomography in the diagnosis and staging of lung cancer: a systematic, quantitative review. *Lancet Oncol.* 2001; 2: 659–666.
12. Mac Manus M.P., Hicks R.J. PET scanning in lung cancer: current status and future directions. *Semin. Surg. Oncol.* 2003; 21: 149–155.
13. Fischer B.M., Mortensen J. The future in diagnosis and staging of lung cancer: positron emission tomography. *Respiration* 2006; 73: 267–276.
14. Eschmann S.M., Friedel G., Paulsen F. i wsp. 18F-FDG PET for assessment of therapy response and preoperative re-evaluation after neoadjuvant radiochemotherapy in stage III non-small cell lung cancer. *Eur. J. Nucl. Med. Mol. Imaging* 2007; 34: 463–471.
15. Facey K., Bradbury I., Laking G. i wsp. Overview of the clinical effectiveness of positron emission tomography imaging in selected cancers. *Health Technol. Assess.* 2007; 11: 1–267.
16. Liu T., Xu W.W., Yan W.W.L. i wsp. FDG-PET, CT, MRI for diagnosis of local residual or recurrent nasopharyngeal carcinoma, which one is the best? A systematic review. *Radiother. Oncol.* 2007; 85: 327–335.
17. Huebner R.H., Park K.C., Shepherd J.E. i wsp. A meta-analysis of the literature for whole-body FDG PET detection of recurrent colorectal cancer. *J. Nucl. Med.* 2000; 41: 1177–1189.
18. Havrilesky L.J., Kulasingam S.L., Matchar D.B. i wsp. FDG-PET for management of cervical and ovarian cancer. *Gynecol. Oncol.* 2005; 97: 183–191.
19. Bouchelouche K., Oehr P. Recent developments in urologic oncology: positron emission tomography molecular imaging. *Curr. Opin. Oncol.* 2008; 20: 321–326.
20. Bourguet P., Planchamp F., Montravers F. i wsp. Recommendation for clinical practice: use of PET-FDG in cancer of the kidney, prostate, testicles, and the urinary bladder. *Bull. Cancer* 2006; 93: 1228–1232.
21. Schwimmer J., Essner R., Patel A. i wsp. A review of the literature for whole-body FDG PET in the management of patients with melanoma. *Q. J. Nucl. Med.* 2000; 44: 153–167.
22. Bourguet P. Standards, options and recommendations for the use of PET-FDG in cancerology. Results in sarcomas. *Bull. Cancer* 2003; 90: S96–102.
23. Rusthoven K.E., Koshy M., Paulino A.C. The role of fluorodeoxyglucose positron emission tomography in cervical lymph node metastases from an unknown primary tumor. *Cancer* 2004; 101: 2641–2649.
24. Seve P., Billotey C., Broussolle C. i wsp. The role of 2-deoxy-2-F-18-fluoro-d-glucose positron emission tomography in disseminated carcinoma of unknown primary site. *Cancer* 2007; 109: 292–299.
25. Eisenhauer E.A., Therasse P., Bogaerts J. i wsp. New response evaluation criteria in solid tumours: revised RECIST guideline (version 1.1). *Eur. J. Cancer.* 2009; 45: 228–247.
26. Weber W.A., Schwaiger M., Avril N. Quantitative assessment of tumor metabolism using FDG-PET imaging. *Nucl. Med. Biol.* 2000; 27: 683–687.
27. Zasadny K.R., Tatsumi M., Wahl R.L. FDG metabolism and uptake versus blood flow in women with untreated primary breast cancers. *Eur. J. Nucl. Med. Mol. Imaging* 2003; 30: 274–280.

28. Pauwels E.K., Ribeiro M.J., Stoot J.H. i wsp. FDG accumulation and tumor biology. *Nucl. Med. Biol.* 1998; 25: 317–322.
29. Wahl R.L., Jacene H., Kasamon Y. i wsp. From RECIST to PERCIST: Evolving Considerations for PET response criteria in solid tumors. *J. Nucl. Med.* 2009; 50: 122S–150S.
30. Esteves F.P., Schuster D.M., Halkar R.K. Gastrointestinal tract malignancies and positron emission tomography: an overview. *Semin. Nucl. Med.* 2006; 36: 169–181.
31. Kasamon Y.L., Jones R.J., Wahl R.L. Integrating PET and PET/CT into the risk-adapted therapy of lymphoma. *J. Nucl. Med.* 2007; 48: 19S–27S.
32. Eubank W.B., Mankoff D.A. Evolving role of positron emission tomography in breast cancer imaging. *Semin. Nucl. Med.* 2005; 35: 84–99.
33. Nestle U., Kremp S., Grosu A.L. Practical integration of [18F]-FDG-PET and PET-CT in the planning of radiotherapy for non-small cell lung cancer (NSCLC): the technical basis, ICRU-target volumes, problems, perspectives. *Radiother. Oncol.* 2006; 81: 209–225.