

Skórne markery chorób jelitowych

Cutaneous markers of intestinal diseases

Jadwiga Roszkiewicz,
Magdalena Lange,
Bogusław Nedoszytko

Klinika Dermatologii,
Wenerologii i Alergologii
Gdańskiego Uniwersytetu Medycznego

STRESZCZENIE

Chorobom jelit mogą towarzyszyć bardzo charakterystyczne zmiany skórne, które mają duże znaczenie diagnostyczne. Co więcej, niektóre objawy skórne są rewelatorami nowotworowych chorób przewodu pokarmowego. Znajomość powiązań skórno-jelitowych umożliwia wczesne rozpoznanie i leczenie tych chorób.

Forum Medycyny Rodzinnej 2011, tom 5, nr 1, 23–30

słowa kluczowe: zespoły skórno-jelitowe, zespół Peutza-Jeghersa, zespół Gardnera, opryszczkowe zapalenie skóry, złośliwe zmiany grudkowo-zanikowe, piodermia zgorzelinowa, zespół rakowiaka

ABSTRACT

Intestine diseases may be accompanied by very characteristic skin lesions. They can be helpful in the diagnostic procedures. Moreover some of the cutaneous features are indicators of neoplastic diseases of digestive system. Knowledge of relation between skin and intestines enables early diagnosis and treatment of these diseases.

Forum Medycyny Rodzinnej 2011, tom 5, nr 1, 23–30

key words: Peutz-Jeghers syndrome, Gardner's syndrome, dermatitis herpetiformis, malignant atrophic papulosis, pyoderma gangrenosum, carcinoid syndrome

WSTĘP

Chorobom jelit mogą towarzyszyć różnego typu wykwity na skórze, między innymi: grudki i guzki, pęcherzyki, krostki lub owrzodzenia, osutki plamicze, afty. Niekiedy zmiany skórne są swoiste dla określonych chorób jelitowych i stanowią jeden z klinicznych elementów diagnostycznych. Zmiany skórne mają wówczas charakter rewelatorów (markerów), gdyż manifestują istniejące nieprawidłowości jelitowe lub wskazują

na możliwość ich wystąpienia. Patomechanizm powiązań jelitowo-skórnych najczęściej pozostaje niewyjaśniony.

Do chorób, w których zmiany jelitowe współistnieją z charakterystycznymi zmianami skórnymi, należą między innymi genetycznie uwarunkowane zespoły cechujące się polipowatością jelit, czyli zespół Peutza-Jeghersa oraz zespół Gardnera [1]. Za typowy zespół skórno-jelitowy uważa się opryszczkowe zapalenie skóry (choroba

Adres do korespondencji:
prof. dr hab. n. med. Jadwiga Roszkiewicz
Katedra i Klinika Dermatologii,
Wenerologii i Alergologii GUMed
ul. Dębinki 7, 80–211 Gdańsk
tel.: (58) 349 25 80, faks: (58) 349 25 86
e-mail: jrosz@gumed.edu.pl

Copyright © 2011 Via Medica
ISSN 1897–3590



Cechą charakterystyczną ZPJ jest występowanie polipowatości, najczęściej jelita cienkiego lub żołądka, oraz zmian barwnikowych skóry

Duhringa [DH, *dermatitis herpetiformis*]), związane z zanikiem kosmków jelitowych i nietolerancją glutenu [2, 3], a także chorobę Degosa, czyli złośliwe zmiany grudek-wanikowe (PMA, *papulosis maligna atrophicans*) dotyczące naczyń krwionośnych jelit i skóry [4]. Typowym skórny markerem zapalnych chorób jelit, określanych zbiorczą nazwą *inflammatory bowel diseases*, jest piodermia zgorzelinowa (PG, *pyoderma gangrenosum*) [2, 5]. Z kolei zmiany skórne związane z rakowiakiem, neuroendokrynnym guzem, umiejscowionym najczęściej w jelicie, są określane mianem zespołu rozlanego napadowego rumienia (*carcinoid flushing syndrome*) [6, 7].

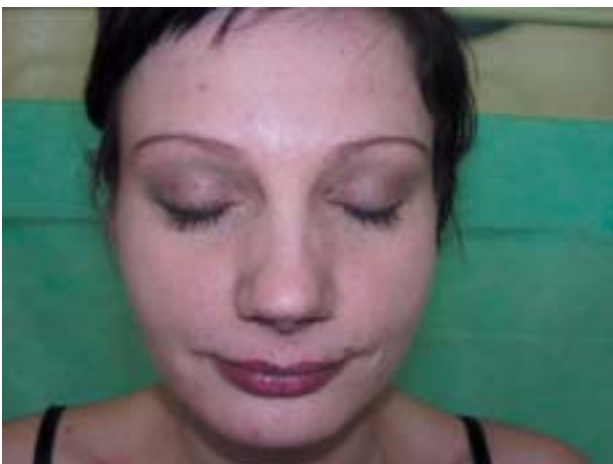W artykule przedstawiono w zarysie najbardziej typowe zmiany skórne, które mają duże znaczenie z punktu widzenia diagnostyki chorób jelit, zwłaszcza że niektóre z nich towarzyszą różnego typu złośliwym nowotworom.

ZESPÓŁ PEUTZA-JEGHERSA

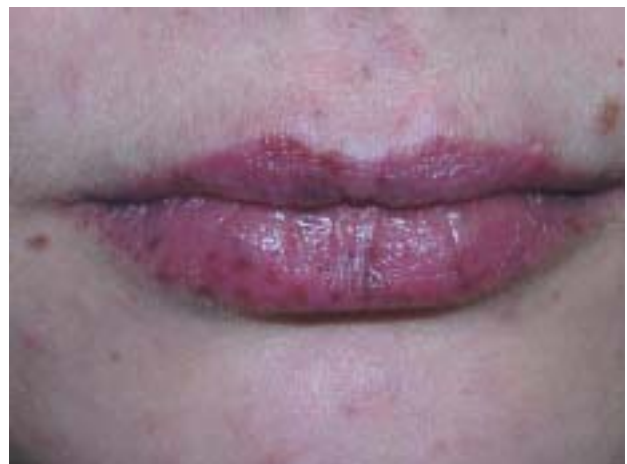Zespół Peutza-Jeghersa (ZPJ) jest rzadkim schorzeniem o podłożu genetycznym, dziedzicznym w sposób autosomalny dominujący, predysponującym do wystąpienia nowotworów złośliwych. Powoduje go mutacja genu *STK11* znajdującego się na chro-

mosomie 19p13.3, ujawniająca się u heterozygot [8, 9]. Cechą charakterystyczną ZPJ jest występowanie polipowatości, najczęściej jelita cienkiego lub żołądka, oraz zmian barwnikowych skóry. Zmiany barwnikowe w postaci piegów i plam soczewicowatych najczęściej dotyczą skóry twarzy, zwłaszcza powiek i czerwieni wargowej (ryc. 1, 2). U ponad 2/3 chorych plamy barwnikowe występują również w obrębie skóry palców rąk i stóp, a także w okolicy narządów płciowych i odbytu. Często zajmują śluzówki policzków oraz dziąsła. Podobną pigmentację można zaobserwować w jelicie podczas wziernikowania odbytnicy i okrężnicy.

Zmiany barwnikowe na skórze pojawiają się najczęściej w pierwszej dekadzie życia jako plamy wielkości 1–5 mm, jednolicie niebiesko-brunatnawo wybarwione. Najbardziej nasilone są w wieku przedszkolnym i szkolnym; zazwyczaj liczba piegów i plam soczewicowatych zmniejsza się wraz z dojrzewaniem, nieraz do całkowitego ich ustąpienia w wieku dorosłym. Plamy te nie wykazują nadwrażliwości na promieniowanie UV; nie stwierdzono również, aby ulegały przemianie nowotworowej. Polipowatość ujawnia się w drugiej dekadzie życia i dotyczy jelita cienkiego, okrężnicy, odbytnicy. Może ona być przyczyną zadzierzgnięcia,



Rycina 1. Liczne wykwyty piegowate w obrębie powiek i czerwieni wargowej u chorej z zespołem Peutza-Jeghersa



Rycina 2. Zmiany barwnikowe na czerwieni wargowej typowe dla zespołu Peutza-Jeghersa

niedrożności i krwawienia z przewodu pokarmowego. Rzadziej polipy o typie *hamartoma* występują w żołądku, jamie ustnej, przełyku, pęcherzu moczowym, macicy, oskrzelach, nosie, zatokach szczękowych. Szczególne zainteresowanie ZPJ wynika ze zwiększonego ryzyka zachorowania na nowotwory przewodu pokarmowego (rak jelita cienkiego, okrężnicy, żołądka, trzustki). Rzadziej występują: rak sutka, jajnika, szyjki macicy, jądra. Chorzy z rozpoznaniem ZPJ powinni pozostawać pod stałą kontrolą onkologiczną jako grupa szczególnie podatna na rozwój złośliwych nowotworów [8–12].

ZESPÓŁ GARDNERA — RODZINNA POLIPOWATOŚĆ JELITA GRUBEGO

Jest to również zespół uwarunkowany genetycznie, dziedziczony autosomalnie dominująco i predysponujący do wystąpienia nowotworów złośliwych. Jego przyczyną są mutacje w jednym z alleli genu *APC*, znajdującego się na chromosomie 5q21-22. Zespół Gardnera (ZG), cechuje obecność mnogich torbieli naskórkowych i włókniaków na skórze twarzy i głowy. Zmianom skórnym towarzyszą mnogie gruczolakowate polipy okrężnicy i odbytnicy. Pojawienie się setek, a nawet tysięcy polipów jest poprzedzone rozwojem kostniaków w obrębie żuchwy i czaszki. Polipy jelita grubego pozostawione bez leczenia prawie w 100% przypadków ulegają złośliwej przemianie i z tego względu ZG uważa się za typowy rewelator złośliwych nowotworów przewodu pokarmowego [13–15]. U chorych z ZG zaleca się profilaktyczne wykonanie kolektomii i uważne monitorowanie chorego.

CHOROBA DEGOSA — ZŁOŚLIWE ZMIANY GRUDKOWO-ZANIKOWE

Istotę choroby Degosa stanowi idiopatyczny proces zarostowy naczyń małego i średniego kalibru z tworzeniem na skórze grudek przekształcających się w białe blizny (PMA, *populosis maligna atrophicans*). Oprócz skó-

ry, ogniska niedokrwienia występują w przewodzie pokarmowym, stąd również nazwa — rozsiane jelitowo-skórne zarostowe zapalenie naczyń (*disseminated intestinal and cutaneous thromboangiitis*). Podobny proces może dotyczyć naczyń centralnego układu nerwowego, niekiedy także innych narządów. Prowadzi to do poważnych powikłań układowych i często zgonu chorego (50% przypadków) — dlatego schorzenie to określa się jako złośliwe [4, 16–18].

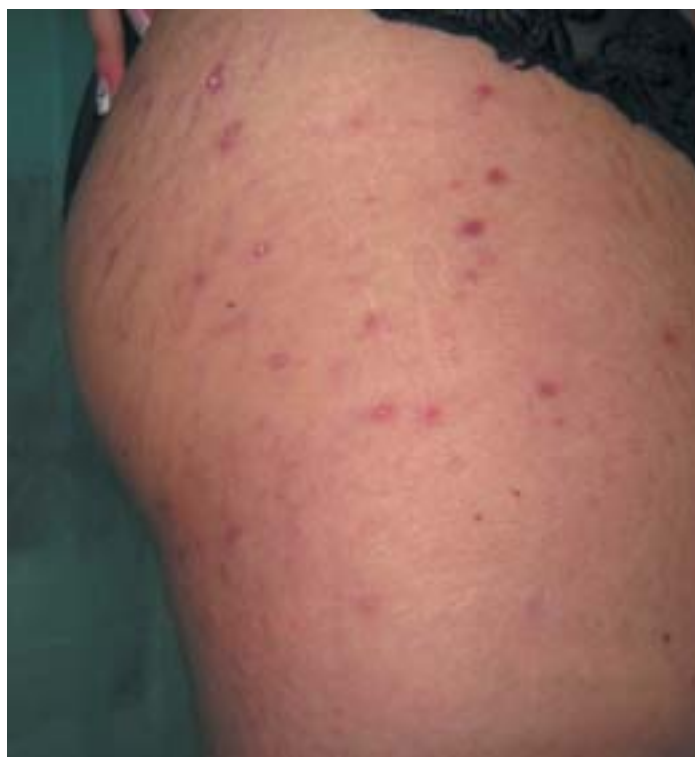Zmiany skórne w PMA są pierwszym objawem choroby i mają charakter patognomoniczny. Początkowo są to bladorożowe grudki wielkości 3–5 mm z niewielkim zagłębieniem w części środkowej (ryc. 3). Na skutek postępującej martwicy skóry wywołanej niedokrwieniem, grudki zapadają się i przekształcają w charakterystyczne porcelanowo-białe małe blizny, przypominające ślad po ospie (ryc. 4). Zmiany skórne w liczbie od kilku do kilkuset występują na tułowiu i dosiebnych częściach kończyn; na ogół nie po-



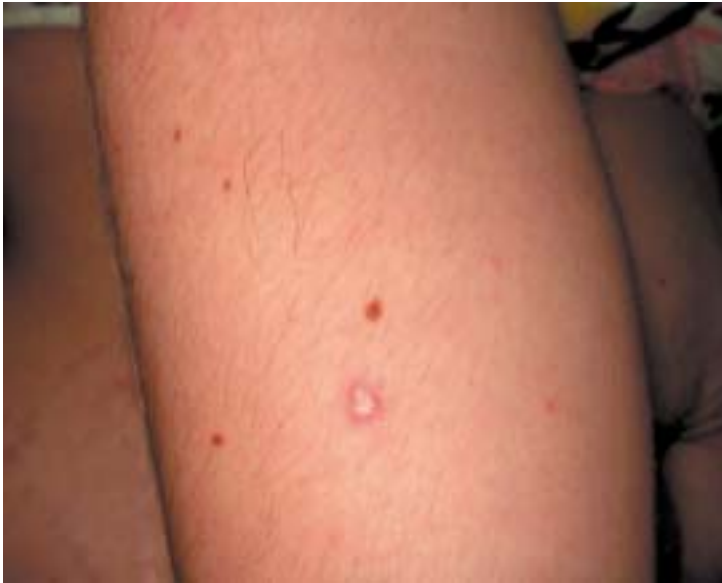Chorzy z rozpoznaniem ZPJ powinni pozostawać pod stałą kontrolą onkologiczną jako grupa szczególnie podatna na rozwój złośliwych nowotworów



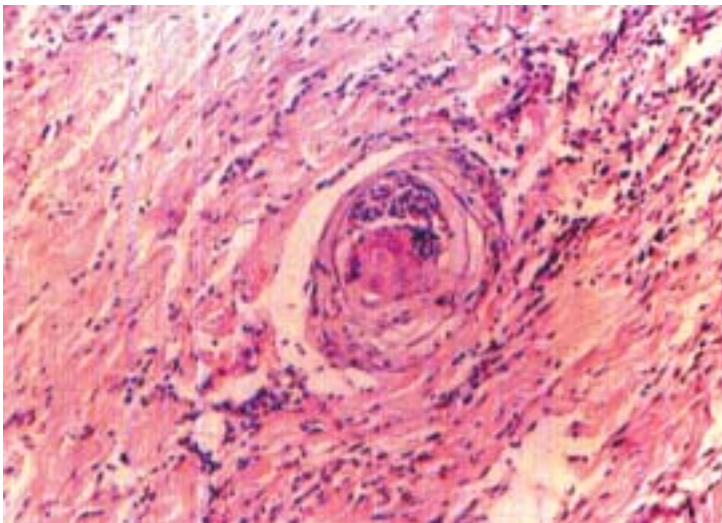
Polipy jelita grubego pozostawione bez leczenia prawie w 100% przypadków ulegają złośliwej przemianie



Rycina 3. Choroba Degosa. Na skórze uda wykwyty grudkowe, niektóre z widoczną w części centralnej martwicą skóry



Rycina 4. Patognomoniczne dla choroby Degosa porcelanowo-białe małe blizny otoczone rumieniową obwódką



Rycina 5. Choroba Degosa. Tętniczka o pogrubiałych ścianach spowodowanych proliferacją komórek śródbłonna z widocznym w świetle naczyń zakrzepem

wodują żadnych dolegliwości. Twarz i podszczy zwykle nie są zajęte, rzadko natomiast wykwyty grudkowe mogą pojawiać się na błonach śluzowych jamy ustnej i narządach płciowych.

Choroba przez wiele lat może dotyczyć tylko skóry; jednak w większości przypadków przebieg PMA jest niepomysłny, zwłaszcza gdy wystąpią objawy brzuszne (ból, którym towarzyszą krwawe wymioty i podwyższenie temperatury ciała). Naj-

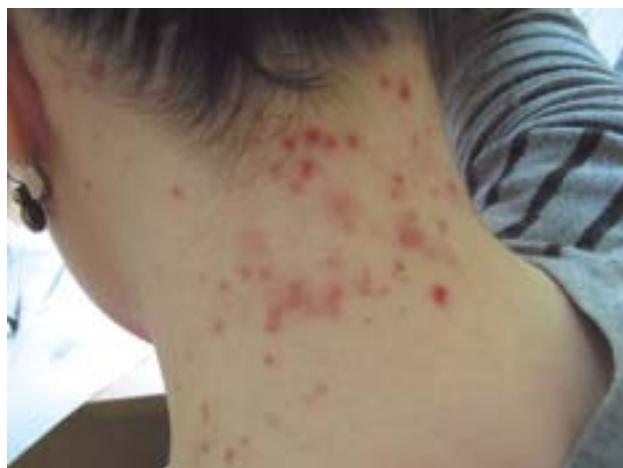częstszą przyczyną śmierci w chorobie Degosa jest perforacja jelit i zapalenie otrzewnej bądź zależny od martwicy niedokrwiennej krwotok mózgowy.

Rozpoznanie PMA opiera się na podstawie typowego wyglądu zmian skórnych i charakterystycznego obrazu histopatologicznego. Biopsja skóry ujawnia wybitne pogrubienie ścian naczyń spowodowane proliferacją komórek śródbłonna, a w ich świetle obecność zakrzepów (ryc. 5). Skąpy naciek zapalny lub jego brak w ścianie i otoczeniu naczyń stanowi główną cechę odróżniającą PMA od innych typów zakrzepowych i alergicznych zapaleń naczyń. Podobny obraz histopatologiczny stwierdza się w jelicie, z największym nasileniem zmian w obrębie błony podśluzowej oraz w innych zajętych przez proces chorobowy narządach.

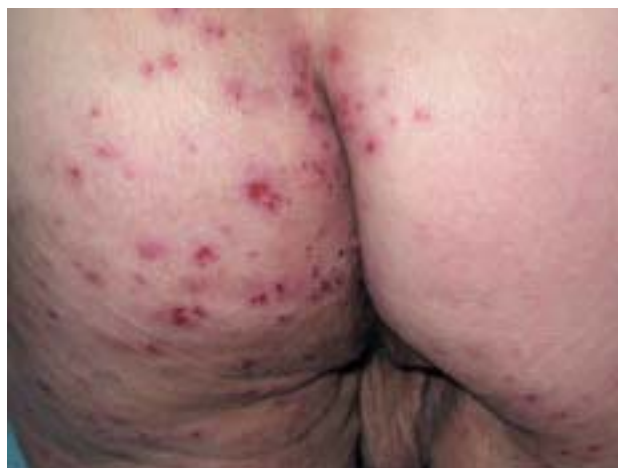Leczenie PMA jest nieskuteczne (leki przeciwmalaryczne, glikokortykosteroidy, leki immunosupresyjne, heparyna, doustne antykoagulanty, leki przeciwagregacyjne oraz fibrynolityczne stosowano ze zmiennym rezultatem). Leczenie zabiegowe jest obarczone wysoką śmiertelnością.

OPRYSZCZKOWATE ZAPALENIE SKÓRY, CHOROBA DUHRINGA

Opryszczkowane zapalenie skóry to autoimmunologiczna choroba pęcherzowa, uznawana za typowy zespół jelitowo-skinny, której podłożem, podobnie jak w zespole złego wchłaniania, jest nietolerancja glutenu. Wyrazem tego jest patologia jelitowa polegająca na zaniku lub spłaszczeniu kosmków jelitowych; dotyczy to jednak ograniczonej powierzchni jelita cienkiego, dlatego u większości chorych nie obserwuje się typowych dla celiakii objawów klinicznych ze strony przewodu pokarmowego. W przeciwieństwie do celiakii, przeciwciała w klasie IgA są skierowane przeciwko transglutaminazie tkankowej. Odkładając się pod błoną podstawną w brodawkach skórnych w formie kompleksów, aktywują granulocy-



Rycina 6a. Choroba Duhringa. Wykwity rumieniowe, pęcherzyki i nadżerki na skórze karku 14-letniej dziewczynki



Rycina 6b. Zmiany typowe dla choroby Duhringa na skórze pośladków. Obecność licznych nadżerek świadczy o nasilonym świądzie

ty i prowokują występowanie zmian skórnych [2, 20].

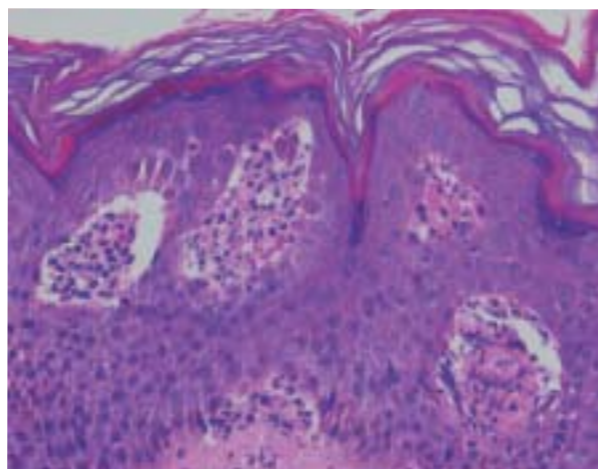
Choroba Duhringa (DH, *dermatitis herpetiformis*) występuje zarówno u dzieci, jak i dorosłych. Cechuje ją wielopostaciowość zmian skórnych — pojawiają się plamy rumieniowe, wykwity pokrzywkowate, grudki i pęcherzyki o wianuszkowatym (opryszczkowatym) układzie, zajmujące symetrycznie wyprostne powierzchnie przedramion, okolicę krzyżową, pośladki, kolana i owłosioną skórę głowy oraz kark (ryc. 6a, 6b). Znamiennej cechą DH jest nasilony świąd i przy-

kre pieczenie skóry. Z tego względu chorobę można pomylić ze świerzem lub wypryskiem. Stan ogólny chorych jest dobry. Przebieg DH jest przewlekły, wieloletni z okresami zaostrzeń, niekiedy dolegliwości utrzymują się całe życie.

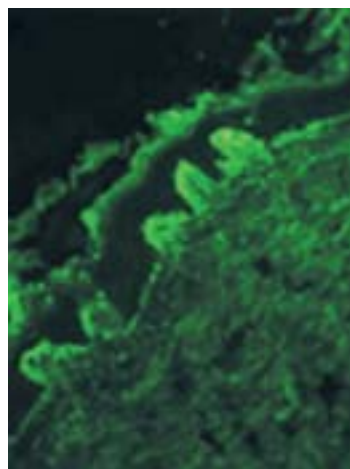
Badanie histologiczne ujawnia mikroropnie w brodawkach skórnych (ryc. 7a). Znaczenie diagnostyczne ma przede wszystkim badanie immunohistochemiczne skóry, pokazujące obecność ziarnistych złogów IgA w brodawkach skóry (ryc. 7b). Ponadto u części chorych z DH w surowicy krwi wy-



Znamiennej cechą DH jest nasilony świąd i przykre pieczenie skóry. Z tego względu chorobę można pomylić ze świerzem lub wypryskiem

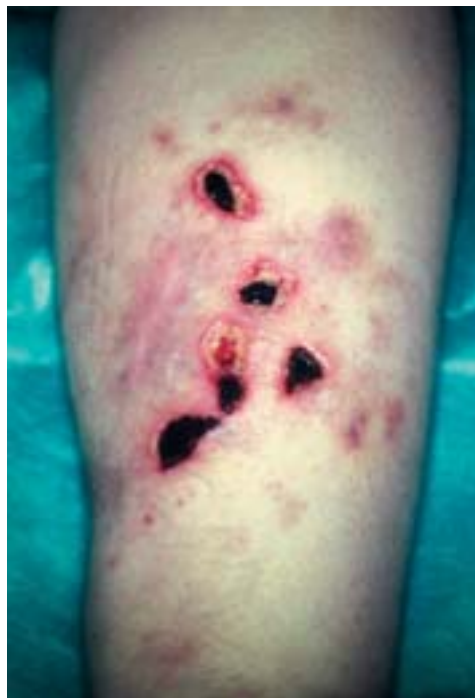

Rycina 7a. Obraz histologiczny choroby Duhringa. W pęcherzu podnaskórkowym skupiska leukocytów

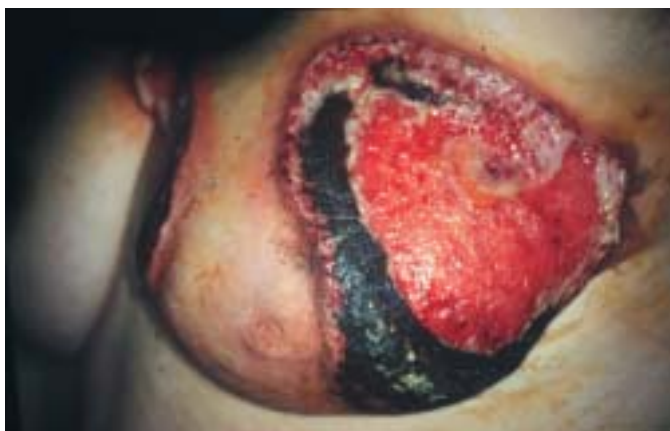

Rycina 7b. Złogi IgA w obrębie brodawek skórnych w pobliżu granicy skórno-naskórkowej — obraz immunofluorescencyjny typowy dla choroby Duhringa

krywa się przeciwciała przeciw *endomysium* mięśni gładkich (IgAEmA), typowe dla gluttenozależnej enteropatii, oraz przeciw transglutaminazie III [19–21]. Podstawą leczenia są podawane okresowo sulfony (Disulone 100 mg/dobę) przy stałej kontroli obrazu krwi obwodowej (oznaczanie stężenia metemoglobiny) oraz dieta bezglutenowa. Bezwzględnie przestrzegana przez wiele miesięcy lub lat dieta bezglutenowa redukuje



Rycina 8. Liczne zmiany typu piodermii zgorzelinowej przypominające niesztowice



Rycina 9. Zmiany typu piodermii zgorzelinowej u chorej z *colitis ulcerosa*. Na skórze piersi rozległe nieogojące się owrzodzenie z postępującą martwicą

je konieczność stosowania dapsonu. Chorzy powinni też unikać spożywania nadmiernych ilości jodu (m.in. skorupiaki, sól jodowana, środki wykrztuśne z jodem), który podobnie jak gluten, może wywoływać nasilenie zmian skórnych.

PIODERMIA ZGORZELINOWA

Piodermia zgorzelinowa (PG, *pyoderma gangrenosum*) występuje rzadko i ma nieznaną etiopatogenezę. Cechuje się gwałtowną bezbakteryjną martwicą skóry. Oprócz schorzeń hematologicznych (gammopatie, szpiczak mnogi), którym może ona towarzyszyć, PG często jest rewelatorem chorób zapalnych jelit, a zwłaszcza wrzodziejącego zapalenia jelita grubego (*colitis ulcerosa*) i choroby Leśniowskiego-Crohna (*ileitis terminalis*) [5, 22–24].

Podłożem PG mogą być również inne choroby przewodu pokarmowego (wrzody żołądka i dwunastnicy) oraz przewlekłe aktywne zapalenie wątroby i inne schorzenia immunologiczne. Opisano rozwój PG u dzieci cierpiących na przewlekły nieżyt jelit po szczepieniu przeciwdurkowym. O immunologicznym charakterze choroby świadczy zjawisko patergii — zmienionej odczynowości skóry, którego wyrazem jest rozwój u chorych z PG nowych, głębokich owrzodzeń w miejscach niewielkich nawet urazów mechanicznych, jak na przykład ukłucie [24].

Zmiany typu PG mogą wystąpić w każdym umiejscowieniu, najczęściej jednak dotyczą kończyn dolnych. Początkowo jest to zapalny guzek, krostka lub krwotoczny pęcherz przypominający niesztowicę, czyrak lub odczyn po ukąszeniu owada (ryc. 8). Zmiany te bardzo szybko ulegają rozpadowi i, powiększając się obwodowo, wytwarzają rozległe, szerzące się pełzakowato owrzodzenia o obrzękniętym dnie i wyniosłych ciemnoczerwonych brzegach. Rozpad tkanek w PG postępuje tak szybko, że owrzodzenia wielkości dłoni mogą powstać w ciągu kilku dni (ryc. 9). Ogniska są poje-

dyncze lub mnogie, pojawiają się wysiewami. Przebieg PG może być bardzo szybki, piorunujący; owrzodzenia, zlewając się i pogłębiając, powodują odsłonięcie mięśni, powięzi, a nawet kości. W innych przypadkach choroba postępuje wolniej, z odczynem ziarniniakowym i gojeniem. Powstanie zanikowych blizn zwykle wiąże się z zahamowaniem postępu lub poprawą choroby zasadniczej, której towarzyszy PG.

Podstawą leczenia są kortykosteroidy (60–80 mg prednisonu dziennie), sulfasalazyna (5,0–10,0 g/d.), dapson (50–150 mg/d.) i, jak wynika z własnych doświadczeń, cyklosporyna A w dawce 5–8 mg/kg/d. Poleca się również azatioprinę, takrolimus, mykofenolan mofetilu, a także leki biologiczne.

W każdym przypadku PG należy przeprowadzić dokładne badania przewodu pokarmowego oraz badanie immunoelektroforetyczne, które pozwala na wczesne wykrycie szpiczaka.

ZESPÓŁ RAKOWIAKA

Rakowiak jest neuroendokrynnym guzem, wywodzącym się z rozproszonych komórek układu endokrynnego, wydzielającym serotoninę i inne wazoaktywne aminy [6, 7, 25, 26]. Rakowiaki najczęściej występują w przewodzie pokarmowym w obrębie jelita cienkiego, wyrostka robaczkowego oraz odbytnicy. Rzadszą lokalizacją nowotworu (10% przypadków) jest drzewo oskrzelowe, jajnik, jądro, trzustka.

Tak zwany rumieniec serotoninowy, związany z obecnością uwalniania wazoaktywnych amin przez komórki guza, ma charakter napadowy, pojawia się na twarzy i karku, rzadziej obejmuje tułów i często przyjmuje fioletowy odcień. W następstwie powtarzających się epizodów rumieniec może utrzymywać się trwale. Mogą mu towarzyszyć, zależne od uwalniania serotoniny, objawy żołądkowo-jelitowe (biegunka, skurcze, bóle brzucha), zespół złego wchłaniania, tachykardia i inne. Zazwyczaj te objawy wiążą się z guzami przewodu pokarmowego — występują wówczas, gdy pojawiają się przerzuty do wątroby i guz jest już nieoperacyjny. Potwierdzeniem rozpoznania rakowiaka jest obecność wzmożonego wydalania z moczem kwasu 5-hydroksyindolooctowego (5HIAA) — metabolitu serotoniny (norma < 10 mg/d.; w zespole rakowiaka 5HIAA przekracza 50 mg/d.).

PODSUMOWANIE

Charakterystyczne zmiany na skórze, które towarzyszą różnym chorobom jelit i są łatwo rozpoznawane, stanowią jeden z klinicznych elementów diagnostycznych. W przypadku rzadkich, genetycznie uwarunkowanych zespołów skórno-jelitowych (ZPJ, ZG), znajomość ryzyka zachorowania na nowotwory złośliwe pozwala na objęcie pacjentów szczególnym systemem obserwacji klinicznej i stwarza możliwość wczesnego rozpoznania i leczenia pojawiających się nowotworów.



Rakowiaki najczęściej występują w przewodzie pokarmowym w obrębie jelita cienkiego, wyrostka robaczkowego oraz odbytnicy

PIŚMIENNICTWO

1. Winship I.M., Dudding T.E. Lessons from the skin — cutaneous features of familial cancer. *Lancet Oncol.* 2008; 9: 462–472.
2. Jabłońska S. *Choroby skóry*. Wydawnictwo Lekarskie PZWL 1980; 421–426.
3. Reunala T.L. Dermatitis herpetiformis. *Clin. Dermatol.* 2001; 19: 728–736.
4. Lange M., Roszkiewicz J., Szczerkowska-Dobosz A. i wsp. Złośliwe zmiany grudkowo-zanikowe. *Choroba Degosa*. *Przegl. Dermatol.* 2007; 94: 607–610.
5. Trost L., McDonnel J. Important cutaneous manifestation of inflammatory bowel disease. *Postgrad. Med. J.* 2005; 81: 580–585.

6. Braun-Falco O., Plewig G., Wolff., Burgdorf W. (red.). *Dermatology*. Wyd. 2. Springer Verlag, Berlin-Heidelberg 2000; 545–546.
7. van der Lely A.J. Carcinoid syndrome: Diagnosis and medical management. *Arq. Bras. Endocrinol. Metab.* 2005; 49: 850–860.
8. Tomlinson I.P.M., Houlston R.S. Peutz-Jeghers syndrome. *J. Med. Genet.* 1997; 34: 1007–1011.
9. Hemminki A. The molecular basis and clinical aspects of Peutz-Jeghers syndrome. *Cell. Mol. Life Sci.* 1999; 55: 735–750.
10. Jasiel-Walikowska E., Nedoszytko B., Lange M. i wsp. Zespół Peutz-Jeghersa współistniejący z łuszczycą. *Przegl. Dermatol.* 2007; 94: 501–505.
11. Giardiello F.M., Brensinger J.D., Tersmette A.C. i wsp. Very high risk of cancer in Peutz-Jeghers syndrome. *Gastroenterology* 2000; 119: 1447–1453.
12. Giardiello F.M., Trimbath J.D. Peutz-Jeghers syndrome and management recommendations. *Clin. Gastroenterol. Hepatol.* 2006; 4: 408–415.
13. Fotiadis C., Zografos G.C., Tsekouras D.K. i wsp. Gardner's syndrome: A case report and review of the literature. *World Gastroenterol.* 2005; 11: 5408–5411.
14. Gu G.L., Wang S.L., Wei X.M., Bai L. Diagnosis and treatment of Gardner syndrome with gastric polyposis: A case report and review of literature. *World J. Gastroenterol.* 2008; 14: 2121–2123.
15. Gomez Garcia E.B., Knoers N.V.A.M. Gardner's syndrome (familial adenomatous polyposis): a cilia-related disorder. *Lancet Oncol.* 2009; 10: 727–735.
16. Chave T., Varma S., Patel G. i wsp. Malignant atrophic papulosis (Degos' disease): clinicopathological correlations. *J. Europ. Acad. Dermatol. Venereol.* 2001; 15: 43–45.
17. Torrelo A., Sevilla J., Mediero I.G. i wsp. Malignant atrophic papulosis in infant. *Br. J. Dermatol.* 2002; 146: 916–918.
18. Wolniak-Trzeciak G., Trzeciak P., Głońska M. Układowa postać choroby Degosa o śmiertelnym przebiegu — opis przypadku. *Derm. Klin.* 2007; 9: 108–112.
19. Chorzelski T.P., Beutner E.H., Jabłońska S. i wsp. Immunofluorescence studiem in the diagnosis of dermatitis herpetiformis and its differentiation from bullous pemphigoid. *J. Invest. Dermatol.* 1971; 56: 373–380.
20. Reunala T.L. Dermatitis herpetiformis. *Clin. Dermatol.* 2001; 19: 728–736.
21. Sardy M., Karpati S., Merkl B. i wsp. Epidermal transglutaminase (T Gase 3) is the autoantigen of dermatitis herpetiformis. *J. Exp. Med.* 2002; 195: 747–757.
22. Crowson A.N., Mihm M.C. Jr, Margo C. Pyoderma gangrenosum: a review. *J. Cutan. Pathol.* 2003; 30: 97–107.
23. Su W., Davis M., Weening R. i wsp. Pyoderma gangrenosum: clinicopathologic correlation and proposed diagnostics criteria. *Int. J. Dermatol.* 2004; 43: 790–800.
24. Wojas-Pelc A., Sułowicz J., Solecki R. i wsp. Zjawisko patergii w przebiegu pyoderma gangrenosum — opis przypadku. *Post. Dermatol. Alergol.* 2009; 26: 550–554.
25. Roszkiewicz J., Roszkiewicz A. Współczesne poglądy na pochodzenie i obraz morfologiczny komórek wytwarzających hormony polipeptydowe. *Post. Hig. i Med. Dośw.* 1972; 26: 91–103.
26. Yao J.C., Hasson M., Phan A. i wsp. One hundred years after "carcinoid": epidemiology and prognostic factors for neuroendocrine tumors in 35,825 cases in the United States. *J. Clin. Oncol.* 2008; 26: 3063–3072.