

Tomasz Batko¹,
Wojciech Kosiak¹,
Danuta Sierota²,
Anna Balcerska²

¹Pracownia Diagnostyki Ultrasonograficznej
i Biopsyjnej przy Klinice Pediatrii,
Hematologii, Onkologii i Endokrynologii
Gdańskiego Uniwersytetu Medycznego

²Klinika Pediatrii, Hematologii,
Onkologii i Endokrynologii
Gdańskiego Uniwersytetu Medycznego

O diagnostyce ultrasonograficznej guzów litych u dzieci i młodzieży — raz jeszcze

Ultrasound diagnostics of solid tumors in children and adolescent

STRESZCZENIE

Współczesna ultrasonografia w połączeniu z wiedzą kliniczną i doświadczeniem osoby wykonującej badania pozwala na skuteczną diagnostykę wstępną chorób nowotworowych wieku dziecięcego. Umożliwia również monitorowanie pacjentów ze zwiększonym ryzykiem wystąpienia nowotworu. Ultrasonografia pediatryczna pozwala na obrazowanie większości zmian, które rozwinęły się w ustroju dziecka. Dzięki swej dostępności, bezpieczeństwu, relatywnie niskiej cenie i nowym technikom obrazowania diagnostyka ultrasonograficzna powinna być pierwszym badaniem obrazowym w przypadku podejrzenia choroby nowotworowej u pacjentów w okresie rozwojowym.

Forum Medycyny Rodzinnej 2011, tom 5, nr 1, 16–22

słowa kluczowe: ultrasonografia, nowotwór, pediatria

ABSTRACT

Modern ultrasound combined with clinical knowledge and experience makes it possible to efficiently diagnose childhood neoplastic diseases. Sonography also allows the monitoring of patients with an increased risk of cancer. Pediatric ultrasound imaging offers the possibility of visibility of pathological changes in almost each area of the human body. Sonography because of its availability, safety, low price, and the possibilities of new ultrasound imaging techniques should be the first imaging examination in children with suspected neoplastic diseases.

Forum Medycyny Rodzinnej 2011, tom 5, nr 1, 16–22

key words: ultrasonography, neoplasm, pediatrics

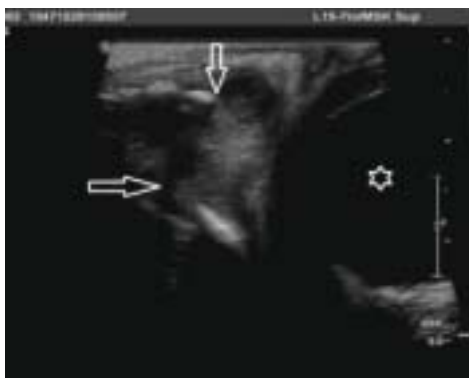Adres do korespondencji:

lek. Tomasz Batko
Pracownia Diagnostyki Ultrasonograficznej
i Biopsyjnej przy Klinice Pediatrii,
Hematologii, Onkologii i Endokrynologii
Gdańskiego Uniwersytetu Medycznego
ul. Dębinki 7, 80–952 Gdańsk
tel.: (58) 349 29 22, (58) 349 28 72
faks: (58) 344 67 85
e-mail: herbatko@wp.pl

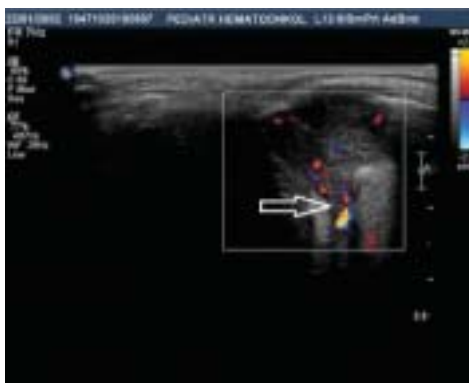
OPIS PRZYPADKU

Rodzice zgłosili się z 10-letnim chłopcem do lekarza rodzinnego. Kilka dni wcześniej spostrzegli u syna opadanie górnej powieki oka lewego. Chłopiec dotychczas nie chorował przewlekłe i nie był hospitalizowany. Rodzice i chłopiec wykluczali ewentualny uraz oka. Chłopiec nie zgłaszał bólu w okolicy oczodołu, zaburzeń widzenia ani kłopotów z drożnością nosa. W badaniu przedmiotowym nie stwierdzono odchyień od stanu prawidłowego, poza wyraźnym opadaniem górnej powieki oka lewego. Pacjenta skierowano na konsultację okulistyczną.

Lekarz okulista nie stwierdził zaburzeń widzenia ani innych (poza opadaniem powieki) patologii w pełnym badaniu okulistycznym i skierował pacjenta na badanie oczodołów metodą tomografii komputerowej (TK). W wykonanym badaniu TK (bez podania kontrastu) nie uwidoczniło zmian patologicznych w obrębie oczodołów. Chłopca skierowano na konsultację neurologiczną. Jedynym dodatkowym objawem, który stwierdzono w badaniu neurologicznym, była bolesność uciskowa w miejscu wyjścia pierwszej gałązki lewego nerwu trójdzielnego. Zdecydowano o konieczności konsultacji laryngologicznej, szukając przyczyny opadania powieki w patologii w obrębie zatok przynosowych. Konsultujący laryngolog wykluczył laryngologiczne przyczyny opadania powieki i skierował chłopca do Poradni Onkologicznej dla Dzieci, do której pacjent trafił po trwających łącznie ponad miesiąc wcześniejszych badaniach i konsultacjach. W dniu wizyty w Poradni Onkologicznej wykonano, na zlecenie onkologa, badanie ultrasonograficzne tkanek miękkich okolicy lewego oczodołu. W badaniu USG uwidoczniło litą, hipoechogenną, bogato unaczynioną zmianę zlokalizowaną w przyśrodkowej części górnej powieki oka lewego. Zmiana powodowała destrukcję kości czołowej oraz naciekała szczelinę oczodołową górną (ryc. 1a, b). Specyfika



Rycina 1a. Guz (strzałki) powieki górnej oka lewego powodujący destrukcję okostnej kości czołowej. Gwiazdką oznaczono ciało szkliste oka lewego



Rycina 1b. W opcji kolorowego Dopplera widoczne unaczynienie zmiany. Strzałką oznaczono naciekanie lewej szczeliny oczodołowej górnej

stwierdzanej zmiany sugerowała podłoże nowotworowe choroby. Potwierdziło to badanie histopatologiczne, w którym rozpoznano histiocytozę komórek Langerhansa.

WSTĘP

Współczesna ultrasonografia, w połączeniu z wiedzą i doświadczeniem klinicznym zarówno lekarza kierującego, jak i wykonującego badanie, stała się potężnym narzędziem diagnostycznym. Badanie ultrasonograficzne, łącząc powszechną dostępność i bezpieczeństwo z możliwością wykonania badania w każdych warunkach i to bez wcześniejszego przygotowania pacjenta, przy swej stosunkowo niskiej cenie zajmuje wyjątkowe miejsce w diagnostyce pediatrycznej. Ma to szczególne znaczenie we wczesnym rozpoznawaniu guzów litych wieku rozwojowego. Biorąc



Właściwe wykorzystanie możliwości ultrasonografii pediatrycznej ma kluczowe znaczenie w szybkim i prawidłowym ukierunkowaniu procesu diagnostycznego chorób nowotworowych wieku dziecięcego

pod uwagę dynamiczny przebieg większości chorób nowotworowych u dzieci, a także brak specyficznych objawów wstępnych, niezwykle istotna jest sprawnie prowadzona diagnostyka wstępna [1].

Właściwe wykorzystanie możliwości ultrasonografii pediatrycznej ma kluczowe znaczenie w szybkim i prawidłowym ukierunkowaniu procesu diagnostycznego chorób nowotworowych wieku dziecięcego. Istotnym elementem sprawnie prowadzonej diagnostyki jest również minimalizowanie lęku towarzyszącego pacjentowi i jego rodzinie. Dzięki badaniu USG można z dużym prawdopodobieństwem wykluczyć obecność zmiany o charakterze nowotworowym, na co zazwyczaj nie pozwala samo badanie podmiotowe i przedmiotowe pacjenta.

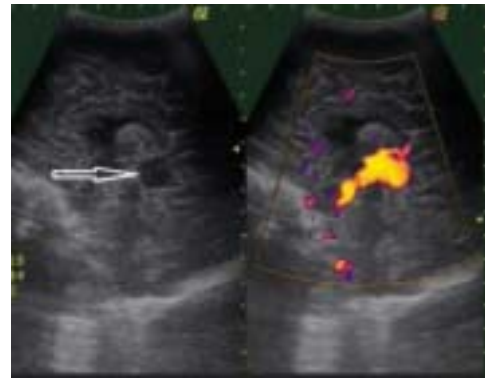
Celem artykułu jest przedstawienie możliwości współczesnej ultrasonografii we wczesnej diagnostyce onkologicznej dzieci i młodzieży.

GŁOWA

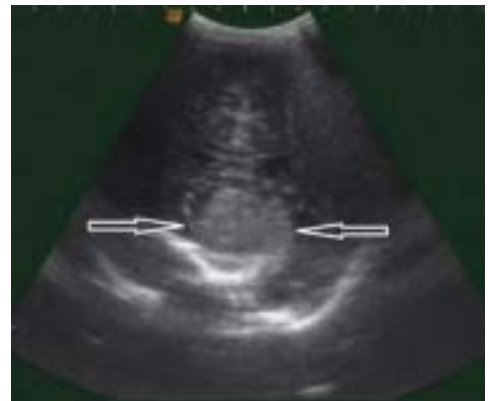Ultrasonografia przeziemiączkowa przez ostatnie 30 lat ugruntowała swoją pozycję jako podstawowe badanie służące ocenie mózgowia noworodków, niemowląt i młodszych dzieci z niezarośniętym ciemiączkiem przednim. Z powodzeniem jest wykorzystywana w ocenie wielu wad wrodzonych oraz innych chorób ośrodkowego układu nerwowego (OUN) (ryc. 2). Przeziemiączkowe badanie USG pomaga też we wczesnej diagnostyce guzów OUN u małych dzieci, u których występują niepokojące objawy kliniczne (ryc. 3).

Wykorzystanie dodatkowych okien akustycznych (ciemiączko tylne, tylnoboczne, łuska kości skroniowej oraz otwór wielki) zwiększa czułość badania, zwłaszcza w przypadku zmian zlokalizowanych w środkowym i tylnym dole czaszki [2].

Badanie USG pozwala również ocenić zmiany zlokalizowane w zakresie tkanek miękkich twarzoczaszki, czego przykładem



Rycina 2. Malformacja żyły Galena. Bezechowa zmiana — malformacja żylna (strzałka) zlokalizowana w linii pośrodkowej, do tyłu od struktur śródmózgowia z widocznym przepływem w opcji Dopplera tkankowego



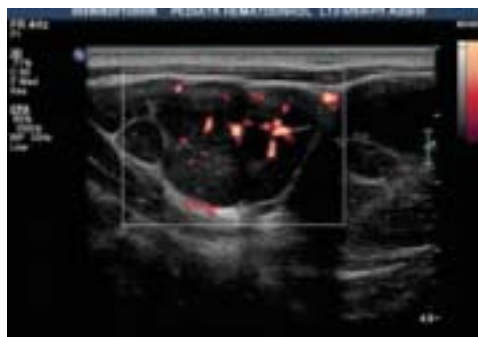Rycina 3. Guz dołu środkowego czaszki — czaszkogardłak (strzałki). Badanie USG wykonane u niemowlęcia z powodu oczopląsu

jest prezentowany na początku artykułu opis przypadku (ryc. 1a, b).

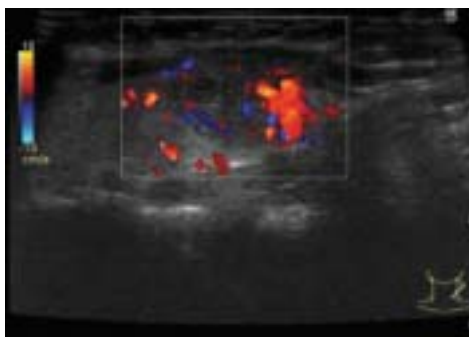
SZYJA I TKANKI MIĘKIE

Jednym z najczęściej wykorzystywanych wskazań do badania ultrasonograficznego szyi u dzieci i młodzieży jest ocena powiększonych węzłów chłonnych szyjnych. Badanie USG pozwala dokładnie sprawdzić poniżej wymienione cechy węzłów chłonnych:

- lokalizacja i stosunek węzłów do otaczających tkanek i narządów;
- kształt, wielkość i echogeniczność;
- obecność lub brak wnęki węzłów chłonnych;
- obecność zwapnień, przestrzeni płynowych, ognisk martwicy;



Rycina 4. Liczne nieprawidłowe węzły chłonne zlokalizowane w prawej okolicy nadobojczykowej u pacjenta z ziarnicą złośliwą



Rycina 5a. Rak brodawkowy tarczycy. W okolicy bieguna dolnego tarczycy widoczna słabo ograniczona, hipoechogenna zmiana o nieprawidłowym wzorcu unaczynienia z drobnymi hiperechogennymi odbiciami

— wzorec unaczynienia węzłów przy wyko-
rzystaniu opcji dopplerowskich.

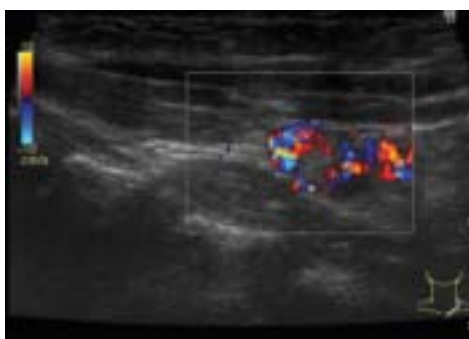
Dzięki określeniu wymienionych cech można zróżnicować węzły chłonne patologiczne, budzące niepokój onkologiczny, i węzły prawidłowe oraz odczynowe (ryc. 4) [3].

Równie częstym wskazaniem do badania ultrasonograficznego szyi, zwłaszcza u dzieci starszych, jest obserwacja zmian zlokalizowanych w tarczycy (ryc. 5a) [4]. Badanie USG ukazuje nie tylko lokalizację i wielkość zmian ogniskowych w tarczycy, ale też ich granice, obecność zmian płynowych i zwapnień, wzorec unaczynienia oraz morfologię okolicznych węzłów chłonnych (ryc. 5b). Dodatkowo ultrasonografia pozwala na bezpieczne monitorowanie biopsji zmian w tarczycy i podejrzanych węzłów chłonnych.

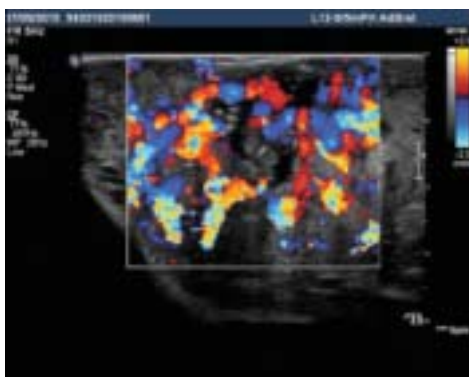
Ultrasonografia ma swoje zastosowanie także w diagnostyce różnicowej innych zmian w obrębie szyi oraz tkanek miękkich kończyn i tułowia, budzących w badaniu klinicznym niepokój onkologiczny [5]. Wybrane przykłady takich zmian przedstawiono na rycinach 6–8.

JAMA BRZUSZNA I JADRA

Dzięki swej powszechnej dostępności, badanie ultrasonograficzne stało się podstawowym badaniem obrazowym w ocenie narządów jamy brzusznej. Coraz częściej jest ono wykonywane również poza ściśle określonymi wskazaniami klinicznymi. Powszechna



Rycina 5b. Węzły chłonne przerzutowe u tego samego pacjenta



Rycina 6. Bogato unaczyniona zmiana zlokalizowana w tkankach miękkich okolicy łopatki lewej — malformacja naczyniowa

i prawidłowa staje się praktyka wykonywania badania USG jamy brzusznej u dzieci zdrowych i traktowania go jako badanie przesiewowe. Umożliwia to wykrycie niemych klinicznie wad wrodzonych i patologii w obrębie narządów jamy brzusznej oraz pozwala na przypadkowe rozpoznanie chorób nowotworowych wieku dziecięcego,



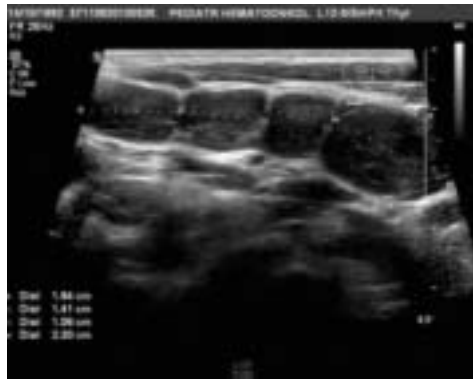
Częstym wskazaniem do badania ultrasonograficznego szyi, zwłaszcza u dzieci starszych, jest obserwacja zmian zlokalizowanych w tarczycy



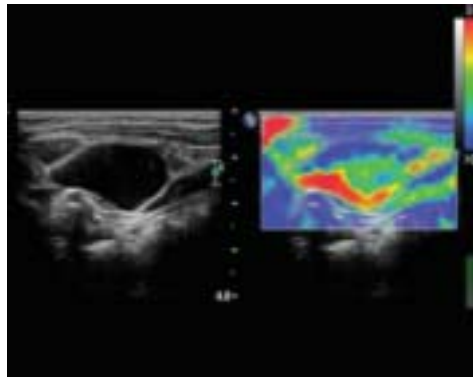
Powszechna i prawidłowa staje się praktyka wykonywania badania USG jamy brzusznej u dzieci zdrowych i traktowania go jako badanie przesiewowe



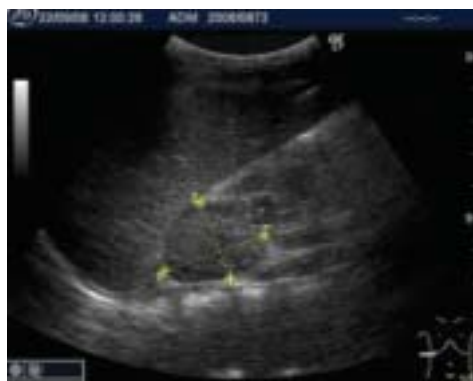Szczególną rolę przypisuje się ultrasonografii pediatrycznej w monitorowaniu pacjentów ze zwiększonym ryzykiem występowania nowotworów



Rycina 7. Liczne nerwiakowłókniaki zlokalizowane wzdłuż naczyń szyjnych u pacjenta z nerwiakowłókniakowatością typu I



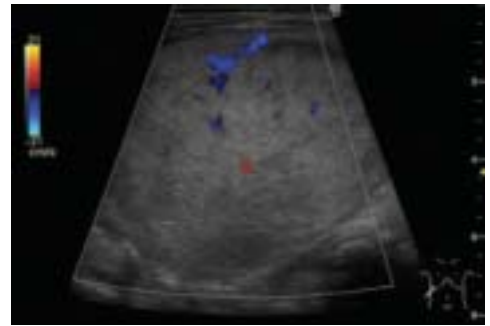
Rycina 8. Torbiel boczna szyi u 3-letniego chłopca. Po stronie prawej obraz torbieli z wykorzystaniem elastografii (technika służąca ocenie elastyczności badanych tkanek)



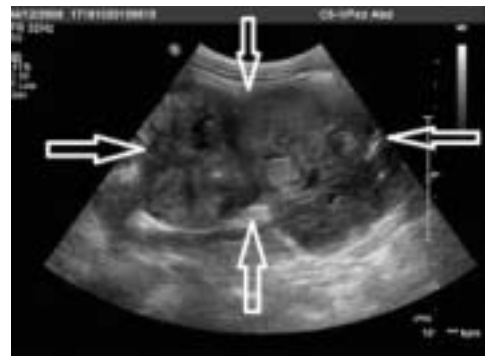Rycina 9. Przypadkowo znaleziony guz Wilmsa zlokalizowany w biegunie górnym nerki prawej

jeszcze przed wystąpieniem jakichkolwiek objawów klinicznych (ryc. 9).

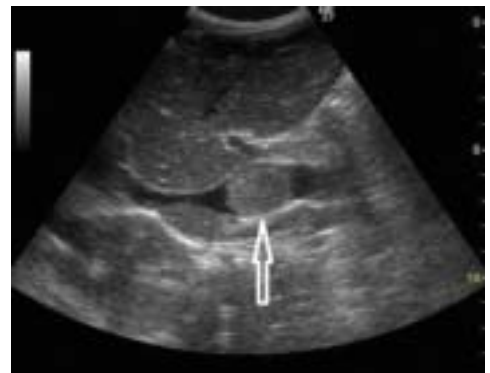Badanie USG ułatwia wstępne stwierdzenie stopnia zaawansowania choroby nowotworowej dzięki możliwości dokładnej oceny wielkości guza, jego morfologii, sto-



Rycina 10. Lita, miernie echogenna zmiana o skąpym unaczynieniu, zlokalizowana w prawym nadnerczu — neuroblastoma



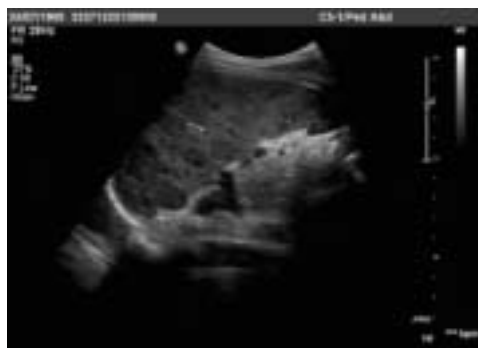Rycina 11. Znaczej wielkości guz Wilmsa nerki prawej uciskający i przemieszczający ku górze prawą nerkę



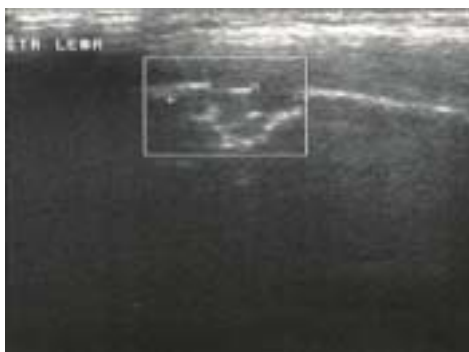Rycina 12. Zajęcie żyły głównej dolnej przez masy guza Wilmsa nerki prawej (strzałka)

sunku do otaczających narządów i naczyń oraz możliwego zajęcia węzłów chłonnych (ryc. 10–13) [6].

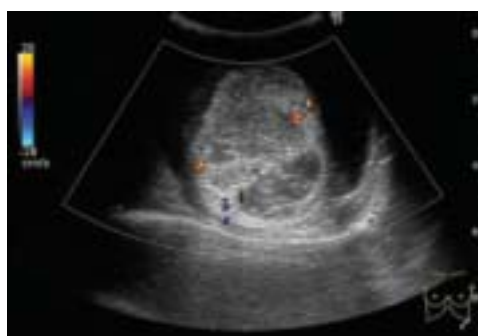
Szczególną rolę przypisuje się ultrasonografii pediatrycznej w monitorowaniu pacjentów ze zwiększonym ryzykiem występowania nowotworów (np. pacjenci z zespołem Beckwitha-Wiedemanna, chorobą Recklinghausena czy zespołem Li Fraumeni).



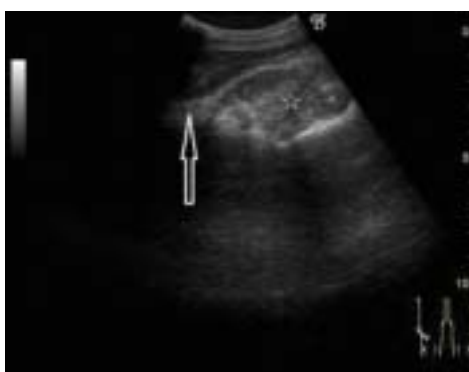Rycina 13. Liczne hipoechogenne, niejednorodne zmiany ogniskowe zlokalizowane w śledzionie — nacieki w przebiegu ziarnicy złośliwej



Rycina 15. Histiocytoza (ziarniak kwasochłonny). Widoczne przerwanie ciągłości okostnej kości skroniowej z jej fragmentacją i naciekaniami tkanki kostnej



Rycina 14. Guz jądra u 14-letniego chłopca. Widoczna lita zmiana o niejednorodnej echogeniczności ze skąpym unaczynieniem oraz wodniak jądra

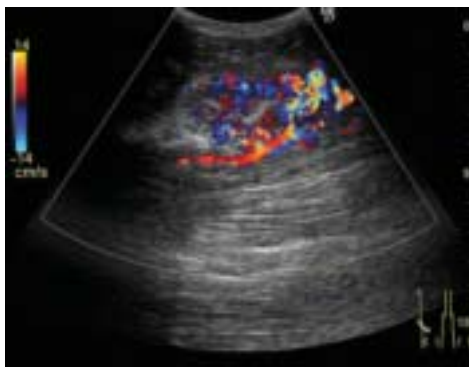


Rycina 16a. Osteosarcoma przynasady dalszej prawej kości udowej (gwiazdka). Strzałką oznaczono fragment prawidłowej okostnej kości udowej

Wykorzystując głowice liniowe wysokiej częstotliwości, można zdiagnozować ultrasonograficznie zmiany zlokalizowane w obrębie kanałów pachwinowych i worka mosznowego u chłopców (ryc. 14). Obecnie badanie USG jest podstawowym badaniem obrazowym w diagnostyce chorób jąder [7]. Ultrasonografia pozwala nie tylko na doskonałe obrazowanie zmian w jądrach, ich różnicowanie i monitorowanie, ale też przede wszystkim na uniknięcie skutków związanych z promieniowaniem rentgenowskim.

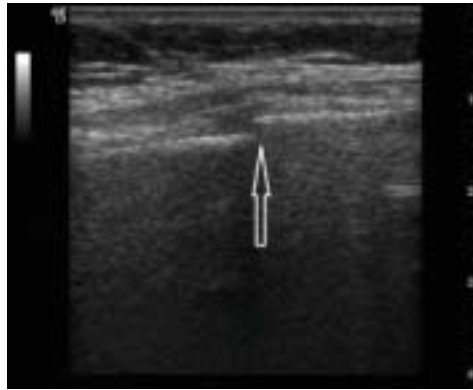UKŁAD KOSTNO-SZKIELETOWY

Niedocenianym przez wielu klinicystów obszarem badań ultrasonograficznych jest ocena dostępnych powierzchni struktur kostnych (okostnej). Dotyczy to przede wszystkim możliwości obrazowania guzów pierwotnie wywodzących się z tkanki kostnej lub takich, które wtórnie powodują jej destruk-



Rycina 16b. W opcji kolorowego Dopplera widoczne bogate unaczynienie guza z charakterystycznym wzorcem dla osteosarcoma

cję (ryc. 15, 16a, b). Badanie USG stwarza zatem szansę na wczesne rozpoznanie guzów kości u pacjentów zgłaszających dolegliwości bólowe ściśle określonego miejsca. Dodatkowo istnieje możliwość różnicowania uwidocznionych patologii w zakresie okostnej między zmianami podejrzanymi



Rycina 17. Obraz złamanego żebra (strzałka)

o proces rozrostowy a zmianami pourazowymi (złamania) (ryc. 17).

PODSUMOWANIE

Rozwój ultrasonografii w znaczący sposób ułatwił wczesną diagnostykę onkologiczną u dzieci i młodzieży. Stało się to możliwe dzięki pewnym unikalnym zaletom tej metody obrazowania, wśród których należy wymienić następujące:

- brak przeciwwskazań do wykonania badania dowolnej okolicy ciała;
- bezpieczeństwo (brak bezpośrednich i odległych skutków ubocznych);
- możliwość obrazowania zmian w czasie rzeczywistym wraz z oceną ich unaczynienia;
- możliwość wielokrotnego powtarzania badania, w zależności od wskazań klinicznych;

- bezpośredni kontakt lekarza badającego z pacjentem i jego rodzicami (daje to poczucie bezpieczeństwa badanemu dziecku oraz pozwala na ocenę uwidoczonych zmian w kontekście danych klinicznych przedstawionych przez pacjenta i opiekunów);
- możliwość wykonania badania bez wcześniejszego przygotowania pacjenta;
- powszechna dostępność i relatywnie niska cena badania.

Wymienione cechy badania ultrasonograficznego sprawiają, że staje się ono podstawowym badaniem obrazowym wykorzystywanym w codziennej praktyce lekarza rodzinnego, zwłaszcza w opiece nad pacjentem pediatrycznym. Umożliwia to wczesną diagnostykę nowotworów, jak również monitorowanie osób ze zwiększonym ryzykiem wystąpienia nowotworu.

Nowe techniki stosowane we współczesnej ultrasonografii, takie jak: obrazowanie harmoniczne, XRES, sono-CT, Doppler tkankowy, B-flow, badania z wykorzystaniem ultrasonograficznych środków kontrastujących, elastografia, obrazowanie 3D/4D, obrazowanie panoramiczne, dodatkowo zwiększają możliwości dokładnej oceny patologicznych zmian i ułatwiają podjęcie dalszych decyzji diagnostycznych i terapeutycznych.

PIŚMIENNICTWO

1. Raab C.P., Gartner J.C. Jr. Diagnosis of childhood cancer. *Prim. Care* 2009; 36 (4): 671–684.
2. van Wezel-Meijler G., Steggerda S.J., Leijser L.M. Cranial ultrasonography in neonates: role and limitations. *Semin. Perinatol.* 2010; 34 (1): 28–38.
3. Ahuja A.T., Ying M. Sonographic Evaluation of Cervical Lymph Nodes. *AJR* 2005; 184: 1691–1699.
4. Niedziela M. Pathogenesis, diagnosis and management of thyroid nodules in children. *Endocrine-Related Cancer*; 13 (2): 427–453.
5. Hwang S., Adler R.S. Sonographic Evaluation of the Musculoskeletal Soft Tissue Masses. *Ultrasound Quarterly* 2005; 21: 259–270.
6. Rasalkar D.D., Chu W.C., Cheng F.W. i wsp. A pictorial review of imaging of abdominal tumors in adolescence. *Pediatr. Radiol.* 2010; Jul 3 [Epub ahead of print].
7. Akin E.A., Khati N.J., Hill M.C. Ultrasound of the Scrotum. *Ultrasound Quarterly* 2004; 20: 181–200.