

Złamania twarzoczaszki w praktyce lekarza rodzinnego

STRESZCZENIE

Celem pracy jest zapoznanie czytelnika z najczęstszymi przyczynami urazów twarzoczaszki oraz podstawowymi objawami złamań i towarzyszącymi powikłań. Przedstawiono sposoby udzielania pierwszej pomocy chorym z urazami czaszki twarzowej na miejscu wypadku oraz metody diagnostyki klinicznej i radiologicznej. Omówiono postępowanie z najczęstszymi urazami, jakie mogą pojawić się w gabinecie lekarza rodzinnego.

słowa kluczowe: złamania twarzoczaszki

Wzrost liczby urazów części twarzowej czaszki wiąże się z postępowaniem cywilizacyjnym, ciągnącym za sobą coraz szybszy rozwój wielu gałęzi gospodarki. Wzrastające uprzemysłowienie, coraz powszechniejsze wprowadzanie mechanizacji w rolnictwie i gospodarstwie domowym, postęp w motoryzacji znacznie wyprzedzający kształtowanie prawidłowych zachowań ludzi (zaledwie 77% Polaków zapina pasy bezpieczeństwa na przednich siedzeniach) to podstawowe przyczyny coraz większej liczby obrażeń twarzoczaszki. Nadal wysoki odsetek przyczyn złamań kości twarzy stanowią pobicia [1–4]. Nie bez znaczenia jest także wzrastająca aktywność ruchowa, znajdująca wyraz w coraz powszechniejszym uprawianiu turystyki rowerowej, narciarstwa i snowbordingu, jeździectwa, a nawet sportów walki [5].

Oczywiście częstość występowania przyczyn urazów zmienia się w zależności od płci i wieku pacjentów. Złamania w wyniku pobi-

cia są statystycznie bez znaczenia w przypadku dzieci i kobiet. Zdecydowanie częściej, bo w ponad 80%, dotyczą natomiast mężczyzn w przedziale wiekowym 20–40 lat, który jest okresem najwyższej aktywności ruchowej.

Leczenie prostych, niepowikłanych złamań zębów, wyrostków zębodołowych i zuchwy jest domeną chirurgii stomatologicznej. Natomiast rozległe obrażenia twarzoczaszki, często z towarzyszącymi urazami wielonarządowymi i ośrodkowego układu nerwowego, są diagnozowane i leczone w ośrodkach chirurgii szczękowo-twarzowej. Praktyka lekarza rodzinnego rzadko stawia lekarza wobec konieczności udzielania pomocy na miejscu wypadku. Częściej może być miejscem zgłoszenia się poszkodowanego, który doznał urazu w domu (zwłaszcza osoby stare), podczas uprawiania sportu lub miejscem zgłoszenia się rodziców z małym dzieckiem, które zostało uderzone huśtawką lub zderzyło się z kantem stołu czy kłamką

Krzysztof Osmola

Klinika Chirurgii Szczękowo-Twarzowej
Uniwersytetu Medycznego im. Karola
Marcinkowskiego w Poznaniu

Adres do korespondencji:
dr med. Krzysztof Osmola
Klinika Chirurgii Szczękowo-Twarzowej
ul. Przybyszewskiego 49,
60-355 Poznań
tel.: (061) 869-13-98
faks: (061) 869-16-87

Copyright © 2007 Via Medica
ISSN 1897-3590

**”
Złamania twarzoczaszki
i obrażenia zębów
niestety często są
nierozpoznawane lub
bagatelizowane przez
lekarzy oddziałów
chirurgicznych**

drzwi. Starsze dzieci najczęściej spadają z roweru, przewracają się na wrotkach czy łyżwach. Lekarz domowy może spotkać się również z przypadkiem zwichnięcia żuchwy. **Pacjent ze zwichnięciem żuchwy** to zazwyczaj starszy, bezzębny chory, często z objawami starczej demencji, pacjent domu opieki itp. Nastawienie zwichnięcia w pierwszych godzinach jest stosunkowo proste, możliwe do wykonania w prawie każdych warunkach i nie wymaga transportu chorego do specjalistycznej kliniki, co niestety często jest praktykowane (ryc. 1).

Złamania twarzoczaszki i obrażenia zębów niestety często są nierozpoznawane lub bagatelizowane przez lekarzy oddziałów chirurgicznych. Zdarza się, że po zaopatrzeniu złamanego przedramienia w szpitalu dyżurnym chory zgłasza się do lekarza rodzinnego z powodu utrzymującego się zdrętwienia policzka spowodowanego nierozpoznanym złamaniem kości jarzmowej.

Dlatego celem pracy jest przedstawienie podstawowych zasad rozpoznawania i udzielania pierwszej pomocy w urazach twarzoczaszki.

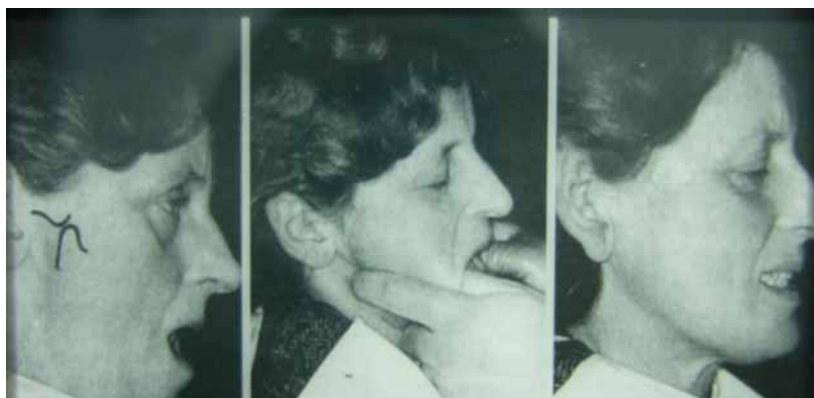Wstępna diagnostyka tych obrażeń na miejscu wypadku musi uwzględniać ocenę stanu ogólnego poszkodowanego. Należy zbadać przede wszystkim stan oddychania i krążenia. **Zaburzenia oddechowe** mogą być pochodzenia ośrodkowego lub lokalnego.

Wśród przyczyn miejscowych może to być zapadnięcie się języka. Obserwuje się je u chorych nieprzytomnych, chorych z obrażeniami dna jamy ustnej (krwiak na dnie jamy ustnej) lub wyłamaniem środkowego odcinka trzonu żuchwy. Powoduje to utratę stabilności przyczepów mięśni języka oraz dna jamy ustnej i zapadanie się odłamu wraz z językiem (ryc. 2).

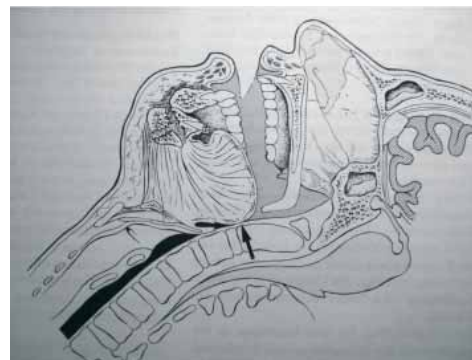
Inne miejscowe przyczyny zaburzeń to mechaniczna asfiksja przez aspirację krwi, wymiocin lub ciał obcych, takich jak zęby, fragmenty kości lub protezy. Przyjmując poszkodowanego w przychodni, należy zapoznać się z okolicznościami przebytego urazu i koniecznie ocenić ewentualne zaburzenia świadomości, do jakich mogło dojść na miejscu zdarzenia. Utrata przytomności w chwili wypadku, nudności i wymioty po powrocie do domu muszą nasuwać podejrzenie wstrząśnienia mózgu.

Podstawowe symptomy złamań kości twarzy rozpoznaje się podczas oglądania i badania przedmiotowego. Najważniejszymi objawami tych złamań są:

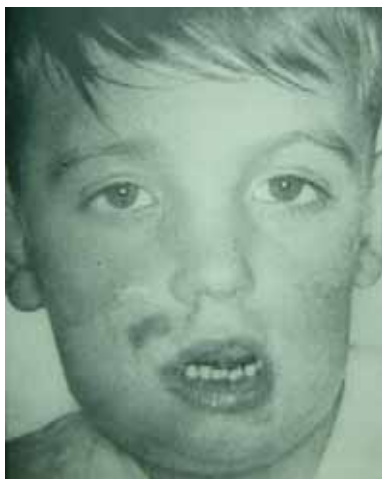- deformacja i asymetria twarzy;
- zaburzenia zgryzu;
- patologiczna ruchomość fragmentów żuchwy i środkowej części czaszki twarzowej (ryc. 3, 4).



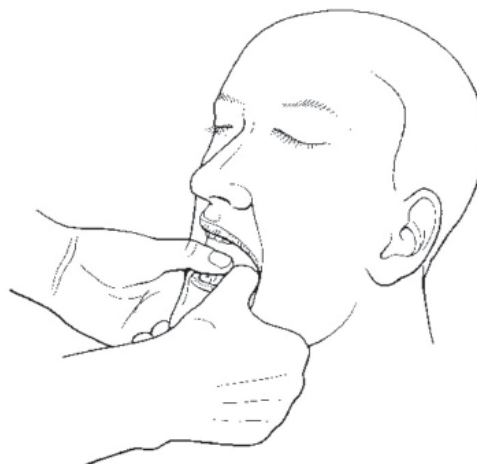Rycina 1. Obraz kliniczny zwichnięcia obustronnego stawów skroniowo-żuchwowych. Nastawienie zwichnięcia



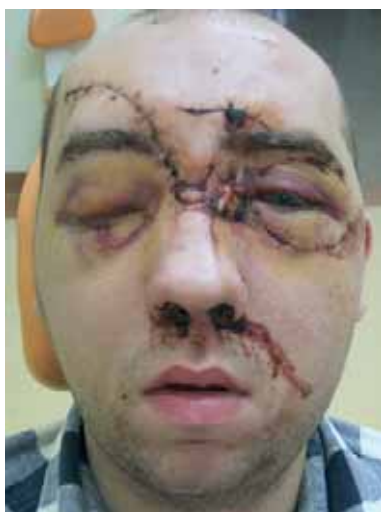Rycina 2. Obturacja dróg oddechowych przez zapadanie się języka spowodowane wyłamaniem środkowego segmentu trzonu żuchwy (z: Zahn-Mund-Kiefer-Heilkunde Band 2, Norbert Schwenzer und Gerhard Grimm. Georg Thieme Verlag. Stuttgart-New York 1981)



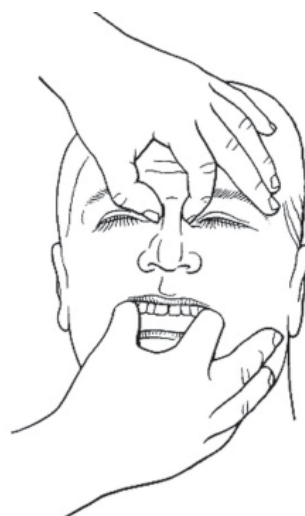Rycina 3. Złamanie żuchwy — obraz kliniczny



Rycina 5. Badanie ruchomości żuchwy



Rycina 4. Złamanie środkowego piętra twarzoczaszki — obraz kliniczny złamania czołowo-oczodołowo-nosowego



Rycina 6. Badanie ruchomości szczęki

Ciągłość szkieletu twarzowego ocenia się na podstawie badania oburęcznego. W obrębie żuchwy polega ono na uchwyceniu palcami wskazującymi ułożonymi na zębach trzonowych i kciukami pod trzonem żuchwy. Następnie delikatnym naprzemiennym ruchem ocenia się ruchomość w liniach złamań (ryc. 5). Złamanie w obrębie uzębionego łuku często uwidacznia się zaburzeniem przebiegu łuku zębowego (wyraźny schodek) i obecnością rany błony śluzowej. Tu należy

wspomnieć, że każde złamanie przechodzące przez ozębną jest złamaniem otwartym. Badanie ruchomości szczęki przeprowadza się, ujmując palcem wskazującym i kciukiem jednej ręki przednie górne zęby lub bezzębny wyrostek zębodołowy szczęki, a palcami wskazującym i kciukiem drugiej nasadę nosa. Tym sposobem delikatnie poruszamy szczęką i podniebieniem, wyczuwając ewentualną ruchomość masywu szczękowego przy nasadzie nosa lub w obrębie obrzeży oczodołów (ryc. 6). Złamania bezzębnej szczęki czę-



Ciągłość szkieletu twarzowego ocenia się na podstawie badania oburęcznego

Objawami towarzyszącymi złamaniom twarzoczaszki są często krwawienia z ran błony śluzowej jamy ustnej

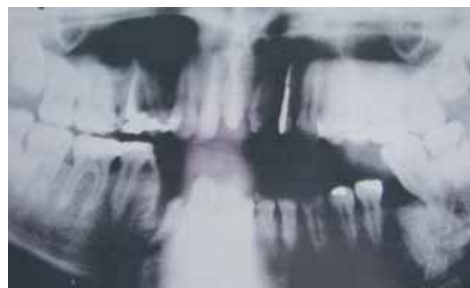sto obserwuje się u osób w podeszłym wieku noszących protezy całkowite. Również złamania bezzębnej żuchwy są dość częste w tej grupie wiekowej, a z powodu daleko posuniętej atrofii — trudne w leczeniu.

Objawami towarzyszącymi złamaniom twarzoczaszki są często krwawienia z ran błony śluzowej jamy ustnej. Krwawienie z nosa jest objawem jego złamania lub następstwem wydobywania się krwi z zatoki szczękowej przy złamaniu szczęki czy kości jarzmowej. Rozległe krwiaki oczodołów, wylewy podspojówkowe i do powiek to dodatkowe objawy złamań kości środkowego piętra twarzoczaszki. Należy je różnicować z krwiakami okularowymi charakterystycznymi dla złamań podstawy czaszki. W odróżnieniu od prawie natychmiast pojawiającego się krwiaka pourazowego, objaw okularowy rozwija się w kilka lub nawet kilkanaście godzin po urazie podstawy czaszki. Obserwuje się również zaburzenia czucia skóry twarzy i błony śluzowej jamy ustnej i nosa. Są one spowodowane uszkodzeniem gałęzi końcowych nerwu trójdzielnego. Czasem w okolicy podoczodołowej dochodzi do wytworzenia odmy podskórnej, gdy chory wydmuchuje krew z przewodów nosowych i wtłacza powietrze przez szczeliny złamań ścian nosa lub zatoki szczękowej. Przy badaniu palpacyjnym wyczuwalne jest wówczas delikatne trzeszczenie pod skórą okolicy podoczodołowej [6].

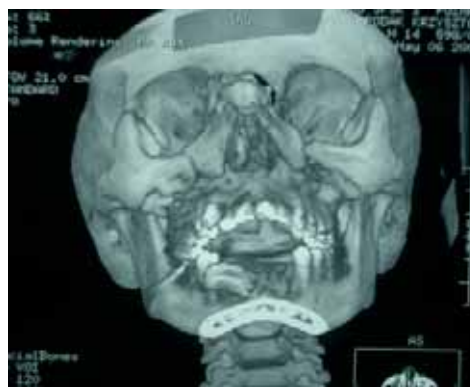Kliniczne rozpoznanie złamań uzupełnia się badaniami radiologicznymi. **Podstawowe projekcje w diagnostyce obrażeń kości twarzy** to:

- przeglądowe zdjęcie tylnoprzodnie czaszki;
- zdjęcie zatok obocznych nosa (poszerzony format dla uwidocznienia kości jarzmowych);
- ortopantomogram (zdjęcie panoramiczne) (ryc. 7).

Dalsza diagnostyka radiologiczna wymaga specjalistycznych projekcji dla oceny stawów skroniowo-żuchwowych, łuków jarzmowych, oczodołów. Niezwykle pomocna jest



Rycina 7. Zdjęcie panoramiczne — złamanie trzonu żuchwy



Rycina 8. Obraz tomografii komputerowej w wizualizacji 3D — wielofragmentowe złamanie środkowego piętra twarzoczaszki

wizualizacja trójwymiarowa (3D) obrazowania tomografii komputerowej [7] (ryc. 8).

Złamania twarzoczaszki dzieli się na złamania urazowe i złamania patologiczne. Dzieli się je również w zależności od liczby (pojedyncze, mnogie) i przebiegu linii złamań (poprzeczne, skośne, korzystne, niekorzystne itp.) oraz kontaktu ze środowiskiem zewnętrznym. Wszystkie złamania przebiegające przez uzębione odcinki żuchwy i szczęki są złamaniami otwartymi. Również złamania kontaktujące ze światłem zatok obocznych nosa i jamą nosową są złamaniami otwartymi. Należy więc pamiętać o profilaktyce przeciwtępcowej. W żuchwie obserwuje się często współistnienie złamań bezpośrednich i pośrednich. Uderzenie w bródkę bezpośrednio łamie trzon żuchwy, a siła urazu, przenosząc się na gałęzie żuchwy, powoduje złamania pośrednie wyrostków kłykciowych.

Pierwsza pomoc w urazach twarzoczaszki na miejscu wypadku uzależniona jest od rozległości urazu. W pierwszym rzędzie ocenia się stan dróg oddechowych i zabezpiecza ich drożność, na przykład wykonując rękoczyn Esmarcha, zakładając rurkę ustno-gardłową, intubując czy wykonując koniko- lub tracheotomię. Zabezpiecza się chorego w pozycji ustalonej bocznej. Ocenia stan układu krążenia i zabezpiecza krwawiące rany. Taki chory będzie przekazany do leczenia szpitalnego transportem medycznym [8].

Natomiast do lekarza rodzinnego może się zgłosić dziecko z uszkodzeniem zębów. Urazy zębów dzieli się na ich złamania, zwichnięcia i wybicie (fraktura, *luxatio, expugnatio dentis vel dentium*). U małych dzieci z uzębieniem mlecznym często dochodzi do wbicia zębów w głąb wyrostka zębodołowego. Zazwyczaj nie wymaga to specjalistycznego leczenia. Zaleca się wzmoczoną higienę jamy ustnej i dietę o zmniejszonej konsystencji. Zwichnięcie i wybicie zębów stałych wymagają leczenia specjalistycznego w Poradni Chirurgii Stomatologicznej. Zwłaszcza siekacze górne są narażone na takie uszkodzenie. Wybity ząb powinien być przechowywany w roztworze soli fizjologicznej, a zwichnięty lepiej pozostawić w jamie ustnej do czasu repozycji i unieruchomienia. Unieruchomienie i wyłączenie ze zgryzu powinno trwać 6–8 tygodni, a po 8–12 tygodniach należy przeprowadzić ewentualne leczenie endodontyczne. Dalej w kolejności wzrastającej ciężkości urazu znajdują się złamania wyrostka zębodołowego. Zazwyczaj objawiają się przemieszczeniem fragmentu kości wraz z kilkoma zębami, utrudniającym lub niemożliwiającym zwanie, oraz raną błony śluzowej. Paradoksalnie repozycja i unieruchomienie złamanego wyrostka zębodołowego są dość trudne.

W ramach pierwszej pomocy w złamaniach żuchwy lub szczęki, kości jarzmowej, łuku jarzmowego, jeśli nie towarzyszą im poważne powikłania, należy dążyć do ich

prowizorycznego unieruchomienia. Poruszenie odłamami żuchwy podczas mówienia, połykania, kaszlu przysparza chorym dodatkowych dolegliwości bólowych. Najprostsze metody unieruchomienia odłamów polegają na założeniu opaski obejmującej bródkę i głowę (*capistrum*). Dodatkowo można również wykorzystać szeroki przylepiec, który zabezpieczy opaskę przed poluzowaniem i przemieszczeniem. Jeśli chory posiada ruchome protezy zębowe i nie zostały one uszkodzone, to ich założenie dodatkowo przyczynia się do stabilizacji odłamów. Przekazując chorego do leczenia specjalistycznego w poradni lub szpitalu, warto zwrócić na to uwagę i zalecić zabranie ze sobą protez. Unieruchomienie złamanej szczęki przemieszczającej się ku dołowi i tyłowi jest trudniejsze. Można zastosować szpatułkę drewnianą umieszczoną na górnych zębach. Jej końce przy pomocy bandaża zwiążuje się na głowie. Pozwala to na dociśnięcie masywu szczękowego do podstawy czaszki i bezpieczny transport chorego. U chorych bezzębnych warto zastosować opaskę bródkowo-głowową i ich własne protezy całkowite, bacząc, czy drożny jest nos, aby nie pogorszyć oddychania [9].

Celem leczenia specjalistycznego jest:

- odtworzenie ciągłości złamanych kości i symetrii twarzy;
- przywrócenie prawidłowych funkcji:
 - zgryzu,
 - prawidłowego rozwarcia ust,
 - ruchomości stawów skroniowo-żuchwowych,
 - drożności nosa,
 - ruchomości gałek ocznych.

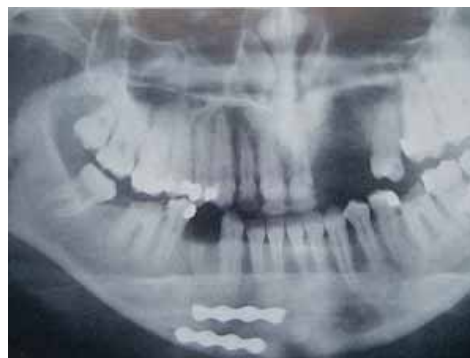Leczenie chirurgiczne obrażeń twarzoczaszki ma na celu przywrócenie symetrii szkieletu twarzowego, którą wyznaczają kości policzkowe, nos i bródka. W dalszej kolejności należy dążyć do zaopatrzenia ran jamy ustnej i twarzy, zwracając szczególną uwagę na przywrócenie funkcji i symetrii ust. Te aspekty mają istotne znaczenie dla odzyska-



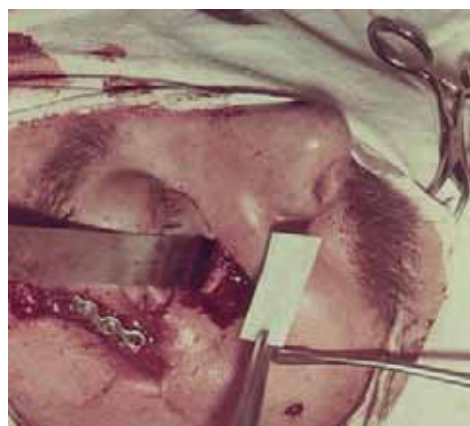Wybity ząb powinien być przechowywany w roztworze soli fizjologicznej, a zwichnięty lepiej pozostawić w jamie ustnej do czasu repozycji i unieruchomienia

nia estetyki twarzy. Postępowanie specjalistyczne powinno się prowadzić według zasady od wewnątrz na zewnątrz. Złożone obrażenia kości i tkanek miękkich zaopatruje się, rozpoczynając od zespolenia odłamów kostnych, zszycia ran błony śluzowej i ostatecznego opracowania ran twarzy. Przez wiele lat stosowane techniki unieruchamiania odłamów za pomocą szyn nazębnych i wyciągów prawie całkowicie zastąpiono zespoleniami za pomocą płytek i śrub. Obecnie stosowany tytan, jako materiał biokompatybilny, zastąpił całkowicie wcześniejsze implanty stalowe. Wprowadzono techniki wewnątrzustne i endoskopowe. Opracowano sposoby rekonstrukcji pourazowych ubytków ścian oczodołów. Poprawiło to wydajnie wyniki leczenia chorych z obrażeniami twarzoczaszki (ryc. 9, 10).

Nadal jednak wiele zależy od lekarza pierwszego kontaktu, jakim jest lekarz rodzinny lub stomatolog. Znajomość podstawowych zagadnień traumatologii szczękowo-twarzowej może przyczynić się do skrócenia czasu dotarcia chorego do ośrodka specjalistycznego.



Rycina 9. Zdjęcie panoramiczne — osteosynteza minipłytkowa trzonu żuchwy



Rycina 10. Leczenie operacyjne złamania jarzmowo-szczękowego — odtworzenie ciągłości bocznego filaru twarzoczaszki i rekonstrukcja dna oczodołu

PIŚMIENNICTWO

1. Zingg M., Laedrach K., Chen J. i wsp. Classification and treatment of zygomatic fractures. *J. Oral Maxillofac. Surg.* 1992; 50: 778–790.
2. Erol B., Tanrikulu R. Maxillofacial fractures. Analysis of demographic distribution and treatment in 2901 patients (25 years experience). *J. Cranio-Maxillofac. Surg.* 2004; 32: 308–313.
3. www.etsc.be/home.phb. Wider seat belt use could save up to 1 in 5 driver's lives. European Transport Safety Council. 22 Febr. 2007.
4. Telfer M.R., Jones G.M., Shepherd J.P. Trends in the etiology of maxillofacial fractures. *J. Oral Maxillofac. Surg.* 2004; 62: 1229–1236.
5. Maladiere E., Bado F., Meninguad J.P. i wsp. Etiology and incidence of facial fractures sustained during sports: a prospective study of 140 patients. *Int. J. Oral Maxillofac. Surg.* 2001; 30: 291–295.
6. Benoliel R., Birenboim R. Neurosensory changes in the infraorbital nerve following zygomatic fractures. *Oral Surg. Med. Pathol. Radiol. Endod.* 2005; 99: 657–665.
7. Grove A.S. Orbital trauma evaluation by computed tomography. *Comp. Tomogr.* 1979; 3: 267–278.
8. Grover R.S. Care of maxillofacial injuries in multiple trauma. *Current Orthopedics* 2003; 17: 274–286.
9. Becker R., Austermann K.-H. Frakturen des Gesichtsschadels 479–483 w *Zahn-Mund-Kiefer-Heilkunde Band 2*, Norbert Schwenzer und Gerhard Grimm. Georg Thieme Verlag, Stuttgart-New York 1981.