

Krzysztof Dzięgiel¹,
Walenty M. Nyka²,
Magdalena Wiśniewska²

¹Oddział Neurologii, Szpital
w Starogardzie Gdańskim
²Katedra Neurologii, Klinika Neurologii
Dorosłych Akademii Medycznej
w Gdańsku

Aspekty neurologiczne rozpoznawania i różnicowania okresowych zaburzeń przytomności

STRESZCZENIE

W artykule przedstawiono neurologiczną klasyfikację zaburzeń świadomości oraz znaczenie badań neurofizjologicznych w diagnostyce okresowych zaburzeń przytomności.

słowa kluczowe: epizodyczne zaburzenia świadomości, badania neurofizjologiczne



Zaburzenia ilościowe świadomości:

- **przedsenność**
 - **senność**
 - **sen głęboki**
 - **śpiączka**

Adres do korespondencji:
lek. Krzysztof Dzięgiel
Oddział Neurologii
Szpital Specjalistyczny św. Jana
ul. Bałewskiego 1
Starogard Gdański
tel. (058) 562 30 31
krzysztofdzięgiel@gmail.com

WPROWADZENIE

Termin świadomość używany jest w piśmiennictwie w dwojakim znaczeniu (*consciousness* — sumienie). Traktowany jest w znaczeniu społeczno-historycznym [1], określa wówczas najwyższy stopień rozwoju psychiki, pojawiający się dopiero u człowieka. W naukach przyrodniczych oznacza „towarzyszące zjawiskom psychicznym poczucie ich przeżywania” [1]. Uważa się, że gdy „światło świadomości jest wysyczone” [1], jest to stan normalny, nazywany przytomnością.

Na oznaczenie nieprawidłowego obniżenia natężenia świadomości używa się szeregu określeń mających oddać stopień zaburzonego jej strumienia, czemu odpowiadają **zaburzenia ilościowe**, bądź też zaburzenia jej właściwości, których synonimem są **zaburzenia jakościowe** [1, 2].

PODZIAŁ ZABURZEŃ ŚWIADOMOŚCI (PRZYTOMNOŚCI)

■ Zaburzenia ilościowe świadomości

- **Przedsenność** (*praesomnolentia*) — chory łatwo odwraca uwagę, przejawia skłonność do zasypiania, budzi się samorzutnie.
- **Senność** (*somnolentia*) — zachowana jest orientacja w otoczeniu, w czasie i co do własnej osoby, chory musi użyć pewnego wysiłku, by nie zasnąć. Występuje między innymi pod wpływem czynników zakaźnych, toksycznych, przy obecności zmian organicznych mózgowia.
- **Sen głęboki** (*semicoma, sopor*) — chory reaguje na silne bodźce, np. potrząsanie czy głośny hałas.
- **Śpiączka** (*coma*) — brak reakcji chorego nawet na bardzo silne bodźce, brak odruchów (arefleksja).

■ Zaburzenia jakościowe świadomości

- **Stan pomroczny (*obnubilatio*)** — chory wykazuje zaburzenia orientacji w czasie, przestrzeni, sytuacji i otoczeniu. Zatraca także orientację co do własnej osoby, jest jednak w stanie wykonywać pozornie celowe czynności. Pojawiają się zaburzenia pamięci.
- **Stan majaczeniowy (*delirium*)** — chory podlega złudzeniom (omamy wzrokowe, słuchowe, czuciowo-ustrojowe), występuje zanik orientacji w czasie, przestrzeni, co do własnej osoby, pojawiają się urojenia o treści nieusystematyzowanej, dołącza się pobudzenie ruchowe.
- **Stan splątaniowy, amentywny (*amentia*)** — nieco głębsze zaburzenie świadomości, zniesienie orientacji co do własnej osoby i otoczenia, z niepamięcią okresu zaburzeń, pojawia się pobudzenie ruchowe.
- **Stan onejroidalny (*snopodobny*)** — zamroczenie, pojawiają się halucynacje (głównie wzrokowe) podobne do marzeń sennych, w których chory bierze udział.

Stosując podczas podziału zaburzeń świadomości kryterium czasu i ewentualnej okresowości takich zaburzeń, można wyodrębnić epizodyczne zaburzenia świadomości, które są najczęstszym problemem diagnostycznym [3].

Okresowe zaburzenia przytomności:

1. omdlenia;
2. napady padaczkowe;
3. napady psychogenne (rzekomopadaczkowe);
4. inne zaburzenia przytomności, np. bezdech afektywny u dzieci, zaburzenia metaboliczne.

Ad. 1. Omdlenie jest wynikiem pogorszenia krążenia mózgowego (niedokrwienie ośrodkowego układu nerwowego) z ograniczeniem dostępności tlenu dla mózgu, najczęściej z szybką manifestacją objawów klinicznych i szybkim powrotem do stanu przytomności [3, 4].

Wyróżnia się:

- **omdlenie neurokardiogenne** — najczęściej poprzedzone znacznym **zblednięciem**, zwiększonym **poceniem się**, następnie **bradykardią**, niekiedy **arytmią**; zwykle dotyczy **młodych ludzi**.
- **omdlenie naczynioruchowe** — występuje zawsze w **pozycji stojącej**, towarzyszą mu **często objawy autonomiczne** (jak np. zespół Shya-Dragera), **tachykardia**; dotyczy **osób w różnym wieku**.
- **omdlenie psychogenne** — występuje w **różnych pozycjach ciała**, **nie ma zwykle zaburzeń rytmu serca** ani objawów zaburzeń układu autonomicznego; dotyczy najczęściej **osób młodych**.
- **omdlenie serc pochodne** — może występować w **każdym wieku**, lecz **częściej u osób starszych z towarzyszącymi zaburzeniami pracy serca**, bez istotnego związku z określoną pozycją ciała.

Ad. 2. Napady padaczkowe są następstwem przemijających, nieprawidłowych, nadmiernych wyładowań neuronów ośrodkowego układu nerwowego. Charakteryzują się **objawami ruchowymi i/lub czuciowymi i/lub autonomicznymi z zaburzeniami świadomości** lub bez nich. Napady padaczkowe dzieli się w zależności od zmian w EEG, etiologii, występujących objawów klinicznych, w tym zaburzeń świadomości.

Biorąc pod uwagę **zasięg zaburzeń czynności mózgu**, wyróżnia się:

1. Napady częściowe

- **proste**, gdy wyładowania napadowe występują w ograniczonym obszarze kory mózgu: ruchowe (np. jacksonowskie), czuciowe (wzrokowe, słuchowe, węchowe)
- **złożone**, świadczące o wtórnie obustronnym szerzeniu się nieprawidłowej czynności w półkulach mózgu z towarzyszącymi zaburzeniami świadomości.

2. **Napady uogólnione** z pierwotnie obecnymi zaburzeniami świadomości, obecnością zmienionej czynności bioelektrycz-



Zaburzenia jakościowe świadomości:

- stan pomroczny
- stan majaczeniowy
- stan splątaniowy
- stan onejroidalny



Omdlenie jest wynikiem pogorszenia krążenia mózgowego z ograniczeniem dostępności tlenu dla mózgu, najczęściej z szybką manifestacją objawów klinicznych i szybkim powrotem do stanu przytomności



Napady padaczkowe są następstwem przemijających, nieprawidłowych, nadmiernych wyładowań neuronów ośrodkowego układu nerwowego

Asymetryczne ruchy kończyn lub asymetria napięcia mięśniowego i/lub odruchów mogą świadczyć o przebyłym napadzie padaczkowym lub niedowładzie

nej nad obiema półkulami mózgu. Można tutaj zaliczyć napady nieświadomości, miokloniczne, toniczno-kloniczne, toniczne, atoniczne.

Ad. 3. Napady psychogenne (rzekomopadaczkowe) — charakteryzują się klinicznymi objawami przypominającymi obrazem napady padaczkowe, lecz bez odpowiadających temu obrazowi zaburzeń czynności bioelektrycznej mózgu w badaniu EEG.

POSTĘPOWANIE DIAGNOSTYCZNE W ZABURZENIACH ŚWIADOMOŚCI

Zgodnie z algorytmem diagnostycznym Patrice'a M. Healeya i Edwina J. Jacobsena [5] u pacjenta z zaburzeniami świadomości należy wykonać następujące badania:

■ Badanie podmiotowe i przedmiotowe:

- dokładny wywiad (od pacjenta i od osób będących świadkami zdarzenia) dotyczący okoliczności poprzedzających, przebiegu zaburzeń świadomości i powrotu do pełnej przytomności;
- wygląd skóry;
- temperatura ciała;
- ortostatyczne zmiany ciśnienia tętniczego;
- objawy neurologiczne;
- duszność;
- uraz ośrodkowego układu nerwowego w wywiadzie.

Dane z wywiadu (od świadków zdarzenia) powinny dostarczyć informacji co do okoliczności wystąpienia zaburzeń świadomości. Niezwykle istotnym elementem oceny sytuacji jest poszukiwanie objawów zagrożenia życia: podejrzenie krwotoku śródmózgowego, podejrzenie urazu czaszki, urazu kręgosłupa szyjnego, zaburzenia rytmu serca, zaburzenia oddychania (nieodrożność dróg oddechowych).

Informacji takich dostarcza często oglądanie i badanie pacjenta: wybroczyny i otarcia naskórka na skórze głowy, zbadanie tętna i osłuchanie akcji serca oraz ocena objawów oponowych. W ocenie klinicznej pacjen-

ta nieprzytomnego powinno zawsze uwzględnić się: reakcję pacjenta na bodźce zewnętrzne, ocenę oddechu, ocenę szerokości i symetrii źrenic, reakcji źrenic na światło, badanie ruchomości gałek ocznych oraz ułożenie kończyn i ruchy spontaniczne.

Asymetryczne ruchy kończyn lub asymetria napięcia mięśniowego i/lub odruchów mogą świadczyć o przebyłym napadzie padaczkowym lub niedowładzie. Reakcje zgięciowe kończyn sugerują uszkodzenie wyższych struktur mózgowia. Natomiast uszkodzenie niższych pięter ośrodkowego układu nerwowego objawia się wyprostem ramion i zgięciem kończyn dolnych.

Zaburzenia oddychania typu Cheyna-Stokesa (hiperwentylacja na zmianę z bezdechem) świadczą o uszkodzeniu półkul mózgu. Stała hiperwentylacja często występuje w kwasicy, w zastoju płucnym, encefalopatii wątrobowej lub jest wywołana działaniem leków. Oddech charczący świadczy o niedrożności dróg oddechowych.

Maksymalne rozszerzenie źrenic i brak ich reakcji na światło może świadczyć o uszkodzeniu układu parasympatycznego (np. ucisk nerwu okoruchowego). Uszkodzenie układu współczulnego wywołuje zespół Hornera. Należy pamiętać, że choroby metaboliczne zwykle nie wywołują nierówności źrenic i nie zaburzą reakcji na światło. Wiadomo jednak, że leki antycholinergiczne (antyparkinsonowskie) znoszą reaktywność źrenic. Szpilkowate zwężenie źrenic może być objawem krwotoku do mostu lub następstwem przedawkowania opiatów.

Skojarzone zbaczanie gałek ocznych w stronę przeciwną do porażonych kończyn świadczy o uszkodzeniu mózgowia („pacjent patrzy na ognisko uszkodzenia półkuli mózgu”). Natomiast zwrot gałek ocznych w kierunku porażonych kończyn może być następstwem uszkodzenia pnia mózgu. Zwrot gałek ocznych ku dołowi towarzyszy śpiączce metabolicznej (np. zatrucie barbituranami).

Badania dodatkowe:

- EKG;
- badanie krwi z uwzględnieniem morfologii, elektrolitów, obecności leków, toksyn, gazometrii;
- RTG klatki piersiowej;
- tomografia komputerowa głowy;
- elektroencefalografia (EEG).

U każdego pacjenta z zaburzeniami przytomności nieznanego pochodzenia powinno wykonać się badania neuroobrazujące mózgu (tomografię komputerową, rezonans magnetyczny). Jeśli badania neuroobrazujące nie mogą być wykonane, należy rozważyć wykonanie nakłucia lędźwiowego (po przednim badaniu dna oka!).

Konieczne jest wykonanie badań laboratoryjnych i oznaczenie: stężenia glukozy, jonogramu, pH, pO₂, pCO₂, krzepliwości krwi, parametrów funkcji wątroby. Niezbędne jest wykonanie badań toksykologicznych: badanie stężenia leków sedatywnych i etanolu we krwi oraz moczu.

Niezwykle cennym uzupełnieniem badania przedmiotowego i badań laboratoryjnych są badania elektrofizjologiczne (EEG, badanie potencjałów wywołanych), które niekiedy stają się podstawowym narzędziem diagnostycznym. Główną metodą diagnostyczną jest **elektroencefalografia** (ryc. 1) [6].

Badanie EEG jest niezwykle czułym badaniem w śpiączce metabolicznej. W początkowym okresie śpiączki metabolicznej zmiany w zapisie EEG występują wcześniej niż objawy kliniczne! Badanie EEG umożliwia

różnicowanie śpiączki od zaburzeń kontaktu wynikających z choroby psychicznej. Badanie to pozwala również rejestrować podkliniczne napady padaczkowe. Jeśli zaburzenia przytomności występują u pacjenta napadowo (epizodyczne napady zaburzeń świadomości), to można je rejestrować za pomocą holterowskiego aparatu EEG [4].

Napady padaczkowe mają zwykle charakterystyczny obraz w badaniu EEG.

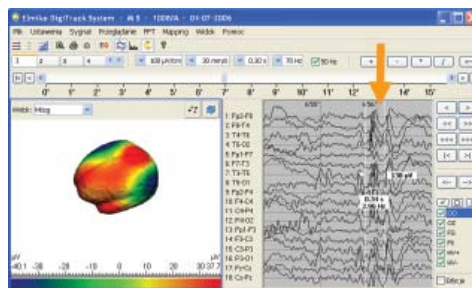
Napady częściowe proste (przejawiające się klinicznie zaburzeniami ruchowymi, czuciowymi, wegetatywnymi) często między napadami nie charakteryzują się zapisem patologicznym w EEG. Obraz czynności bioelektrycznej mózgu bywa prawidłowy (30% pacjentów z padaczką!). Może to wynikać z głębokiego osadzenia „ogniska” w bruzdzie bocznej mózgu, w dolnej powierzchni czy na stronie przyśrodkowej półkuli mózgu [4, 7, 8].

Napady częściowe złożone, w trakcie których występują zaburzenia świadomości, objawiają się w badaniu EEG zmianami jak w napadzie uogólnionym. Gdy uogólnienie napadu nie następuje zbyt szybko, można elektrofizjologicznie określić ogniskowy początek napadowej czynności. Najbardziej charakterystyczną falą patologiczną rejestrującą się w napadzie padaczkowym jest **zespół typu iglica-fala** [7–9], a dalej różnego typu iglice, fale ostre, grupy regularnej czynności napadowej o częstotliwości theta (4–7,5 c/s) lub fale delta (ryc. 2).

Bezpośrednio po napadzie padaczkowym badanie EEG rejestruje lokalne lub uogólnione zwolnienie czynności mózgu.



Rycina 1. Aparat Comet EEG z komputerem typu notebook firmy Grass (za zgodą i dzięki uprzejmości Grass Technologies, An Astro-Med, Inc. Product Group)



Rycina 2. Mapping EEG z widoczną w zapisie czynnością napadową (za zgodą firmy Elmiko)

„
Jeśli badania neuroobrazujące nie mogą być wykonane, należy rozważyć wykonanie nakłucia lędźwiowego (po przednim badaniu dna oka!)

W **napadach rzekomopadaczkowych** zapis EEG w czasie napadu i w okresie międzynaпадowym nie wykazuje różnic oraz zwolnienia czynności podstawowej po napadzie [10].

W pozostałych epizodycznych zaburzeniach przytomności wynikających z nieprawidłowości metabolicznych, obraz EEG jest najczęściej niecharakterystyczny, z wyjątkiem zapisu EEG w encefalopatii wątrobowej, kiedy rejestrują się tak zwane trójfazowe fale ostre.

W celu sprowokowania napadów padaczkowych stosuje się hiperwentylację i fotostymulację (stroboskopowe błyski światła). Oba te sposoby wzbudzania zapisu czynności bioelektrycznej mózgu stymulują ogniska padaczkorodne i u pacjentów z padaczką pojawiają się nieprawidłowe fale w zapisie EEG. Należy pamiętać, że reaktywność kory mózgowej na działanie bodźców prowokujących wyładowanie padaczkowe zależy od stężenia glukozy we krwi. Wiadomo bowiem, że przy niskiej glikemii aktywacja ognisk padaczkorodnych występuje znacznie szybciej. Natomiast wyższa glikemia podwyższa próg pobudliwości neuronów.

Prawdziwym przełomem w diagnostyce różnicowej napadów padaczkowych i rzekomopadaczkowych było wprowadzenie badania **wideo-EEG**. Badanie to polega na jednoczesnym zapisywaniu obrazu i głosu pacjenta oraz rejestracji EEG. Dzięki tej metodzie można obserwować gesty i ruchy pacjenta (np. mimikę twarzy, ruchy kończynami), a także wypowiedane słowa (dokładną chronologię napadu) z zapisem EEG. Daje to możliwość zarejestrowania i analizy charakterystycznych elementów padaczkorodnych w zapisie EEG i konfrontacji ich z obrazem klinicznym napadu.

W napadach nieświadomości pojawiają się często zespoły iglica-fala o częstotliwości trzy na sekundę z widocznym klinicznie nagłym, całkowitym znieruchomieniem, utratą świadomości, z przerwaniem wykonywanej czynności i jednoczesnym zachowaniem

wcześniej postawy. Natomiast podczas napadu rzekomopadaczkowego objawy kliniczne nie korelują z obrazem EEG.

Multimodalne monitorowanie chorego (24-godzinny zapis EEG, zapis ruchu gałek ocznych, czynności EKG serca) umożliwia różnicowanie pierwotnie kardiologicznych zaburzeń rytmu serca, nagłej utraty napięcia mięśniowego w omdleniu kaszlowym oraz napadów padaczkowych i rzekomopadaczkowych.

W diagnostyce zaburzeń świadomości stosuje się także inne techniki neurofizjologiczne, które mogą mieć znaczenie diagnostyczne i prognostyczne co do dalszego postępowania oraz rokowania. **Somatosensoryczne potencjały wywołane** (SEP, *the somatosensory evoked potentials*) mają szczególne znaczenie rokownicze w ocenie elektrofizjologicznej dzieci [11]. Wiadomo, że prawidłowy zapis SEP (z obu półkul mózgu), stwierdzony u dzieci w śpiączce, ma korzystne znaczenie rokownicze, gdyż mimo ciężkiego stanu 93% tych dzieci wraca do zdrowia bez deficytu neurologicznego!

Słuchowe potencjały wywołane pnia mózgu (BAEP, BER, *brainstem auditory evoked potential*) wykorzystywane są również do oceny elektrofizjologicznej pacjentów z zaburzeniami świadomości oraz do ostatecznego potwierdzenia śmierci pnia mózgu. Potwierdzeniem śmierci pnia mózgu jest brak w krzywej zapisu załamek od II do V, przy jednoczesnym stwierdzeniu obecności załamka I.

W ostatnich latach nastąpił znaczny postęp w zakresie aparatury diagnostycznej i technik laboratoryjnych, jednak należy bezwzględnie pamiętać, że algorytm właściwej diagnostyki wymaga informacji, które uzyskuje się w czasie zbierania wywiadu i sumiennego badania przedmiotowego. Stąd niezwykle istotna jest rola lekarza pierwszego kontaktu w ukierunkowaniu dalszych kroków diagnostycznych (w warunkach szpitalnych) u pacjentów z zaburzeniami przytomności! Należy pamiętać, że każdy z etapów



Algorytm właściwej diagnostyki wymaga informacji, które uzyskuje się w czasie zbierania wywiadu i sumiennego badania przedmiotowego

diagnostycznych u pacjenta nieprzytomnego jest istotny oraz komplementarny wobec pozostałych i jedynie skrupulatne przestrze-

ganie całego algorytmu postępowania może uchronić chorego od postawienia złej diagnozy i tragicznych pomyłek!

PIŚMIENNICTWO

1. Bilikiewicz T. Psychiatria kliniczna. PZWL, Warszawa 1988.
2. Prusiński A. Podstawy neurologii klinicznej. PZWL, Warszawa 1989.
3. Bruni J. Epizodyczne zaburzenia przytomności. W: Bradley W.G., Daroff R.B., Fenichel G.M. (red.). Neurologia w praktyce klinicznej. Zasady diagnostyki i postępowania. Tom 1. Czelej Sp. z o.o., Lublin 2006.
4. Pedley T.A., Ziegler D.K. Omdlenia i napady drgawkowe. W: Rowland L.P. (red.). Neurologia Merritta. Wydawnictwo Medyczne Urban & Partner, Wrocław 2004.
5. Healey P.M., Jacobson E.J. Diagnostyka różnicowa w chorobach wewnętrznych. Algorytmy. Via Medica, Gdańsk 2002; 172.
6. Kaplan P. Electrophysiological prognostication and brain injury from cardiac arrest. Semin. Neurol. 2006; 26 (4): 403–412.
7. Majkowski J. Elektroencefalografia Kliniczna. PZWL, Warszawa 1989.
8. Majkowski J. Padaczka. Diagnostyka i leczenie. PZWL, Warszawa 1986.
9. Smith P.E.M., Wallace S.J. Padaczka — kliniczny przewodnik. Wyd. polskie α -medica Press, Ośrodek Wydawniczy „Augustana”, Bielsko-Biała 2003.
10. Jędrzejczak J., Owczarek K. Psychogenne napady rzekomopadaczkowe. Diagnostyka. Różnicowanie. Postępowanie. Fundacja Epileptologii, Warszawa 2005.
11. Chiappa K.H., Hill R.A. Brain stem auditory evoked potentials: Interpretation. W: Evoked potentials in clinical medicine. Wyd. 3. Lippincott-Raven Publishers, Philadelphia, New York 1997.