

Grzegorz Warmiński¹,
Ilona Michałowska¹,
Paweł Kwiatek¹,
Maciej Krzaczek²,
Łukasz Szumowski¹,
Paweł Derejko¹, Piotr Urbanek¹,
Franciszek Walczak¹,
Robert Bodalski¹,
Joanna Zakrzewska-Koperska¹

¹Institut Kardiologii, Warszawa
²Gastromed, Lublin

Choroby przetyku a migotanie przedsionków — ich rola w powstawaniu przetoki przedsionkowo-przetykowej. Diagnostyka i postępowanie

Relationship between gastroesophageal disease and atrial fibrillation — atrial-esophageal fistulas. Diagnoses and management

STRESZCZENIE

Migotanie przedsionków (AF) jest często spotykane w praktyce lekarskiej — u młodych osób częściej występuje tak zwane pierwotne napadowe, ogniskowe AF lub wyzwalane częstoskurczem przedsionkowo-komorowym (*atrio-ventricular reentrant tachycardia in Wolff-Parkinson-White syndrome [AVNRT-WPW]*, *atrio-ventricular nodal reentrant tachycardia [AVNRT]* — z rzekomymi włóknami Mahaima), typowym trzępotaniem prawopredsionkowym (*atrial flutter [AFL]*) lub nawrotnym częstoskurczem węzłowym (AVNRT). Można przypuszczać, że u niektórych pacjentów choroby układu pokarmowego mogą być czynnikiem usposabiającym do występowania AF; dotyczy to głównie chorób, w przebiegu których dochodzi do wzrostu wskaźników zapalnych. Zapalenie przetyku zwiększa prawdopodobieństwo wystąpienia AF. Dużą rolę w wystąpieniu poablacyjnej przetoki przedsionkowo-przetykowej może odgrywać współistniejąca choroba wrzodowa lub refluks żołądkowo-przetykowy. Pacjent z zapaleniem przetyku lub objawową chorobą wrzodową nie powinien być kwalifikowany do zabiegu ablacji (RF-AF) do czasu wyleczenia choroby podstawowej. Ze względu na złożoność zabiegu (u osób z przetrwałym AF, niejednokrotnie wymagane są dwie lub więcej sesji), trzeba się liczyć z powikłaniami związanymi z ablacją — do częstszych należą ograniczone i przemijające zmiany w obrębie przetyku. Bardzo rzadko występującym, ale bardzo groźnym dla życia powikłaniem jest przetoka przedsionkowo-przetykowa. Pierwszymi objawami sugerującymi przetokę przedsionkowo-przetykową są: ból w klatce piersiowej/nadbrzuszu, leukocytoza, gorączka, narastające osłabienie,

Adres do korespondencji:

dr n. med. Grzegorz Warmiński
Instytut Kardiologii, Warszawa
ul. Alpejska 42, 04-628 Warszawa
tel.: 503-077-841
e-mail: grzegorzwarminski@gmail.com

nudności, (krwiste) wymioty. Kolejne to objawy neurologiczne (drgawki, niedowłady, zaburzenia czucia, utraty przytomności), które zwykle pojawiają się po około 5–40 godzin od wystąpienia pierwszych symptomów. Po ablacji AF w przypadku dolegliwości z przewodu pokarmowego, bezwzględnie przeciwwskazane jest wykonywanie echa przezprzełykowego, gastroskopii i ezofagoskopii! Rozpoznanie umożliwia wykonanie tomografii komputerowej lub rezonansu magnetycznego. W przypadku objawów sugerujących przetokę przedsionkowo-przełykową należy pacjenta niezwłocznie skierować do ośrodka, który wykonał ablację migotania, lub ośrodka, w którym pilnie można utworzyć zespół chirurgów specjalizujących się zarówno w chirurgii klatki piersiowej, jak i układu pokarmowego.

Właściwe przygotowanie chorego do zabiegu, rozważna i ograniczona ablacja oraz rozsądne postępowanie po zabiegu, pozwalają na ograniczenie ryzyka śmiertelnego powikłania. Po zabiegu przez kilka tygodni konieczna jest dieta przecierana, przeciwwskazane są ostre przyprawy oraz picie alkoholu.

Forum Medycyny Rodzinnej 2010, tom 4, nr 5, 330–338

słowa kluczowe: choroby przełyku, migotanie przedsionków, przetoka przedsionkowo-przełykowa, ablacja RF

ABSTRACT

Atrial fibrillation (AF) is a common problem in general practice. Lone or focal, as well as AF triggered by reentrant tachycardia is often observed in younger patients. Digestive system disorders such as esophagitis, with increased inflammatory parameters could predispose to AF occurrence. Gastro-intestinal disorders might as well increase the risk of complications of AF treatment — radiofrequency ablation is a highly successful procedure in AF treatment. RFCA of AF is a procedure, which might lead to periprocedural complications included limited or transiting damage of esophagus. Atrio-esophageal fistula is very rare and life threatening complication. First symptoms suggesting atrio-esophageal fistula are chest/or abdominal pain, elevated WBC level, fever, increasing weakness, nausea or bloody vomits. Next symptoms are neurologic disorders (like: convulsions, partial paralysis, paresthesia) which occurred 5 to 40 hours after first symptoms, usually. Such patients have to be treated in reference surgical center, with experience in thoraco-, cardio- and abdominal cavity surgery. Peptic ulcer disease or gastro-esophageal reflux might increase the risk of postablation atrio-esophageal fistula. Therefore treatment of digestive system disease should proceed radiofrequency catheter ablation (RFCA).

Because of that, all transesophageal endoscopic procedures in three months duration after RFCA should be contraindicated. When diagnostic of the upper part of digestive system is recommended, the computed tomography or magnetic resonance should be done. After RFCA we also recommend mashed diet without spicy dishes and alcohol in order to avoid esophageus irritation.

Forum Medycyny Rodzinnej 2010, vol. 4, no 5, 330–338

key words: atrial fibrillation, catheter ablation, atrio-esophageal fistula, digestive system disorders



Pacjent z zapaleniem przełyku lub objawową chorobą wrzodową nie powinien być kwalifikowany do zabiegu ablacji RF-AF do czasu wyleczenia choroby podstawowej

WSTĘP

Częstość występowania migotania przedsionków (AF, *atrial fibrillation*) w populacji ogólnej waha się od 0,4 do 1%, ale znacznie wzrasta z wiekiem nawet do 80% (> 80 rż.) [1]. Migotanie z pierwotnych ognisk lub u osób z zespołem Wolffa-Parkinsona-White'a (WPW, *Wolff-Parkinson-White syndrome*) może wystąpić już we wczesnych dekadach życia. Migotanie wtórne (w przebiegu nadciśnienia tętniczego, choroby wieńcowej) występuje zaś w wieku dojrzałym lub starszym. Między innymi z powodu procesu starzenia się.

CHOROBY PRZEŁYKU A MIGOTANIE PRZEDSIONKÓW

Można się doszukiwać związku między chorobami układu pokarmowego a występowaniem migotania przedsionków. Zainteresowanie budzą szczególnie choroby, w przebiegu których dochodzi do wzrostu wskaźników zapalnych. Zapalenie przełyku zwiększa prawdopodobieństwo wystąpienia AF [2]. Istnieją sprzeczne dane, czy refluks żołądkowo-przełykowy wpływa na jego występowanie, wykazano jednak, że włączenie leczenia farmakologicznego [3–5] lub leczenie zabiegowe [6, 7] zmniejszają bądź eliminują arytmie. Stąd wniosek o potencjalnym powiązaniu refluksu żołądkowo-przełykowego oraz migotania przedsionków. Platonow i wsp. wykazali, że występowanie przewlekłego AF wiąże się z podwyższonym stężeniem białka C-reaktywnego (CRP, *C-reactive protein*), które nie jest następstwem infekcji *Chlamydia pneumoniae* i *Helicobacter pylori* [8]. W innej obserwacji wykazano natomiast związek *H. pylori* z AF, szczególnie w grupie młodszych pacjentów (< 50 rż.) [9]. W podobnym badaniu dotyczącym pacjentów z chorobą wieńcową wykazano silny związek między infekcją *H. pylori* CagA (*citoxin associated protein A*) a występowaniem AF [10].

W podobny sposób może wpływać przepuklina rozworu przełykowego, której skutkiem często jest zarówno refluks, jak i efekt ucisku.

Kolejnymi czynnikami usposabiającymi do wstępowania AF są:

1. rozciąganie ścian żołądka (w wyniku aerofagii, nadmiernej ilości pokarmu, napojów gazowanych, zwężenia odźwiernika);
2. choroby przebiegające z wymiotami, zaburzeniami wchłaniania, biegunką (zwężenia odźwiernika, celiakia, choroba Whipple'a);
3. choroby pasożytnicze;
4. choroba Crohna, wrzodziejące zapalenie jelita grubego (CU, *colitis ulcerosa*), zapalenia trzustki, nowotwory;
5. guzy neuroendokrynne: VIP-oma (*vasoactive intestinal peptide*), rakowiak.

Wiele z nich prowadzi do zaburzeń elektrolitowych, a tym samym predysponuje do wystąpienia zaburzeń rytmu.

Ponadto, zarówno same badania diagnostyczne, jaki i zabiegi w obrębie górnego odcinka przewodu pokarmowego (endoskopia, TEE [*transesophageal echocardiography*], pH-metria, sondy, żywienie dojelitowe, protezowanie/rozszerzanie zwężeń przełyku, operacje antyrefluksowe), prawdopodobnie w mechanizmie odruchowym mogą sprzyjać wystąpieniu migotania przedsionków.

U pacjentów z AF lub zawałem serca w wywiadach występuje istotnie wyższe ryzyko zatoru tętnicy krezkowej, dlatego należy zawsze rozważyć takie rozpoznanie u osób hospitalizowanych z objawami „ostrego brzucha”.

PRZETOKA PRZEDSIONKOWO- PRZEŁYKOWA NIEZWIĄZANA Z ZABIEGIEM ABLACJI

Opisano dotychczas kilkanaście przypadków przetoki przedsionkowo-przełykowej (AEF, *atrioesophageal fistula*) prowadzącej do poważnych powikłań, niezwiązanej z zabiegiem ablacji prądem o częstotliwości radiowej (RF, *radio frequency*) [11], gdzie głównym czynnikiem było przewlekłe zapalenie przełyku prowadzące do owrzodzenia, wywołane refluksiem żołądkowo-przełyko-

wym, chorobą wrzodową, chorobą nowotworową, operacją bądź napromieniowywaniem. Głównym objawem była chroniczna dysfagia, następnie wymioty z krwią oraz objawy neurologiczne. Dlatego żaden przypadek zapalenia przelyku lub objawowej choroby wrzodowej nie powinien być kwalifikowany do zabiegu ablacji RF-AF do czasu wyleczenia choroby podstawowej. Bardzo ważna jest profilaktyka i czujność lekarzy prowadzących pacjentów zarówno przed, jak i po zabiegu.

CHOROBY PRZELYKU ZWIĄZANE Z ZABIEGIEM ABLACJI MIGOTANIA PRZEDSIONKÓW

Rozwój elektrofizjologii i metody przezskórnej ablacji stają się metodą przyczynowego leczenia wielu arytmii, między innymi zespołu WPW, częstoskurczu węzłowego, częstoskurczu komorowego. Ablacja staje się również metodą przyczynowego leczenia migotania przedsionków opornego na leczenie farmakologiczne [12]. W przypadku napaadowego ogniskowego migotania zabieg ablacji RF polega na izolacji lub zniszczeniu ognisk wyzwalania i zwykle jest połączony z eliminacją lokalnego podłoża zawiązującego migotanie i ograniczeniem wpływu przedsionkowego autonomicznego układu nerwowego — aplikacje nierzadko mają miejsce w obrębie zwojów i włókien nerwowych. Ogniska zwykle znajdują się w obrębie ujęć żył płucnych, rzadziej w obrębie innych żył uchodzących do przedsionków lub w obrębie przedsionków. W przypadku migotania przetrwałego ablacja jest zwykle rozległa i obejmuje również podłożę w obrębie przedsionków — podtrzymujące migotanie. Aby usunąć migotanie przetrwałe, zazwyczaj trzeba wykonać linie izolacyjne okrążające wszystkie ujścia żył płucnych, często linię w dachu lewego przedsionka (linia łącząca ujścia górnych żył płucnych), nierzadko linię w cieśni mitralnej (linia łącząca ujście żyły płucnej dolnej lewej z ujściem mitralnym)

i aplikacje wzdłuż przebiegu zatoki wieńcowej (CS, *coronary sinus*). Niejednokrotnie zachodzi potrzeba wykonania aplikacji w obszarze pofragmentowanych elektrogramów (CAFE, *complex atrial fractionated electrograms*) w obrębie lewego przedsionka (LA, *left atrium*), często może to być tylna ściana LA.

W związku z tym coraz częściej można spotkać pacjentów po zabiegach ablacji wykonanych zwykle przy użyciu prądu RF, czasem po krioterapii. Ze względu na stopień trudności, długi czas trwania i złożoność zabiegów (u osób z przetrwałym AF niejednokrotnie wymagane są dwie lub więcej sesji), poza oczekiwanym efektem, jakim jest uzyskanie stabilnego rytmu zatokowego oraz ustąpienie dolegliwości zgłaszanych wcześniej przez pacjenta, należy się liczyć z możliwymi powikłaniami mogącymi wystąpić w następstwie ablacji. Jednym z nich są częste zmiany w obrębie przelyku — rumień, a nawet ogniskowa martwica. Do nich należy również rzadko występujące powikłanie, ale bardzo groźne dla życia — AEF.

ZMIANY POABLACYJNE W OBRĘBIE PRZELYKU U OSÓB BEZ ABLACYJNEJ PRZETOKI PRZEDSIONKOWO- -PRZELYKOWEJ

W pracach oceniających przelyk po zabiegu ablacji za pomocą technik endoskopowych [13, 14] wykazano, że zmiany o charakterze rumienia, owrzodzenia lub martwicy z towarzyszącymi objawami refluku występują nawet u 50% chorych poddanych zabiegowi i częściej występują u pacjentów operowanych w znieczuleniu ogólnym [14] oraz gdy zabieg był wykonywany 8-milimetrową bezprzepływową elektrodą [13]. Po włączeniu leczenia inhibitorem pompy protonowej (PPI, *proton pump inhibitor*) zmiany o charakterze rumienia wycofały się po 2 tygodniach obserwacji, natomiast część pacjentów z owrzodzeniem/martwicą potrzebowała 4 tygodni na wygojenie zmian [13]. W powyższych pracach nie obserwowano powi-

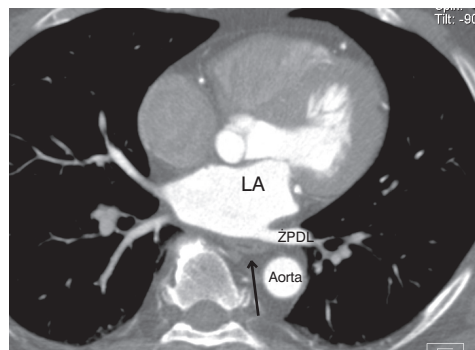
kłania o charakterze przetoki przedsionkowo-przełykowej. Przedstawione wnioski uzasadniają profilaktyczne zastosowanie leków blokujących pompę protonową przez 4–6 tygodni po operacji, nawet u pacjentów bez objawów refleksu/choroby wrzodowej przed zabiegiem.

POOPERACYJNA I POABLACYJNA PRZETOKA PRZEDSIONKOWO- -PRZEŁYKOWA

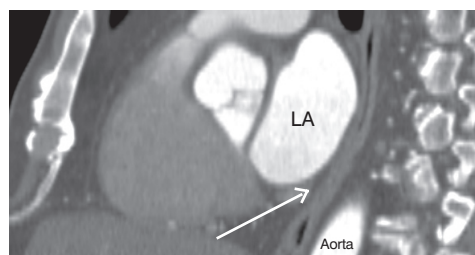
Pacjenci z AF leczeni ablacją są narażeni na najgroźniejsze powikłanie, jakim jest AEF związana między innymi z uwarunkowaniami anatomicznymi — przełyk przebiega w obrębie tylnej ściany lewego przedsionka oraz w pobliżu ujść żył płucnych [15], a średnia odległość pomiędzy światłem przełyku a endokardialną powierzchnią LA wynosi $4,4 \pm 1,2$ mm, przy grubości ściany przedsionka 0,9–7,4 mm i grubości ściany przełyku 1,3–6,2 mm. Pomiedzy przełykiem a tylną ścianą LA może być obecna warstwa tkanki tłuszczowej o grubości 0,3–1,3 mm (jest obecna u około 98% badanych) i nierównomiernie rozmieszczona (przerwy) w obszarze, w którym przełyk przylega do LA. Odcinek ten mierzy średnio $36,0 \pm 7,7$ mm (18–59 mm), a jego długość koreluje ze średnicą LA (ryc. 1–4) [16–18]. W czasie aplikacji energii przez elektrodę ablacyjną dochodzi do wzrostu temperatury ściany przedsionka oraz bezpośrednio sąsiadujących narządów, co wiąże się z narażeniem ścian przełyku na uszkodzenia podczas zabiegu. Pomimo wielu sposobów minimalizacji ryzyka (unikanie aplikacji w pobliżu przełyku, dozowanie dawek energii dostarczanej na tylną ścianę LA, używanie alternatywnych metod ablacji), ze względu na ruchomość przełyku [19, 20], różnice osobnicze (ilość tkanki tłuszczowej między LA i przełykiem), ograniczenia obecnych metod wizualizacji przełyku i intensywność zabiegu, nie udowodniono, aby któraś z metod chroniła w 100% przed uszkodzeniem/stanem zapalnym/owrzodzeniem przełyku.



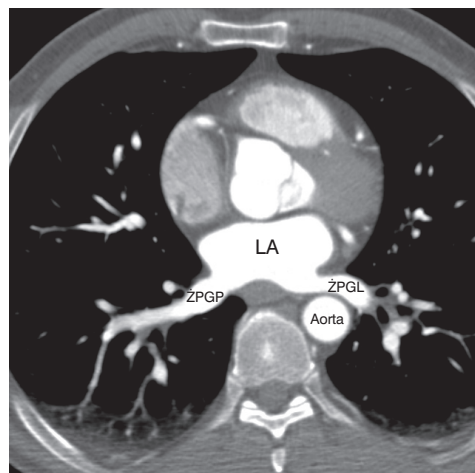
Pierwszymi objawami sugerującymi AEF są: ból w klatce piersiowej/nadbrzuszu, leukocytoza, gorączka, narastające osłabienie, nudności, (krwiste) wymioty



Rycina 1. Przełyk (czarna strzałka) przylegający do tylnej ściany lewego przedsionka oraz ujścia żyły płucnej dolnej lewej; LA — lewy przedsionek, ZPDL — żyła płucna dolna lewa

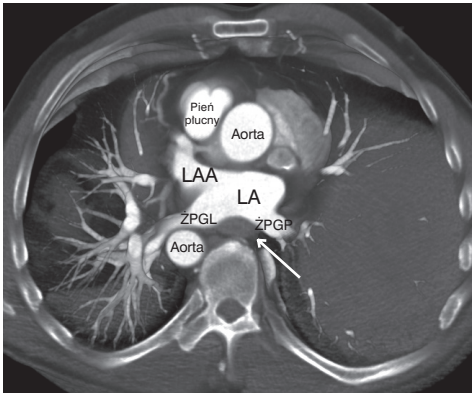


Rycina 2. Przekrój strzałkowy, przełyk (czarna strzałka) ściśle przylegający do tylnej ściany lewego przedsionka, od tyłu ograniczony przez kręgosłup oraz aortę poniżej; LA — lewy przedsionek



Rycina 3. Przełyk modelujący tylną ścianę lewego przedsionka przylegający do ujść żył płucnych górnych z tyłu ograniczony kręgosłupem; LA — lewy przedsionek, ZPGP — żyła płucna górna prawa, ZPGL — żyła płucna górna lewa

Przetoka przedsionkowo-przełykowa jest rzadkim 0,03–0,5% [19, 20, 22], ale bardzo poważnym powikłaniem, które prowadzi do zapalenia śródpiersia, udarów, sep-



Rycina 4. Widok 3D od góry na skan poprzeczny opisany na rycinie 3. Biała strzałka wskazuje przelyk. LA — lewy przedsionek, ŻPGL — żyła płucna górna prawa, ŻPGP — żyła płucna górna lewa, LAA — lewy przedsionek uszko

sy, a w efekcie nierzadko do śmierci pacjenta w niedługim czasie od wystąpienia początkowych objawów. Pierwszą AEF, jako powikłanie ablacji RF, opisano po operacji na otwartym sercu [21]. Dane dotyczące częstości występowania przetoki mogą być niedoszacowane, ponieważ takie rozpoznanie często nie jest brane pod uwagę w procesie diagnostycznym u pacjentów zgłaszających się z objawami ogólnymi, takimi jak: gorączka, złe samopoczucie, osłabienie, niespecyficzne dolegliwości w klatce piersiowej, a rozpoznanie stawiane jest dopiero po sekcji [20].

■ **Poablacyjna przetoka przedsionkowo-przelykowa — przebieg kliniczny**

Do rozwoju przetoki może dojść zarówno po 3–5 dniach po zabiegu, jak i po 38 dniach [23–27]. Pacjenci mogą zgłosić się na Izbę Przyjęć lub do lekarza pierwszego kontaktu z objawami ogólnymi, które są mało specyficzne, dlatego bardzo ważny jest wywiad ablacji AF w ciągu ostatnich kilku tygodni, a dodatkowe objawy refluksu żołądkowo-przelykowego, choroby wrzodowej, zaburzenia połykania, bólu przy przełykaniu, powinny od razu skierować diagnostykę w kierunku wykluczenia AEF i włączenia

leczenia IPP (jeśli nie było prowadzone lub wiadomo, że pacjent nie stosował się do zaleceń).

Pierwszymi dolegliwościami przetoki przedsionkowo-przelykowej są: ból w klatce piersiowej/nadbrzuszu, leukocytoza, gorączka (brak gorączki nie wyklucza przetoki), ogólne osłabienie, nudności, wymioty (w tym wymioty z krwią). Objawy neurologiczne (drgawki, niedowłady, zaburzenia czucia, utraty przytomności) pojawiają się po około 5–40 godzinach od wystąpienia pierwszych symptomów (tab. 1) [26, 28]. Równie dobrze pacjent w momencie wizyty może już prezentować zaburzenia neurologiczne, co daje bardzo mało czasu na trafne rozpoznanie i wdrożenie właściwego leczenia. Dodatkowo opisanym objawom mogą towarzyszyć niespecyficzne zmiany odcinka ST-T w EKG. Szybka interwencja chirurgiczna pozwala uchronić pacjenta przed powikłaniami neurologicznymi, a nawet zgonem [27, 28].

W jednym z opisanych przypadków, drugiego dnia po zabiegu pacjentka skarżyła się na zamostkowy ostry niepromieniujący ból nasilający się przy głębokim oddychaniu (po zabiegach ablacji RF-AF większość pacjentów odczuwa niespecyficzne dolegliwości bólowe w klatce piersiowej, stopniowo ustępujące, a związane z zabiegiem); ból ustąpił po 48 godzinach leczenia niesteroidowymi lekami przeciwzapalnymi. Po 2 tygodniach od zabiegu pacjentka trafiła na izbę przyjęć z gorączką, nudnościami, wymiotami, następnie wystąpiły wymioty z krwią. W czasie wykonywania ezofagogastroduodenoskopii (EGD, *esophagogastroduodenoscopy*) doszło do nagłego pogorszenia stanu pacjentki, w wykonanej tomografii komputerowej (CT, *computed tomography*) głowy stwierdzono zatory powietrzne. Wysunięto podejrzenie AEF — pacjentka zmarła przed ukończeniem diagnostyki, a ostatecznego rozpoznania dokonano pośmiertnie: AEF o powierzchni 1–2 mm² na tylnej ścianie przedsionka [18].



Po ablacji AF, w przypadku dolegliwości z przewodu pokarmowego, bezwzględnie przeciwwskazane jest wykonywanie echa przezprzelykowego, gastrokopii i ezofagogoskopii! W przypadku istnienia AEF, podczas wyżej wymienionych badań może dochodzić do gwałtownego pogorszenia stanu pacjenta!



Dużą rolę w wystąpieniu poablacyjnej AEF mogą odgrywać współistniejąca choroba wrzodowa lub refluks żołądkowo-przelykowy

”
W przypadku objawów sugerujących AEF należy skierować do ośrodka, który wykonał ablację migotania, lub ośrodka, w którym pilnie można utworzyć zespół chirurgów specjalizujących się zarówno w chirurgii klatki piersiowej, jak i układu pokarmowego

”
Po zabiegu przez kilka tygodni konieczna jest dieta przecierana, bez ostrych przypraw oraz alkoholu

Tabela 1

Objawy występujące u pacjentów z przetoką przedsiionkowo-przełykową

Wczesne	Późne
Ból w klatce piersiowej	Gorączka heptyczna
Mdłości	Bakteriemia (sepsa)
Dysfagia powodująca utratę masy ciała	Krwawe wymioty
Oslabienie/rozbicie	Objawy neurologiczne (drgawki, zaburzenia czucia/motoryki)
Stan podgorączkowy	Zatory powietrzne
Objawy refluksu żołądkowo-przełykowego	Systemowe zatory

U każdego pacjenta po ablacji AF z objawami sugerującymi AEF należy wykonać:

1. tomografię komputerową klatki piersiowej/serca z kontrastem. W opisanych przypadkach AEF w badaniu CT obserwowano nieregularne zmiany w obrębie przedniej ściany przełyku, która przylega do przedsiionka i ujść żył płucnych i wywiera ucisk, powodując odkształcenie LA (efekt masy), zwężenia żył lub owrzodzenia w okolicy ujść żył płucnych, drobne pęcherzyki powietrza w śródpierściu lub w LA, krew w śródpierściu, przejście kontrastu do przełyku [26, 29, 30];
2. tomografię komputerową/rezonans magnetyczny (MRI, *magnetic resonance imaging*) głowy, u pacjentów z objawami neurologicznymi — w dotychczasowych badaniach obserwowano ogniska niedokrwienne, zatory septyczne lub powietrzne (tab. 2) [26, 27, 29].

Z dotychczas opisanych przypadków wynika, że czynnikami usposabiającymi do rozwoju AEF są:

- 1) stan zapalny przełyku (oraz przedsiionka) w obszarze wykonywania ablacji, refluks żołądkowo-przełykowy i choroba wrzodowa;
- 2) uwarunkowania anatomiczne (uchyłek, wspólne ujście żył płucnych);
- 3) traumatyzacja przełyku w przebiegu diagnostycznej gastroscopii poprzedzającej ablację;

Tabela 2

Zalecany schemat postępowania u pacjentów z podejrzeniem AEF po ablacji migotania przedsiionków (aplikacje w LA)

Objawy
Ból w klatce piersiowej
↓
Gorączka/dysfagia (brak nie wyklucza przetoki)
↓
Podejrzenie AEF
Badania
CT/MRI (powietrze w śródpierściu lub w LA wskazuje na przetokę)
Jeśli brak dostępu do CT/MRI — ECHO przekłatkowe mogące uwidocznic powietrze, wegetacje bakterii w lewym przedsiionku (prawidłowy wynik nie wyklucza przetoki)
Jeśli brak dostępu do CT/MRI — RTG z kontrastem
Morfologia mogąca wykazać leukocytozę (CRP narasta z opóźnieniem)
Krew na posiew mogąca wykazać bakterię

Objaśnienia skrótów w tekście

- 4) traumatyzacja tylnej ściany LA (i przedniej ściany przełyku) nadmiernym uciskiem elektrodą ablacyjną podczas zabiegu,
- 5) rozległy zabieg, nadmierna energia, długi czas trwania aplikacji oraz powtarzanie aplikacji w obszarach przebiegu przełyku. Ostatnie dwa są głównymi czynnikami zagrożenia. Ważne jest więc właściwe przygotowanie pacjenta do zabiegu przez lekarza kierującego — poza odpowiednim lecze-

nieniem przeciwzakrzepowym, istotne jest leczenie choroby wrzodowej i leczenie refluksu żołądkowo-przełykowego, oraz wykluczenie innych stanów zapalnych.

Istotny jest wybór właściwej metody zabiegu, jeśli możliwe — metody wybiórczej, celowanej, a w szczególności doświadczenie, wyobraźnia i delikatność operatora.

Po zabiegu przez kilka tygodni konieczna jest dieta przecierana, bez ostrych przypraw oraz alkoholu.

Właściwa współpraca lekarza prowadzącego z zespołem wykonującym zabieg decydują o ograniczeniu istniejącego ryzyka śmiertelnym powikłaniem. W przypadku wystąpienia objawów nasuwających podejrzenie AEF należy skierować niezwłocznie pacjenta do ośrodka wykonującego zabieg lub ośrodka, w którym pilnie można utworzyć zespół chirurgów specjalizujących się zarówno w chirurgii klatki piersiowej, jak i układu pokarmowego.

PIŚMIENNICTWO

1. Fuster V., Rydén L.E., Cannom D.S. i wsp. ACC/AHA/ESC 2006 guidelines for the management of patients with atrial fibrillation: a report of the American College of Cardiology/American Heart Association Task Force on Practice Guidelines and the European Society of Cardiology Committee for Practice Guidelines (Writing Committee to Revise the 2001 Guidelines for the Management of Patients With Atrial Fibrillation). *J. Am. Coll. Cardiol.* 2006; 48: 149–246.
2. Bunch T.J., Packer D.L., Jahangir A. i wsp. Long-Term Risk of Atrial Fibrillation With Symptomatic Gastroesophageal Reflux Disease and Esophagitis. *Am. J. Cardiol.* 2008; 102: 1207–1211.
3. Gerson L.B., Friday K., Triadafilopoulos G. Potential relationship between gastroesophageal reflux disease and atrial arrhythmias. *J. Clin. Gastroenterol.* 2006; 40: 958.
4. Duygu H., Özerkan F., Saygi S., Akyüz S. Persistent atrial fibrillation associated with gastroesophageal reflux accompanied by hiatal hernia. *Anadolu. Kardiyol. Derg.* 2008; 8: 163–173.
5. Weigl M., Gschwantler M., Gatterer E. i wsp. Reflux esophagitis in the pathogenesis of paroxysmal atrial fibrillation: results of a pilot study. *South. Med. J.* 2003; 96: 1128–1132.
6. Budzyński J., Kłopocka M., Pulkowski G., Swiatkowski M. Gastroesophageal acid reflux as a causative factor of paroxysmal atrial fibrillation. *Kardiol. Pol.* 2005; 62: 52–54.
7. Gillinov A.M., Rice T.W. Prandial atrial fibrillation: off-pump pulmonary vein isolation with hiatal hernia repair. *Ann. Thorac. Surg.* 2004; 78: 1836–1838.
8. Platonov P., Ekesbo R., Hansson A. i wsp. Permanent atrial fibrillation in patients without structural heart disease is not associated with signs of infection by *Chlamydia pneumoniae* and *Helicobacter pylori*. *Acta Cardiologica* 2008; 63: 479–484.
9. Bunch T.J., Day J.D., Anderson J.L. i wsp. Frequency of *helicobacter pylori* seropositivity and C-reactive protein increase in atrial fibrillation in patients undergoing coronary angiography. *American Journal of Cardiology* 2008; 101: 848–851.
10. Badran H.M., Mahfouz M.E. Cytotoxin-associated gene-A bearing strains of *Helicobacter pylori* and atrial fibrillation due to ischemic origin: is there a link? *European Journal of Cardiovascular Prevention & Rehabilitation* 2007; 14: 518–520.
11. Snyder R.W., Dumas P.R., Kolts B.E. Esophagoatrial fistula with previous pericarditis complicating esophageal ulceration. Report of two cases and a review of the literature. *Chest* 1990; 98: 679–681.
12. Pappone C., Rosanio S., Augello G. i wsp. Mortality, morbidity, and quality of life after circumferential pulmonary vein ablation for atrial fibrillation: Outcomes from a controlled nonrandomized longterm study. *JACC* 2003; 42: 185–197.
13. Biase L.D., Saenz L.C., Burkhardt D.J. i wsp. Esophageal Capsule Endoscopy After Radiofrequency Catheter Ablation for Atrial Fibrillation Documented Higher Risk of Luminal Esophageal Damage With General Anesthesia as Compared With Conscious Sedation. *Circ. Arrhythmia Electrophysiol.* 2009; 2: 108–112.
14. Scanavacca M.I., D'Avila A., Parga J., Sosa E. Left atrial-esophageal fistula following radiofrequency catheter ablation of atrial fibrillation. *J. Cardiovasc. Electrophysiol.* 2004; 15: 960–962.
15. Bahnsen T.D. Strategies to Minimize the Risk of Esophageal Injury during Catheter Ablation for Atrial Fibrillation. *PACE* 2009; 32: 248–260.
16. Cummings J.E., Schweikert R.A., Saliba W.I. i wsp. Assessment of Temperature, Proximity, and Course of the Esophagus During Radiofrequency Ablation Within the Left Atrium. *Circulation* 2005; 112: 459–464.

17. Lemola K., Sneider M., Desjardins B. i wsp. Computed Tomographic Analysis of the Anatomy of the Left Atrium and the Esophagus Implications for Left Atrial Catheter Ablation. *Circulation* 2004; 110: 3655–3660.
18. Ren J.F., Lin D., Marchlinski F.E. i wsp. Esophageal imaging and strategies for avoiding injury during left atrial ablation for atrial fibrillation. *Heart Rhythm* 2006; 3: 1156–1161.
19. Han J., Good E., Morady F. i wsp. Esophageal Migration During Left Atrial Catheter Ablation for Atrial Fibrillation. *Circulation* 2004; 110: 528.
20. Good E., Oral H., Lemola K. i wsp.. Movement of the esophagus during left atrial catheter ablation for atrial fibrillation. *J. Am. Coll. Cardiol.* 2005; 46: 2107–2110.
21. Gula L.J., Skanes A.C., Posa E. i wsp. Gastroesophageal Reflux Facilitates Esophageal Imaging During Pulmonary Vein Ablation. *Circulation* 2006; 114: 235–236.
22. Ghia K.K., Chugh A., Good E. i wsp. A nation wide survey on the prevalence of atrioesophageal fistula after left atrial catheter ablation. *Circulation* 2005; 112: 392–393.
23. Cummings J.E., Schweikert R.A., Saliba W.I. i wsp. Brief communication: Atrial-esophageal fistulas after radiofrequency ablation. *Ann. Intern. Med.* 2006; 144: 572–574.
24. Gillinov A.M., Pettersson G., Rice T.W. Esophageal injury during radiofrequency ablation for atrial fibrillation. *J. Thorac. Cardiovasc. Surg.* 2001; 122: 1239–1240.
25. Schmidt M., Nölker G., Marschang H. i wsp. Incidence of oesophageal wall injury post-pulmonary vein antrum isolation for treatment of patients with atrial fibrillation. *Europace* 2008; 10: 205–209.
26. Preis O., Digumarthy S.R., Wright C.D. i wsp. Atrioesophageal fistula after catheter pulmonary venous ablation for atrial fibrillation: Imaging features. *J. Thorac. Imaging* 2007; 22: 283–285.
27. Pappone C., Oral H., Santinelli V. i wsp. Atrioesophageal fistula as a complication of percutaneous transcatheter ablation of atrial fibrillation. *Circulation* 2004; 109: 2724–2726.
28. Dagres N., Kottkamp H., Piorkowski C.H. i wsp. Rapid detection and successful treatment of esophageal perforation after radiofrequency ablation of atrial fibrillation: Lessons from five cases. *J. Cardiovasc. Electrophysiol.* 2006; 17: 1213–1215.
29. Malamis A.P., Kirshenbaum K.J., Nadimpalli S. Ct radiographic findings: atrio-esophageal fistula after transcatheter percutaneous ablation of atrial fibrillation. *J. Thorac. Imaging* 2007; 22: 188–191.
30. Schley P., Gülker H., Horlitz M. Atrio-oesophageal fistula following circumferential pulmonary vein ablation: verification of diagnosis with multislice computed tomography. *Europace* 2006; 8: 189–190.