

Zastosowanie bewacizumabu w leczeniu cukrzycowego obrzęku plamki

Intravitreal bevacizumab as a treatment in the diabetic macular edema

Piotr Kanclerz,
Krystyna Raczyńska

Katedra i Klinika Okulistyki
Gdańskiego Uniwersytetu Medycznego

STRESZCZENIE

Cukrzycowy obrzęk plamki (DME) może wystąpić w dowolnym momencie przebiegu retinopatii cukrzycowej i stanowi wiodącą przyczynę pogorszenia widzenia w populacji osób chorych na cukrzycę. U większości pacjentów, którzy długo chorują na cukrzycę, w pewnym momencie rozwinie się retinopatia cukrzycowa z DME. Cukrzycowy obrzęk plamki to nagromadzenie płynu w warstwie spłotowatej zewnętrznej oraz jądrazastej wewnętrznej siatkówki na skutek uszkodzenia bariery krew–siatkówka. Prowadzi to do destrukcji tych warstw, zaburzeń nerwowo-siatkówkowych i w efekcie do pogorszenia widzenia.

W ostatnich latach zmienia się podejście do leczenia DME. Miejsce konwencjonalnej laseroterapii zastępuje terapia lekami podawanymi doszkliskowo. Wyniki wielu badań dowodzą wyższości leków anti-VEGF w porównaniu z laseroterapią, a dobre rezultaty są zauważane również w leczeniu skojarzonym. W materiale zebrany w Klinice Okulistyki Gdańskiego Uniwersytetu Medycznego stwierdza się zmniejszenie obrzęku plamki oraz poprawę ostrości widzenia u pacjentów leczonych bewacizumabem (3 iniekcje doszkliskowe).

Forum Medycyny Rodzinnej 2011, tom 5, nr 4, 317–322

słowa kluczowe: cukrzycowy obrzęk plamki, bewacizumab, iniekcja doszkliskowa, ranibizumab, optyczna koherentna tomografia

ABSTRACT

Diabetic macular edema (DME) may occur in every phase of diabetic retinopathy (DR). It is a major cause of vision deterioration in the diabetic population. Most of the patients with a long history of diabetes eventually develop DR with DME. Altered permeability of blood-retinal barrier results in an accumulation of fluid between the outer plexiform and the inner nuclear layers. This leads to a destruction of the impacted retinal layers, neuroretinal dysfunction and deterioration of visual acuity.

Adres do korespondencji:

lek. Piotr Kanclerz
Katedra i Klinika Okulistyki
Gdańskiego Uniwersytetu Medycznego
ul. Dębinki 7, 80–952 Gdańsk
tel./faks: (058) 349–23–79
e-mail: p.kanclerz@gumed.edu.pl

**Cukrzycowy obrzęk
plamki może wystąpić
w każdej fazie retinopatii
cukrzycowej**

**Pogorszenie widzenia
w przebiegu DME dotyka
niewielkiego odsetka
(1–3%) populacji
pacjentów z cukrzycą**

Recently, our approach to the DME therapy has been changed. Although the grid laser photocoagulation is still the primary option, the intravitreal injections appear more commonly used. Several studies confirm the superiority of anti-VEGF or combined treatment as compared to a standalone laser therapy. In our study we have found out the efficacy of 3 injections of intravitreal bevacizumab applied once monthly. This approach leads to a reduction of macular edema and an improvement of mean best corrected visual acuity (BCVA).

Forum Medycyny Rodzinnej 2011, vol 5, no 4, 317–322

key words: diabetic macular edema, intravitreal injection, bevacizumab, ranibizumab, optical coherence tomography

WSTĘP

Cukrzycowy obrzęk plamki (DME, *diabetic macular edema*) to nagromadzenie płynu w warstwie siatkowatej zewnętrznej oraz jądrzastej wewnętrznej siatkówki na skutek przecieku z mikronaczyń retinalnych. Może wystąpić w każdej fazie retinopatii cukrzycowej, będącej najczęstszym przewlekłym powikłaniem mikronaczyniowym cukrzycy typu I i II. U większości pacjentów, którzy długo chorują na cukrzycę, w pewnym momencie rozwinię się retinopatia cukrzycowa wraz z DME. Gdy obrzęk zajmuje centralną część plamki, pacjent może stracić widzenie, co jest najczęściej występującym objawem w przebiegu DME [1].

EPIDEMIOLOGIA

Wskaźniki częstości występowania pogorszenia widzenia w przebiegu DME różnią się w zależności od typu oraz długości jej trwania. Ogólnie z analizy piśmiennictwa wynika, że w przypadku pacjentów z cukrzycą występowanie klinicznie znamiennego obrzęku plamki wynosi 6–10%, natomiast pogorszenie widzenia w przebiegu DME dotyka niewielkiego odsetka (1–3%) populacji pacjentów z cukrzycą [2].

PATOGENEZA

Obrzęk siatkówki jest skutkiem nagromadzenia się płynu w przestrzeni międzyko-

mórkowej (płyn zewnątrzkomórkowy), który uciska komórki. Płyn może również gromadzić się wewnątrz komórek (płyn wewnątrzkomórkowy), powodując ich obrzęk. Utrzymywanie się płynu w przestrzeni między wewnętrzną i zewnętrzną warstwą siatkowatą siatkówki prowadzi do destrukcji warstw siatkówki, zaburzeń nerwowo-siatkówkowych i w efekcie wpływają na widzenie. Model patofizjologii DME przedstawiono na rycinie 1.

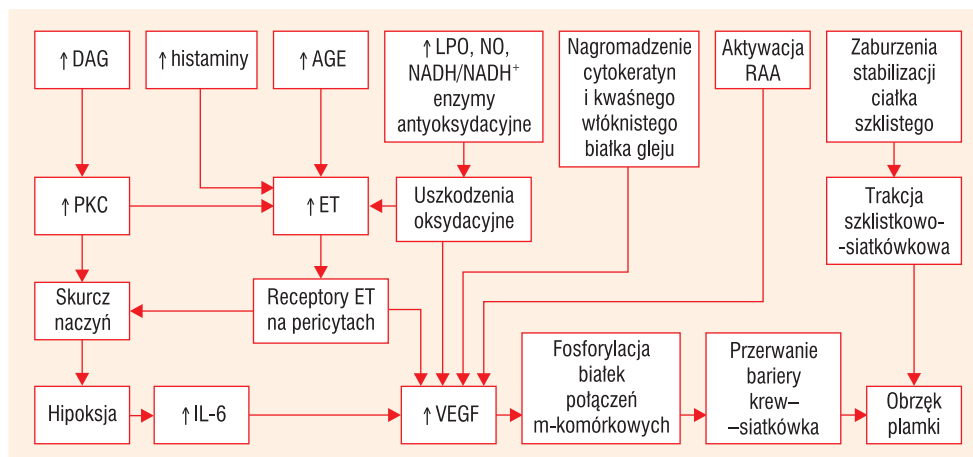
KLASYFIKACJA

Najczęściej stosowany podział dotyczy miejsca i rozległości przecieku obserwowanego w angiografii fluoresceinowej. Może być:

- ogniskowy — lokalny przeciek z drobnych mikrotętniaków w obrębie siatkówki wraz z poszerzonymi segmentami naczyń włosowatych;
- rozlany — nieuszczelnienie rozsianych poszerzonych naczyń włosowatych w obrębie bieguna tylnego [3].

LECZENIE

Fotokoagulacja siatkówki typu GRID jest wykonywana w przypadku stwierdzenia dużego obrzęku plamki lub występowania stref niedokrwienia. Polega na laserowaniu całej siatkówki odległej ponad 500 μm od centrum dołka i 500 μm od skroniowego brzegu tarczy nerwu wzrokowego [4, 5]. Tego



Rycina 1. Model patofizjologii cukrzycowego obrzęku płamki [3]. AGE — zaawansowane produkty końcowe glikacji; DAG — diacylglicerol; ET — endotelina; IL-6 — interleukina 6; LPO — lipooksygenaza; NAD — dwunukleotyd nikotynoamidoadeninowy; NO — tlenek azotu, PKC — kinaza białkowa C; PPVP — tylna przedkorowa kieszeń ciała szklistego; RAS — układ renina angiotensyna; VEGF — śródbłonkowy czynnik wzrostu naczyń

Bewacizumab powoduje zmniejszenie obrzęku płamki oraz unaczynienia błon przed- i niasiatkówkowych

typu leczenie zmniejsza obrzęk siatkówki, jednak poprawa ostrości wzroku jest niewielka. Dodatkowo istnieje ryzyko jatrogennego uszkodzenia dołeczka lub pęczka płamkowo-tarczowego.

Witrektomia to zabieg polegający na usunięciu ciała szklistego wraz z patologicznymi zmianami. Jako metoda lecznicza DME jest stosowana stosunkowo rzadko. Najczęściej wykonuje się ją u chorych, u których cukrzycowemu obrzękowi płamki towarzyszą trakcje szklisko-siatkówkowe i/lub krwotoki doszkliskowe [6].

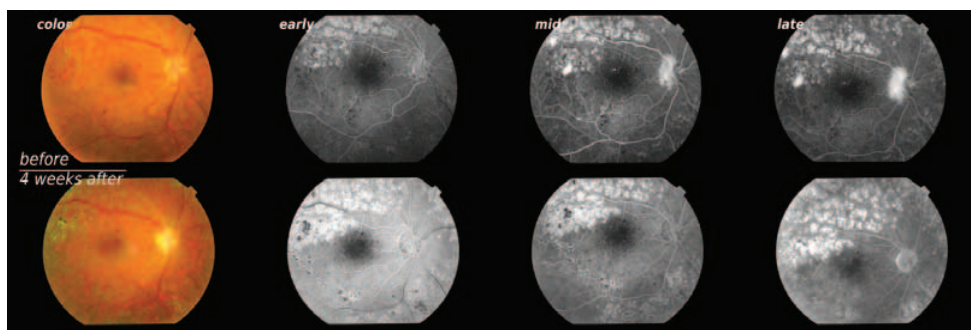
Duże nadzieje wiąże się z możliwością zablokowania śródbłonkowego czynnika wzrostu naczyń (VEGF, *vascular endothelial growth factor*). Udowodniono, że u pacjentów z cukrzycą długotrwała hiperglikemia może mieć wpływ na poziomy ekspresji licznych czynników wazoaktywnych. Mogą się one przyczynić do zmian strukturalnych i funkcjonalnych w DME i retinopatii cukrzycowej [3]. Zarówno w cieczy wodnistej, jak i w ciele szklistym pacjentów z DME zaobserwowano znacznie podwyższone miano VEGF oraz interleukiny-6 (IL-6). Śródbłonkowy czynnik wzrostu naczyń może powodować hiperprzepuszczalność bariery krew-

-siatkówka bezpośrednio lub przez wiele mechanizmów, takich jak:

- fenestrację ścian naczyń,
- rozerwanie połączeń międzykomórkowych w śródbłonku,
- pośrednictwo w obumieraniu komórek śródbłonka [3, 7–11].

Bewacizumab (Genentech-Avastin®) jest rekombinowanym humanizowanym przeciwciałem monoklonalnym, które wiąże się z zewnątrzkomórkowym receptorem VEGF (VEGFR-1 i VEGFR-2), hamując transmisję sygnału [11]. Powoduje to zmniejszenie obrzęku płamki oraz unaczynienia błon przed- i niasiatkówkowych (ryc. 2).

Lek bewacizumab nie jest zarejestrowany do stosowania w okulistyce. W 2008 roku uzyskano zgodę niezależnej komisji bietycznej przy Gdańskim Uniwersytecie Medycznym na jego stosowanie w retinopatii cukrzycowej proliferacyjnej przed witrektomią (NKEBN/219/2008). Dwa lata później rozszerzono badanie o pacjentów z cukrzycowym obrzękiem płamki (zgoda NKEBN/219-227/2010). Kryteriami włączenia do badania była obecność cukrzycy typu I lub II, wiek powyżej 35 lat, obrzęk płamki 300µm lub więcej. Wyłączone były osoby z obecno-



Rycina 2. Pacjent, lat 37, z cukrzycą typu I w trakcie insulinoterapii. Oftalmoskopowo widoczne liczne wybroczki śródsiatkówkowe, jak również ogniska po fotokoagulacji ogniskowej. Przy dokładnym przybliżeniu można zauważyć obecność nowych naczyń na tarczy nerwu II (NVD). W trakcie angiografii fluoresceinowej wykazują one cechy przecieku. W 4 tygodnie po iniekcji przeciek uległ znacznemu zmniejszeniu; źródło: materiały własne autora (Klinika Okulistyki GUMed)

ścią trąkacji szkliskowo-siatkówkowej, po terapii laserem argonowym w okresie krótszym niż 5 miesięcy lub po witrektomii.

MATERIAŁ I METODY

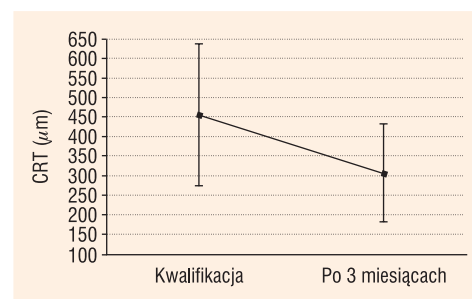
Przebadano 20 pacjentów (25 oczu). Średnia wieku pacjentów wynosiła 60 lat (± 14 lat). W grupie było 9 kobiet, 11 mężczyzn. Jedynie 2 osoby chorowały na cukrzycę typu I, pozostałe na cukrzycę typu II. Średnia grubość siatkówki płamki badanej za pomocą optycznego koherentnego tomografu Stratus 3 firmy Zeiss wynosiła przy kwalifikacji — $457 \mu\text{m}$, a ostrości widzenia — 0,305 na tablicach Snellena.

W trakcie badania podawano 2 lub 3 iniekcje leku bewacizumabu w miesięcznych odstępach czasu. Wykonywano badanie optycznej koherentnej tomografii Zeiss Stratus przy kwalifikacji (najpóźniej 2 tygodnie przed iniekcją) oraz 3 miesiące po pierwszej iniekcji. Przez 3 dni przed i 3 dni po iniekcji pacjent otrzymywał krople z antybiotykiem do worka spojówkowego. Zabieg wykonywano w znieczuleniu kroplowym w warunkach sali operacyjnej. Po umyciu powłok skórnych przepłukiwano worek spojówkowy roztworem betadyny. Podawano $50 \mu\text{l}$ (1,25 mg) bewacizumabu do komory ciała szklistego przez część płaską ciała rzęskowego w odległości 3,5–4 mm od rąbka rogówki.

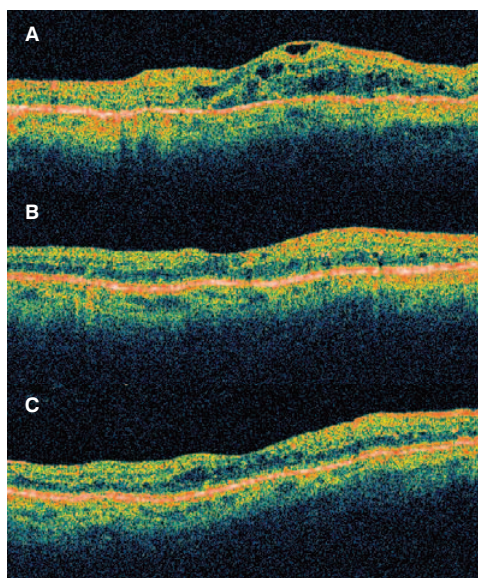
WYNIKI

Już w miesiąc po pierwszej iniekcji zanotowano poprawę ostrości widzenia w 11 oczach, w 9 ostrość widzenia pozostała bez zmian (ryc. 3–5). Pogorszenie widzenia wystąpiło jedynie w 5 oczach (0,332 Sn). Miesiąc po drugiej iniekcji poprawa wystąpiła już tylko w 7 oczach, natomiast w 12 ostrość widzenia pozostała bez zmian, a pogorszenie wystąpiło w 6 (0,3264 Sn). U osób, u których nie wystąpiła poprawa podczas badania, zaniechano trzeciej iniekcji. Wykonano ją w 8 oczach, z czego w żadnym wypadku nie zanotowano poprawy ostrości wzroku, a w 3 doszło do jej pogorszenia (0,312 Sn).

Poprawa morfologii siatkówki w optycznej koherentnej tomografii była spektakularna. Obserwowano zmniejszenie śródsiatków-



Rycina 3. Ocena średniej grubości siatkówki płamkowej pacjentów przed pierwszą iniekcją oraz w 3 miesiące po pierwszej iniekcji doszkliskowej (Zeiss Stratus)



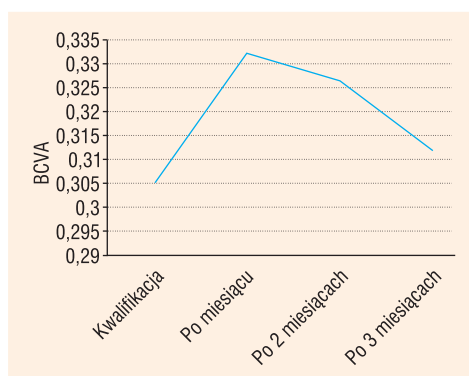
Rycina 4. Wynik badania optycznej koherentnej topografii siatkówki pacjenta w wieku 57 lat, z cukrzycą typu II. Przy kwalifikacji (A) widoczny rozlany obrzęk siatkówki oraz obecność śródsiatkówkowych torbieli płynowych. W miesiąc po iniekcji (B) oraz po trzech miesiącach (C) obraz ulega normalizacji. Zwraca uwagę zmniejszenie torbieli płynowych oraz uogólniony spadek grubości siatkówki; źródło: materiały własne autora (Klinika Okulistyki GUMed)

kowych torbieli płynowych oraz spadek uogólnionego obrzęku siatkówki siatkówki plamkowej. Przy kwalifikacji średnia grubość siatkówki plamkowej mierzona w badaniu optycznej koherentnej tomografii *Zeiss Stratus* wynosiła $457 \mu\text{m}$ ($\pm 183 \mu\text{m}$), natomiast po 3 miesiącach spadła do $308 \mu\text{m}$ ($\pm 122 \mu\text{m}$).

DYSKUSJA

Lekiem stosowanym aktualnie w leczeniu DME jest ranibizumab (Genentech-Lucentis®). W I połowie 2011 roku zakres wskazań do stosowania leku został poszerzony o DME. Zarówno bevacizumab, jak i ranibizumab są humanizowanymi przeciwciałami monoklonalnymi przeciw VEGF. Bevacizumab jest pełną cząsteczką przeciwciała anti-VEGF, natomiast ranibizumab jedynie jego fragmentem wiążącym antygen [12].

Należy wspomnieć, że wyniki badań przeprowadzonych w Klinice są zgodne z doniesieniami piśmiennictwa [13–19]. Dysku-



Rycina 5. Ocena najlepszej skorygowanej ostrości wzroku pacjentów przed pierwszą iniekcją oraz kolejno po 1, 2 i 3 miesiącach

sjnym jest natomiast, czy warto narażać pacjentów, skoro nie u wszystkich dochodzi do poprawy ostrości wzroku. Faktem jest, iż nie znamy satysfakcjonującej metody leczenia DME. Jego rozwój zazwyczaj nie jest symetryczny, natomiast wystąpienie pogorszenia widzenia w jednym oku zapewne doprowadzi do podobnego stanu w oku drugim. Dla chorych, których ostrość wzroku uniemożliwia czytanie, szansa na poprawę jakości widzenia jest warta podjęcia takiej próby. Autorzy niniejszej pracy uważają natomiast, że brak efektów w niektórych przypadkach może być spowodowany naturalnym przebiegiem choroby oraz wpływem licznych czynników na rozwój obrzęku.

POWIKŁANIA

Nie zanotowano poważnych działań niepożądanych leczenia. Zaobserwowano następujące powikłania poiniekcyjne:

- 10% — łagodne zadrażnienie gałki ocznej,
- 8% — ból gałki ocznej,
- 1,5% — wylew podspojówkowy (jednokwadrantowy).

Średni wzrost ciśnienia w gałce ocznej po iniekcji wynosił 3 mm Hg ($\pm 2,5 \text{ mm Hg}$).

WNIOSKI

Podanie w odstępach miesięcznych $1,25 \text{ mg}$ bevacizumabu u pacjentów z cukrzycowym

obrzękiem plamki spowodowało znaczne zmniejszenie obrzęku siatkówki.

U większości pacjentów zaobserwowano poprawę ostrości widzenia zwłaszcza po

pierwszej iniekcji. Nie stwierdzono poważnych działań niepożądanych.

Terapia bevacizumabem jest skuteczną alternatywą leczenia DME.

PIŚMIENNICTWO

- Ferris F.L., Patz A. Macular edema. A complication of diabetic retinopathy. *Surv. Ophthalmol.* 1984; 28 supl.: 452–461.
- Chen E., Looman M., Laouri M. i wsp. Burden of illness of diabetic macular edema: literature review. *Curr. Med. Res. Opin.* 2010; 26: 1587–1597.
- Bhagat N., Grigorian R.A., Tutela A., Zarbin M.A. Diabetic macular edema; pathogenesis and treatment. *Surv. Ophthalmol.* 2009; 54: 1–32.
- Early Treatment Diabetic Retinopathy Study Research Group, Techniques for scatter and local photocoagulation treatment of diabetic retinopathy. Early Treatment Diabetic Retinopathy Study Report Number 3. *Int. Ophthalmol. Clin.* 1987; 27: 254–264.
- Early Treatment Diabetic Retinopathy Study Research Group, Treatment techniques and clinical guidelines for photocoagulation of diabetic macular edema. Early Treatment Diabetic Retinopathy Study Report Number 2. *Ophthalmology* 1987; 94: 761–774.
- Arumi J.G., Boixadera A., Martinez-Castillo V. i wsp., Transconjunctival sutureless vitrectomy for diabetic retinopathy. Review. *Curr. Diabetes Rev.* 2009; 5 (1): 63–66.
- Singh A., Stewart R.M. Pathophysiology of diabetic macular edema. *Int. Ophthalmol. Clin.* 2009; 49: 1–11.
- Joussen A.M., Smeth N., Niessen C. Pathophysiology of diabetic macular edema. W: Lang G.E. (red.). *Diabetic retinopathy*. Dassel: Karger 2007: 1–12.
- Ciulla T.A., Posenfeld P.J. Antivasular endothelial growth factor for therapy for neovascular age-related macular edema. *Ophthalmology* 2003; 110: 1690–1696.
- Antonetti D.A., Barber A.J., Hollinger L.A., Wolpert E.B., Gardner T.W. Vascular endothelial growth factor induces rapid phosphorylation of tight junction proteins occluding and zonula occluden 1. A potential mechanism for vascular permeability in diabetic retinopathy and tumors. *J. Biol. Chem.* 1999; 274: 23463–23467.
- Funatsu H., Yamashita H., Sakata K. i wsp. Vitreous levels of vascular endothelial growth factor and intercellular adhesion molecule 1 are related to diabetic macular edema. *Ophthalmology* 2005; 112: 806–816.
- Ladas I., Karagiannis D., Rouvas A., Safety of repeat intravitreal injections of bevacizumab versus ranibizumab. Our Experience After 2,000 Injections. *RETINA* 2009; 29: 313–318.
- Avery R.L., Pearlman J., Pieramici D.J. i wsp. Intravitreal bevacizumab (Avastin) in the treatment of proliferative diabetic retinopathy. *Ophthalmology* 2006; 113: 1695–1705.
- Spaide R.F., Fisher Y.L. Intravitreal bevacizumab (Avastin) treatment of proliferative diabetic retinopathy complicated by vitreous hemorrhage. *Retina* 2006; 26: 275–278.
- Jorge R., Costa R.A., Calucci D. i wsp. Intravitreal bevacizumab (Avastin) for persistent new vessels in diabetic retinopathy (IBEPE study). *Retina* 2006; 26: 1006–1013.
- Diabetic Retinopathy Clinical Research Network. A phase II randomized clinical trial of intravitreal bevacizumab for diabetic macular edema. *Ophthalmology* 2007; 114: 1860–1867.
- Arevalo F.J., Fromow-Guerta J., Quiroz-Mercado H. i wsp. Primary intravitreal bevacizumab (Avastin) for diabetic macular edema: results from the Pan-American collaborative retina study group at 6-month follow-up. *Ophthalmology* 2007; 114: 743–750.
- Rosenfeld P.J., Fung A.E., Puliafito C.A. Optical coherence tomography findings after an intravitreal injection of bevacizumab (avastin) for macular edema from central retinal vein occlusion. *Ophthalmic Surg Lasers Imaging* 2005; 36: 336–339.
- Solaiman K., Diab M., Abo-Elenin M. Intravitreal bevacizumab and/or macular photocoagulation as a primary treatment for diffuse macular edema. *RETINA* 2010; 30: 1638–1645.