

Edward Koźluk,
Piotr Łodziński,
Marek Kiliszek,
Aleksandra Winkler,
Agnieszka Piątkowska,
Grzegorz Opolski

I Katedra i Klinika Kardiologii Akademii
Medycznej w Warszawie

Utraty przytomności spowodowane częstoskurczem z wąskimi zespołami QRS. Czy istnieje jeszcze miejsce dla farmakoterapii w leczeniu częstoskurczu „nadkomorowego”?

STRESZCZENIE

W pracy przedstawiono 45-letnią pacjentkę z rodzinnym nawrotnym częstoskurczem węzłowym powodującym utraty przytomności. Zarówno u matki, jak i u jej syna wykonano skuteczną ablację drogi wolnej jako skuteczne i trwałe wyleczenie z arytmii. W czasie 10 miesięcy obserwacji pacjentka jest wolna od arytmii. Opis przypadku odniesiono do standardów Europejskiego i Amerykańskich Towarzystw Kardiologicznych z 2006 roku. Wskazania klasy pierwszej do ablacji (zgoda ekspertów co do preferowania metody) dotyczą pacjentów z arytmiają źle tolerowaną, częstą lub szybką, również chorych, którzy nie mogą mieć napadów arytmii (np. pracujący na wysokościach, piloci, kierowcy zawodowi, młode kobiety planujące ciążę). Pacjentów ze sporadycznymi i dobrze tolerowanymi napadami powinno się poinformować o możliwości leczenia ablacją. Jeżeli preferują tę metodę leczenia, zabieg jest wskazany, jeżeli nie — nie należy stosować profilaktycznej farmakoterapii, a jedynie podawać leki celem przerwania napadu. Artykuł przybliży metodę ablacji, jej (niewielkie) ryzyko i korzyści.

słowa kluczowe: częstoskurcz z wąskimi zespołami QRS, częstoskurcz nadkomorowy, nawrotny częstoskurcz węzłowy, przeskórna ablacja RF, utraty przytomności, wytyczne ESC

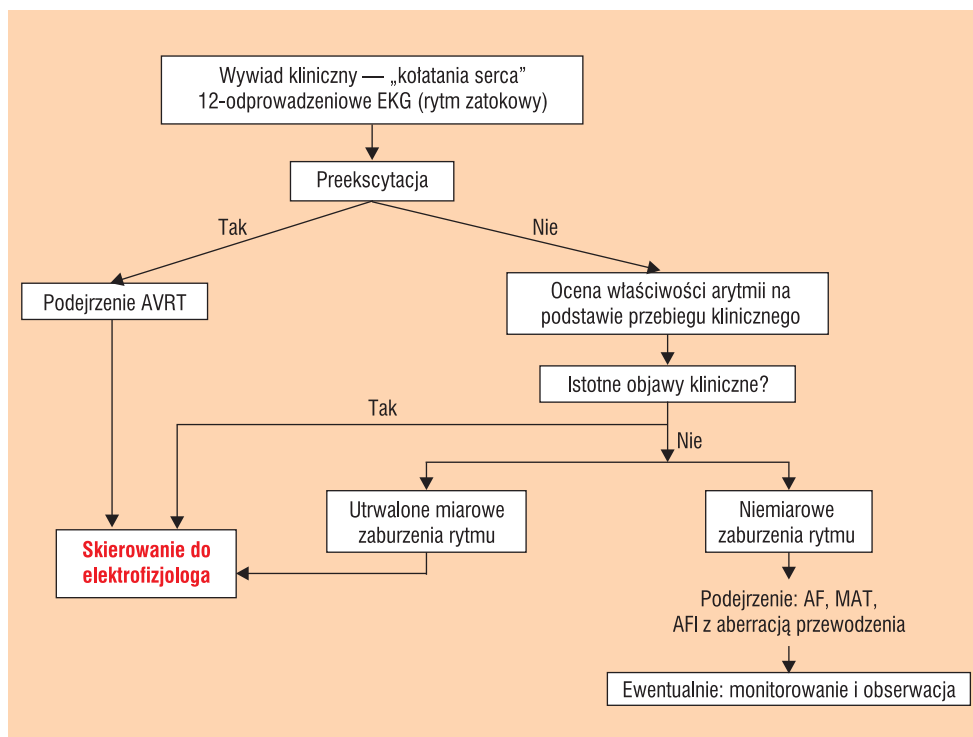
Adres do korespondencji:

dr med. Edward Koźluk
I Katedra i Klinika Kardiologii
Akademii Medycznej w Warszawie
ul. Banacha 1a, 02-097 Warszawa
tel.: 0602-596-389; faks: (22) 599-19-57
e-mail: ekozluk@vp.pl

WSTĘP

Tytuł tylko z pozoru jest prowokacyjny. Ponieważ przeskórna ablacja przewyższa skutecznością i bezpieczeństwem leczenie farmakologiczne, wspólne wytyczne Europej-

skiego i Amerykańskich Towarzystw Kardiologicznych (*European Society of Cardiology* [ESC], *American College of Cardiology* [ACC], *American Heart Association* [AHA]) ustanowiły ją metodą referencyjną w lecze-



Rycina 1. Algorytm postępowania z chorym z kołataniami serca (na podstawie standardów ESC/ACC/AHA z 2006 r.). Większość dróg prowadzi do elektrofizjologa, który podejmuje ostateczną decyzję o wskazaniach do ablacji

niu częstoskurczów z wąskimi zespołami QRS (ryc. 1). Należy wyraźnie podkreślić, że obecnie metoda ta jest łatwo dostępna, a jej pozornie wysokie koszty zwracają się średnio po 3 latach (uwzględniając jako alternatywę stałą farmakoterapię i okresowe hospitalizacje z powodu napadów częstoskurczu). W tym miejscu należy nawiązać do artykułu z poprzedniego numeru „Forum Medycyny Rodzinnej” poprzez hasło „zawstydzania ciąg dalszy”. Mimo ewidentnych wskazań do konsultacji elektrofizjologicznej (ryc. 1), większość pacjentów nie jest na nią kierowana. Jeżeli doda się do tego, że ta forma leczenia istotnie poprawia komfort życia pacjenta, znacznie lepiej niż metody alternatywne, to tytułowe pytanie o miejsce leków antyarytmicznych staje się zasadne.

W obecnym artykule autorzy chcą w pierwszej kolejności przybliżyć na podstawie opisu przypadku metodę ablacji, następnie w krótkiej dyskusji zaprezentować stanowi-

sko ESC/ACC/AHA na temat metod leczenia częstoskurczów z wąskimi zespołami QRS.

OPIS PRZYPADKU

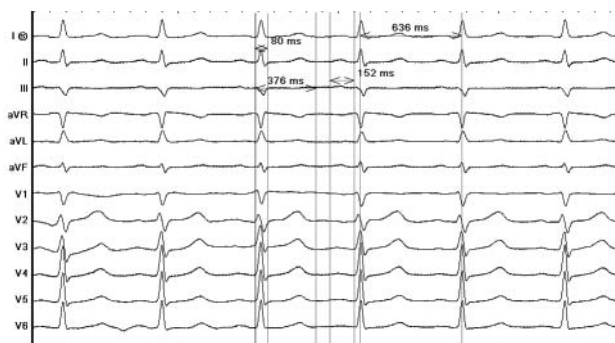
Pacjentkę w wieku 45 lat z prawidłowym spoczynkowym EKG (ryc. 2) i wieloletnimi napadami częstoskurczów z wąskimi zespołami QRS, z którymi kilkakrotnie wiązała się pełna utrata przytomności, przyjęto do Kliniki Kardiologii Akademii Medycznej w Warszawie w celu wykonania ablacji podłoża arytmii. Syna pacjentki z tą samą formą arytmii poddano ablacji drogi wolnej w tym samym dniu.

W znieczuleniu miejscowym przez prawą żyłę udową wprowadzono elektrody diagnostyczne do górnej części prawego przedsionka oraz w okolice pęczka Hisa (z możliwością stymulacji drogi odpływu prawej komory). Na czas badania elektrofizjologicznego elektrodę ablacyjną wprowadzono do zatoki wieńcowej (patrz: ryc. 8).

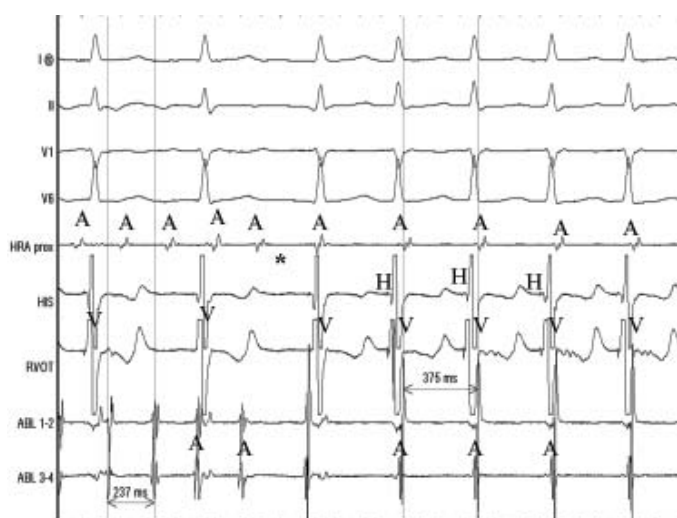
Większość pacjentów z częstoskurczami z wąskimi zespołami QRS ma wskazania do konsultacji elektrofizjologicznej



**Ablacja jest
najbezpieczniejszą
metodą leczenia
częstoskurczów
z wąskimi zespołami QRS**



Rycina 2. EKG wyjściowe: rytm zatokowy miarowy 94/min (tachykardia zatokowa spowodowana emocją przed zabiegiem). PR — 152 ms, QRS — 80 ms, QT — 376 ms, QTc — 470 ms. Zapis w granicach normy

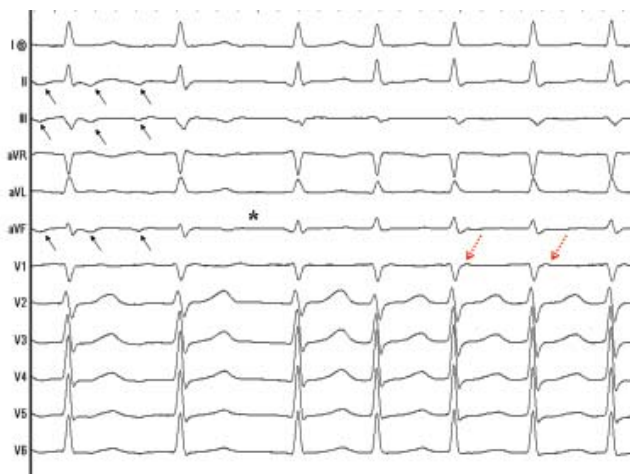


Rycina 3. Trzepotanie przedsionków (z przewodzeniem przedsionkowo-komorowym 2:1) przechodzące (gwiazdka) w nawrotny częstoskurcz węzłowy 161/min. I, II, V1, V6 — odprowadzenia powierzchniowego EKG, HRA — elektrogram z górnej części prawego przedsionka, HIS — zapis z elektrody w okolicy pęczka Hisa, RVOT — zapis z elektrody w drodze napływu prawej komory, ABL — zapis z elektrody ablacyjnej umieszczonej w zatoce wieńcowej, A — elektrogram przedsionkowy, H — elektrogram pęczka Hisa, V — elektrogram komory

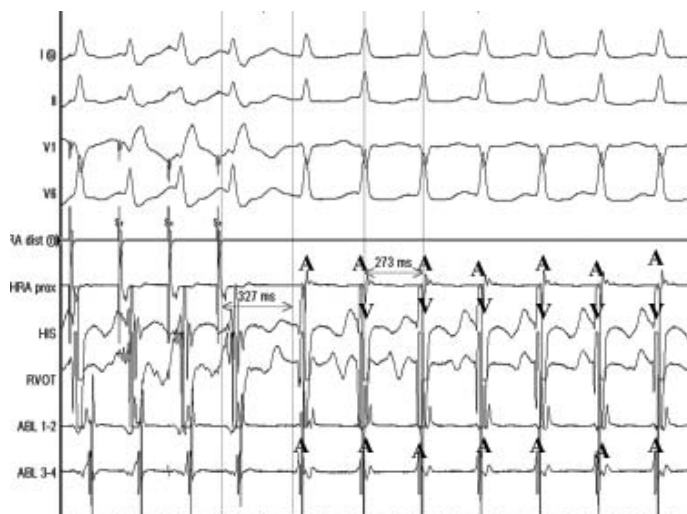
W badaniu elektrofizjologicznym wyklu-
czono obecność dodatkowego szlaku przed-
sionkowo-komorowego zarówno w kierunku
zstępującym, jak i wstecznym. Punkt Wen-
ckebacha (maksymalne przewodzenie 1:1
przez fizjologiczne łącze przedsionkowo-
komorowe) 188/min (w kierunku wstecznym
200/min). Podczas stymulacji programowa-
nej w rytmie podstawowym 130 i 150/min
sprężenia 240 i 250 ms wyzwalaly typowe
trzepotanie przedsionków z przewodzeniem
2:1 (rytm komór 126/min), które po kilku
ewolucjach przechodziło w nawrotny często-
skurcz węzłowy 160–170/min (ryc. 3 i 4). Pod-
czas wlewu isoproterenolu stwierdzono skok

w stymulacyjnej krzywej przewodzenia przed-
sionkowo-komorowego (gwałtowne wydłuże-
nie odstępu AH i wtórne do niego wydłużenie
odstępu PR przy skróceniu sprężenia impu-
lsu dodatkowego o 10 ms) — okres refrakcji
drogi szybkiej węzłowej wynosił 320 ms. Okres
refrakcji wolnej drogi węzłowej był krótszy od
okresu refrakcji przedsionka. Wyzwalano na-
wrotny częstoskurcz węzłowy 210–233/min (ryc.
5–7), przerywany szybką stymulacją komór.

Wysunięto elektrodę ablacyjną z zatoki
wieńcowej. Między jej ujściem a zastawką
trójdzielną, czyli u podstawy trójkąta Kocha
(ryc. 8), wykonano 4 aplikacje prądu RF.
Podczas ostatniej z nich wzbudzano rytm



Rycina 4. Zapis klasycznego EKG z epizodu z ryciny 3. Czarne strzałki wskazują na fałszywe trzepotanie. W typowym trzepotaniu przedsionków fala ta jest ujemna w odprowadzeniach dolnych (II, III, aVF), nie powinna być ujemna w odprowadzeniu I (ujemna fala w tym odprowadzeniu świadczy o lewoprzedsionkowym trzepotaniu przedsionków). Gwiazdką oznaczono miejsce przejścia trzepotania przedsionków w nawrotny częstoskurcz węzłowy. Czerwoną strzałką oznaczono pseudożalamek R' w odprowadzeniu V1 — jest to jedyny element żalamek P widoczny w tym zapisie (żalamek P i zespół QRS w częstoskurczu węzłowym występują w tym samym czasie; żalamek P jako znacznie mniejszy, nieznacznie modyfikuje morfologicznie zespół QRS)



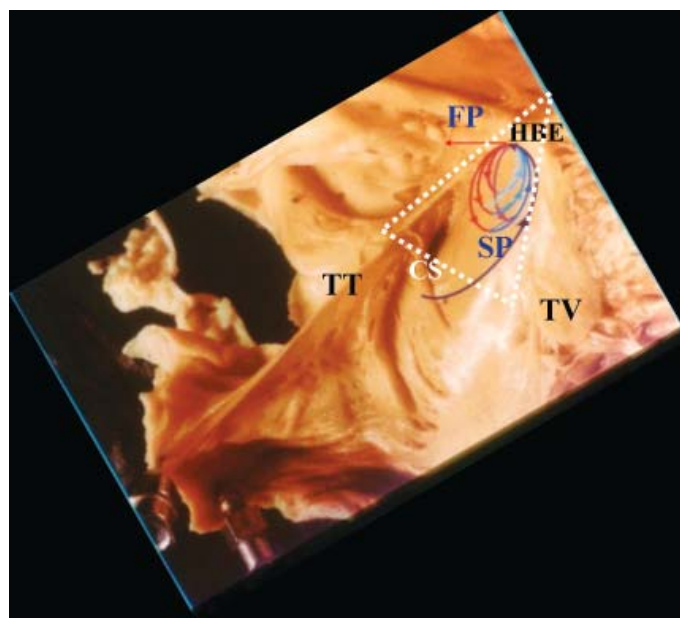
Rycina 5. Podczas wlewu isoproterenolu szybka stymulacja przedsionków wyzwała nawrotny częstoskurcz węzłowy 220/min (cykl 273 ms). Arytmia rozpoczyna się długim odstępem PR — 327 ms (refrakcja drogi szybkiej, przewodzenie tylko drogą wolną). Przewodzenie wsteczne drogą szybką odpowiada za jednoczesną aktywację komór (V) i przedsionków (A)

węzłowy świadczący o oddziaływaniu na wolną drogę węzłową (ryc. 9). Sumaryczny czas aplikacji prądu RF wyniósł 2 min 27 s (z czego 1:30 przypadało na aplikację leczniczą).

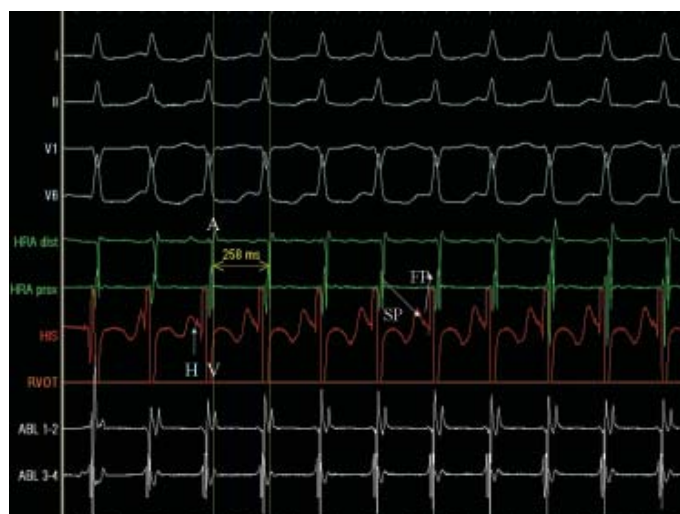
Kontrolne badanie elektrofizjologiczne (podczas wlewu isoproterenolu i bez niego) wykonywano w czasie 20 min od zakończenia skutecznej aplikacji. Stwierdzono cechy głą-

bokiej modyfikacji drogi wolnej, dzięki której nie wyzwalano nawrotnego częstoskurczu węzłowego. Krótkimi sprzężeniami wyzwalano samoograniczające się trzepotanie i migotanie przedsionków o maksymalnym czasie trwania 28 s (nieistotne klinicznie — znaczenie prognostyczne ma wyzwalanie tego typu arytmii trwających > 30 s). Sumaryczny czas

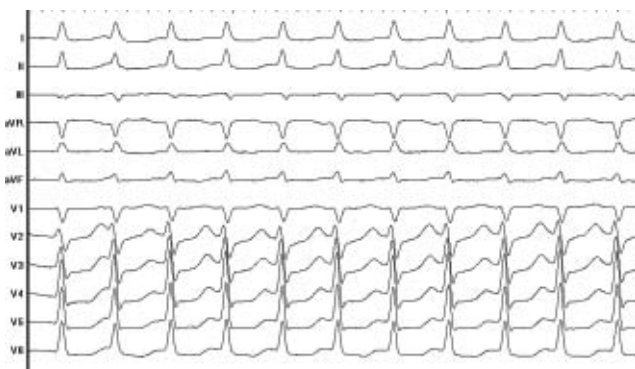
”
**Przezskórna abblacja
jest metodą pozwalającą
na trwałe wyleczenie
pacjenta**



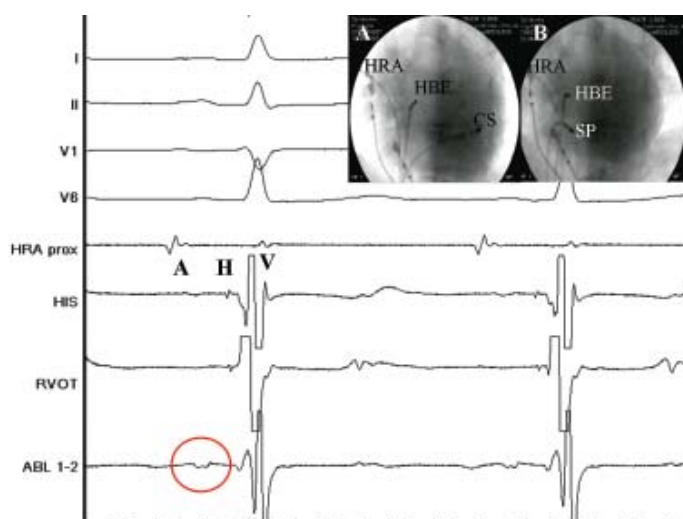
Rycina 6. Model nawrotnego częstoskurczu węzłowego. Tło stanowi wycinek anatomiczny prawego przedsionka obejmujący tzw. trójkąt Kocha (oznaczony białymi, przerywanymi liniami), którego granicę stanowią trójkąt włóknisty prawy, czyli miejsce przenikania pęczka Hisa (HBE) przy górnym biegunie zastawki trójdzielnej, płatek przegrodowy zastawki trójdzielnej (TV), ścięgno Todara (TT) (przebiega od trójkąta włóknistego prawego do zastawki żyły głównej dolnej), linia łącząca te dwa ramiona na poziomie ujścia zatoki wieńcowej (CS). W okolicach zatoki wieńcowej znajduje się tylnodolny dostęp do węzła przedsionkowo-komorowego określane terminem drogi wolnej (SP), przy pęczku Hisa do węzła dochodzi dostęp przednio-górny, określane jako droga szybka (FP). W przypadku pobudzenia dodatkowego, które natrafi na okres refrakcji drogi szybkiej, aktywacja przewodzona jest tylko drogą wolną (na rycinie zaznaczona jest jako „droga zewnętrzna — czarna strzałka rozpoczynająca się poniżej ujścia zatoki wieńcowej). Aktywacja przechodzi przez węzeł przedsionkowo-komorowy i dociera do wrażliwej już na pobudzenie drogi szybkiej (czerwona strzałka i brązowy fragment pętli). Poprzez przedsionek pobudza następnie drogę wolną (zewnętrzną lub jak na schemacie wewnętrzną — niebieski fragment pętli). Dalsze krążenie po tej pętli jest przyczyną nawrotnego częstoskurczu węzłowego



Rycina 7. Zapis wewnątrzsercowy (do odniesienia ze schematem z ryciny 6) podczas nawrotnego częstoskurczu węzłowego. Białe kanały I, II, V1, V6 — odprowadzenia EKG powierzchniowe. Kanały zielone HRA — odprowadzenia wewnątrzsercowe (lokalna aktywacja) z górnej części prawego przedsionka (A), kanał czerwony HIS — zapis z okolicy pęczka Hisa [rejestrowany jest lokalny potencjał przedsionka (A), pęczka Hisa (H), komory (V)]. Biały kanał ABL — lokalny zapis z elektrody ablacyjnej umieszczonej w zatoce wieńcowej. Zgodnie z modelem opisanym na rycinie 6 przewodzenie od A (panel zielony) do H (niebieska strzałka) odbywa się drogą wolną (SP), przewodzenie wsteczne drogą szybką (FP). Z powodu wstecznego przewodzenia drogą szybką załamek A i V (aktywacja przedsionka i komory) występują jednocześnie i są poprzedzone załamekiem H



Rycina 8. Powierzchniowe EKG z fragmentu zapisu z ryciny 7. W częstoskurczu węzłowym zwykle trudno doszukać się załamków P (są ukryte w zespołach QRS)



Rycina 9. Elektrogram z miejsca skutecznej ablacji. Na elektrodzie ablacyjnej widoczny typowy dla drogi wolnej niskoamplitudowy, „rozciągnięty” potencjał przedsionkowy (otoczony czerwoną obwódką) i duży załamek komorowy (V). Powyżej zapis z elektrody z okolic pęczka Hisa: lokalny elektrogram przedsionka (A), pęczka Hisa (H) i komory (V). Powyżej zapis z górnej części prawego przedsionka, nad którym są odprowadzenia powierzchniowego EKG. Obraz RTG A — projekcja lewoskośna (LAO 30) podczas badania elektrofizjologicznego: HRA — elektroda w górnej części prawego przedsionka, HBE — elektroda w okolicy pęczka Hisa (górny biegun zastawki trójdzielnej — wierzchołek trójkąta Kocha), CS — elektroda w zatoce wieńcowej (poziomy podstawa trójkąta Kocha). Obraz RTG B — ta sama projekcja podczas skutecznej ablacji. SP — elektroda ablacyjna w miejscu drogi wolnej. Tej lokalizacji odpowiada prezentowany zapis wewnątrzsercowy

zabiegu wyniósł 130 min, czas skopii RTG 8 min 33 s. Zabieg wykonano w osłonie antybiotykowej. W czasie zabiegu podano 1000 j.m. heparyny.

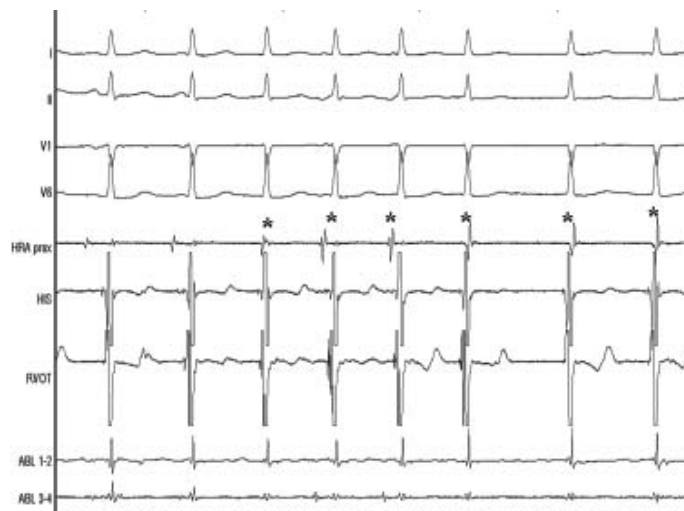
Ponieważ w czasie rytmu zatokowego przewodzenie zstępujące odbywa się poprzez drogę szybką, ablacja drogi wolnej nie wpływa na zapis EKG (ryc. 10). U pacjenta z nawrotnym częstoskurczem węzłowym zapis klasycznego EKG podczas rytmu zatokowego zarówno przed ablacją, jak i po niej nie

odbiega od normy (o ile nie współistnieje inna choroba).

W kolejnej dobie po zabiegu po kontroli miejsc wkluc pacjentkę wypisano do domu z zaleceniem wykonania kontrolnego monitorowania EKG metodą Holtera miesiąc po zabiegu. Wynik badania mieścił się w granicach normy. W czasie 10-miesięcznej obserwacji zarówno u pacjentki, jak i u jej syna nie wystąpiły zaburzenia rytmu serca ani omdlenia.



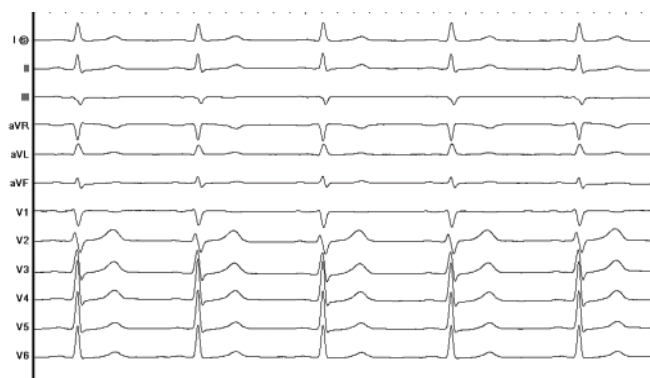
**Nawrotny częstoskurcz
węzłowy jest
najczęstszym miarowym
częstoskurczem
z wąskimi zespołami QRS**



Rycina 10. Wzbudzany prądem RF (cieplem) rytm węzłowy będący najczulszym wskaźnikiem skutecznej aplikacji. Gwiazdką oznaczono pobudzenia przedsionkowe występujące jednocześnie z aktywacją komór. W przeciwieństwie do częstoskurczu rytm ten jest niemiarowy. Powinien być również wolniejszy. Zjawiska tego nie obserwuje się podczas krioablacji



**Ablacja częstoskurczów
z wąskimi zespołami QRS
jest obecnie metodą
łatwo dostępną**



Rycina 11. EKG po zabiegu. Zapis w granicach normy. Od zapisu z ryciny 2 (przed zabiegiem) różni się jedynie wolniejszym rytmem (ustąpiły emocje). Ablacja drogi wolnej nie ma wpływu na spoczynkowe EKG. Zapobiega jedynie w sposób trwały napadom częstoskurczu

OMÓWIENIE

Nawrotny częstoskurcz węzłowy jest najczęstszym miarowym częstoskurczem z wąskimi zespołami QRS. Występuje częściej u kobiet. Istnieją pojedyncze doniesienia o rodzinnej formie choroby. Podłożem częstoskurczu jest zróżnicowanie elektrofizjologiczne dostępow do węzła przedsionkowo-komorowego: górnego, zwanego drogą szybką węzłową, oraz dolnego, zwanego drogą wolną (ryc. 11). Zwykle droga szybka ma dłuższy okres refrakcji. Jeżeli wystąpi pobudzenie dodatkowe przedsionkowe, kiedy droga

szybka jest w refrakcji, aktywacja przewodzona jest jedynie drogą wolną. Dociera ona poprzez część zbitą węzła przedsionkowo-komorowego do pęczka Hisa, którym dalej wędruje do komór oraz do drogi szybkiej, której refrakcja uległa już zakończeniu. Drogą szybką wraca do przedsionka, którym dociera do drogi wolnej, zamykając pętlę *reentry* (ryc. 6 i 11).

Istnieją dwa „wąskie gardła” w obrębie pętli częstoskurczu, które można zniszczyć przy użyciu przezskórnej ablacji: droga wolna i droga szybka. Droga szybka znajduje się

bliżej pęczka Hisa, stąd w mniej wprawnych rękach ryzyko powikłania w postaci bloku przedsionkowo-komorowego jest tam większe (ok. 6% wobec drogi wolnej 2%). W doświadczonych ośrodkach ryzyko bloku podczas ablacji każdej z tych dróg jest mniejsze niż 1%. Jest to jedyne istotne powikłanie przy tego typu zabiegach, przy czym, nawet gdy wystąpi, uwalnia ono pacjenta od napadów częstoskurczu.

Wobec wyższego bezpieczeństwa ablacji w porównaniu z lekami antyarytmicznymi (z których wszystkie mają swój potencjał toksyczny i proarytmiczny) standardy ESC/ACC/AHA traktują ją jako metodę uprzywilejowaną. Wskazania klasy pierwszej (zgoda ekspertów co do preferowania metody) dotyczą pacjentów z szybką częstością rytmu, źle tolerowaną arytmia (tzn. objawowa: zasłabnięcia i utraty przytomności, zawroty głowy, ból w klatce piersiowej, znaczne osłabienie, duszność), z częstymi jej nawrotami lub chorych, którzy nie mogą mieć napadów arytmii (np. pracujący na wysokościach, piloci, kierowcy zawodowi, młode kobiety planujące ciążę). Na podkreślenie zasługują tu szczególnie młode kobiety. Okres ciąży nierzadko nasila arytmie, która dodatkowo zmniejsza przepływ łożyskowy. Dochodzi problem leków antyarytmicznych. W tym okresie większość z nich (poza β -adrenolitykami i lekami blokującymi kanały wapniowe) jest przeciwwskazana. Dlatego lepiej problem definitywnie rozwiązać zanim zaistnieje (wszak profilaktyka jest najwyższą cnotą w medycynie). Dlatego nieco żartobliwie mówi się, że ablacje powinno się wykonać przynajmniej pół roku przed nieplanowaną ciążą.

Pacjentów ze sporadycznymi i dobrze tolerowanymi napadami powinno się poinformować o możliwości leczenia za pomocą ablacji. Jeżeli preferują tę metodę leczenia i mają wskazania do zabiegu, to powinni się zgłosić do ośrodka elektrofizjologicznego. Jeżeli nie wyrażają zgody na ablację, nie ma

wskazań do profilaktycznej farmakoterapii, a jedynie do doraźnego podawania leków w celu przerwania napadu. Te same zalecenia dotyczą pozostałych pacjentów z częstoskurczami z wąskimi zespołami QRS (poza pacjentami z zespołem WPW, którzy wymagają konsultacji elektrofizjologicznej, o czym autorzy pisali w poprzednim numerze „Forum Medycyny Rodzinnej”).

Pacjent po zabiegu, po krótkiej rekonwalescencji związanej z procesem gojenia, jest w pełni wyleczony z arytmii. Istnieje około 5-procentowe ryzyko nawrotu częstoskurczu (zwykle w pierwszych miesiącach, przy czym pierwsze napady są zwykle łagodniejsze). Metoda jest powtarzalna, zatem istnieje możliwość trwałego wyleczenia powyżej 99% pacjentów. W przypadku napadu kołatania serca po ablacji bezcenny jest zapis EKG. Rozstrzyga on, czy mamy do czynienia z nawrotem arytmii, czy wystąpieniem nowej (np. migotanie przedsionków). U niektórych chorych jako kołatania zgłaszane są przedwcześnie skurcze dodatkowe przedsionkowe lub komorowe (pacjent kojarzy je z początkiem częstoskurczu).

Pewną alternatywą dla ablacji RF jest przezskórna krioabłacja (temperaturą ciekłego azotu). Wiąże się ona z mniejszym ryzykiem bloku całkowitego, przy czym zabieg trwa dłużej i wiąże się z około 10–20-procentową mniejszą skutecznością odległą. W chwili obecnej jest ona również trudniej dostępna.

Przygotowanie pacjenta do zabiegu jest identyczne jak w przypadku chorych z zespołem WPW, jednak dla przypomnienia przedstawiono je w tabeli 1. Ponieważ zabieg należy do stosunkowo łatwych i krótkich (zwykle mieści się w granicach 1,5–2,5 h), w wielu ośrodkach (również w ośrodku autorów niniejszej pracy) pacjenci nie muszą oczekiwać na niego w kolejce. Czas oczekiwania w zasadzie jest nie dłuższy niż wymaga tego odpowiednie przygotowanie pacjenta (przedstawione w tab. 1).



Okres ciąży nierzadko nasila arytmie, która dodatkowo zmniejsza przepływ łożyskowy. Problemowi temu można zapobiec wcześniejszym wykonaniem ablacji podłoża częstoskurczu



W przypadku napadu kołatania serca po ablacji bezcenny jest zapis EKG

Tabela 1

Przygotowanie pacjenta do ablacji

1. SZCZEPIENIE PRZECIW WZW typu B (pełny cykl obejmuje 3 dawki, do zabiegu niezbędne są 2 z nich). W sytuacjach zagrożenia życia, przy świadomej zgodzie chorego, można nie czekać na drugą dawkę szczepienia.
 2. ZGŁOSZENIE PACJENTA DO OŚRODKA ELEKTROFIZJOLOGICZNEGO (w przypadku Kliniki Kardiologii Akademii Medycznej w Warszawie faksem (022) 599 19 57 lub pocztą elektroniczną: ekozluk@vp.pl, ekozluk@amwaw.edu.pl) zawierające:
 - A. Dane pacjenta (imię, nazwisko, adres, PESEL, telefony kontaktowe do pacjenta).
 - B. Krótka epikryza przedstawiająca główny problem, jego nasilenie i choroby współistniejące (może to być karta wypisowa ze szpitala).
 - C. EKG podczas rytmu zatokowego oraz (o ile jest dostępne) w czasie arytmii.
 - D. Wyniki wykonanych badań dodatkowych (najczęściej ECHO serca, wynik 24-godzinnego monitorowania EKG metodą Holtera, jeżeli jest dostępny, inne związane z chorobami współwystępującymi).
 - E. Informacja o terminach szczepień przeciw WZW typu B.
- O terminie zabiegu informuje się pacjenta telefonicznie. Do hospitalizacji związanej z zabiegiem niezbędne jest skierowanie do szpitala.

Osoby zainteresowane poszerzeniem zagadnienia autorzy odsyłają do działu elektrofizjologicznego w „Kardiologii po Dyplomie”. Problem nawrotnego częstoskurczu

węzłowego omówiono szczegółowo w numerze 3/2003 r.

Piśmiennictwo dostępne u autorów.