

# Przypadek linijnej atrofoderмии Moulina

## STRESZCZENIE

Linijna atrofodermia została opisana po raz pierwszy w 1992 roku przez Moulina i wsp. Cechą zespołu Moulina (MS) jest linijne występowanie (wzdłuż linii Blaschko) zanikowych, miękkich, przebarwionych ognisk. Zmiany skórne lokalizują się jednostronnie i zazwyczaj na skórze tułowia. Podobne zmiany mogą być widoczne na kończynach tej samej strony ciała. Przebieg choroby jest wieloletni, a morfologia wykwitów nie ulega zmianie wraz z upływem czasu. W diagnostyce różnicowej zazwyczaj rozważa się występowanie: atrofoderмии Pasini-Pierini, linijnej postaci twardziny, *whorled nevoid hypomelanosis*. Do tej pory opisano nie więcej niż 30 przypadków tej choroby.

Celem pracy jest przedstawienie przypadku zespołu Moulina u 24-letniego mężczyzny z 7-letnim wywiadem, który został przyjęty do Kliniki DIM w Warszawie w celu diagnostyki zmian skórnych. Zmiany skórne zlokalizowane były po stronie lewej w okolicy łopatki, ramiona, stawu barkowego oraz okolicy okołosutkowej i miały charakter miękkich, przebarwionych ognisk, układających się linijnie wzdłuż linii Blaschko. Zmiany skórne stopniowo postępowały i nie towarzyszyły im żadne objawy podmiotowe.

W wynikach badań laboratoryjnych nie stwierdzono odchyień od normy. Występujące w MS zmiany nie wymagają żadnego leczenia.

Forum Medycyny Rodzinnej 2009, tom 3, nr 3, 229–233

słowa kluczowe: choroby skóry, atrofodermia Pasini-Pierini, linie Blaschko

Linijną atrofodermię opisali po raz pierwszy w 1992 roku Moulin i wsp. [1]. Określana później jako zespół Moulina [1] czy *Acquired pigmented atrophic band-like dermatosis following Blaschko lines* [2]. Baumann i wsp. [3] w 1994 roku użyli terminu „liniowa atrofoderma Moulina”.

Cechą zespołu Moulina (MS, *Moulin syndrome*) jest linijne występowanie (wzdłuż linii Blaschko) zanikowych, miękkich, prze-

barwionych ognisk. Zmiany skórne lokalizują się jednostronnie i zazwyczaj na skórze tułowia. Podobne zmiany mogą być widoczne na kończynach tej samej strony ciała. Przebieg choroby jest wieloletni, a morfologia wykwitów nie ulega zmianie wraz z upływem czasu [4–6].

Przypuszcza się, że widoczna klinicznie atrofia skóry jest wywołana zanikiem podskórnej tkanki tłuszczowej [7].

Piotr Brzeziński<sup>1</sup>,  
Bartłomiej Grala<sup>2</sup>,  
Ewa Ziajka<sup>1</sup>,  
Stanisław Zabielski<sup>1</sup>

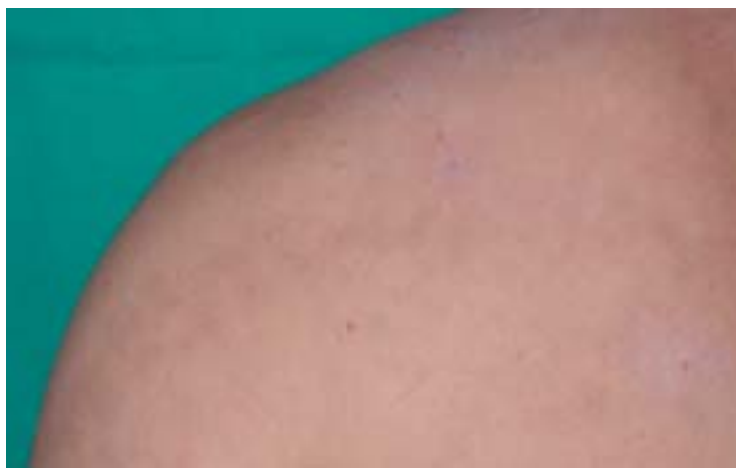<sup>1</sup>Klinika Dermatologii Wojskowego Instytutu Medycznego w Warszawie  
<sup>2</sup>Zakład Patomorfologii Wojskowego Instytutu Medycznego w Warszawie



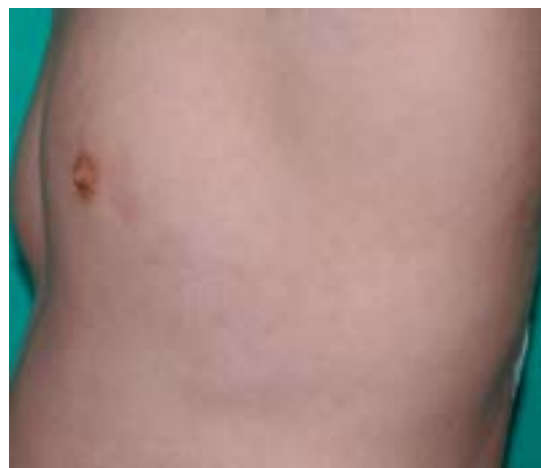Cechą zespołu Moulina jest linijne występowanie zanikowych, miękkich, przebarwionych ognisk

Adres do korespondencji:  
dr n. med. Piotr Brzeziński  
ul. Andersa 8/40  
76–200 Słupsk  
tel.: (059) 212–15–16  
faks: (059) 815–18–29  
e-mail: brzezoo@wp.pl

Copyright © 2009 Via Medica  
ISSN 1897–3590



Rycina 1. Zespół Moulina



Rycina 2. Zespół Moulina

Obraz histopatologiczny MS nie jest zawsze jednorodny [2, 7, 8]. W obrębie warstwy podstawnej naskórka może być widoczna akumulacja pigmentu. Budowa i grubość skóry właściwej nie jest zmieniona.

W diagnostyce różnicowej zazwyczaj rozważa się występowanie:

- linijnej postaci twardziny; w MS nie występują jednak stwardnienia skóry [2];
- atrofodermii Pasini-Pierini — tu jednak wykwyty nie układają się linijnie i na ogół występuje zanik skóry właściwej, która w MS jest prawidłowa [4];
- *whorled nevoid hypomelanosis* [8]; zmiany w tej chorobie obecne są już u noworodków.

**Występujące w MS defekty natury kosmetycznej zazwyczaj nie wymagają żadnego leczenia.**

Celem pracy jest przedstawienie przypadku zespołu Moulina u 24-letniego mężczyzny.

Pacjent, mężczyzna lat 24, został przyjęty do Kliniki Dermatologii WIM w Warszawie, w celu diagnostyki zmian skórnych zlokalizowanych linijnie na skórze tułowia po lewej stronie.

W momencie przyjęcia zmiany skórne zlokalizowane były po stronie lewej w okolicy łopatki, ramiona, stawu barkowego oraz

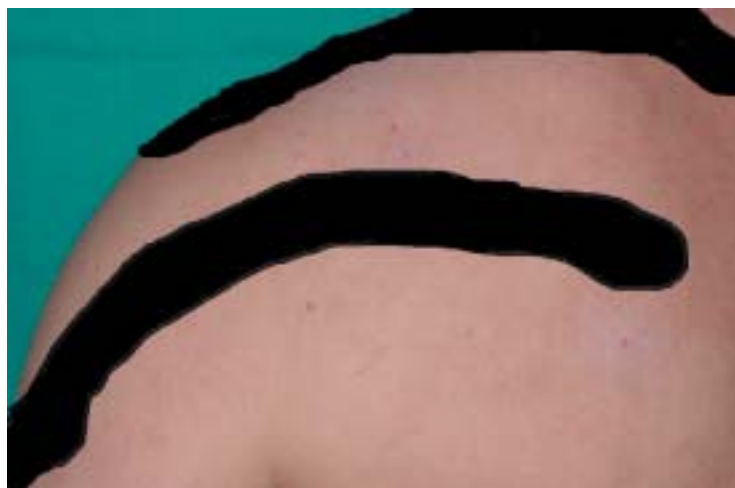okolicy okołosutkowej, miały charakter miękkich, owalnych lub okrągłych przebarwionych ognisk, układających się linijnie wzdłuż linii Blaschko (ryc. 1 i 2). Zaznaczone były 3 smugi:

- od okolicy kręgosłupa (między łopatkami) do połowy ramienia (ryc. 3);
- od okolicy kręgosłupa szyjnego do stawu barkowego (ryc. 3);
- od linii pachowej lewej na wysokości sutka przez okolicę okołosutkową do wyrostka mieczykowatego (ryc. 4).

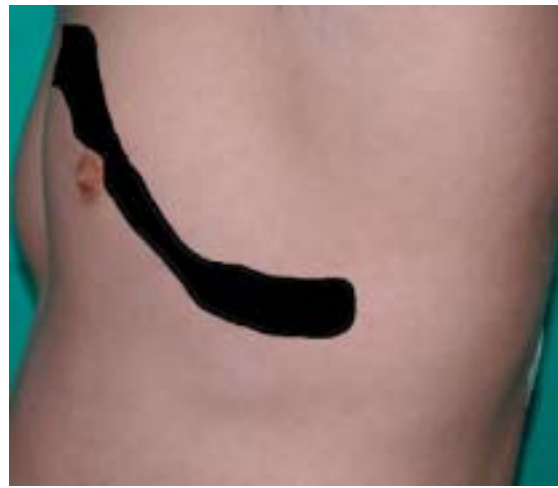Zmiany skórne pojawiły się około 7 lat temu i stopniowo postępowały. Nie towarzyszyły im żadne objawy podmiotowe. Dotychczas nie były leczone ani diagnozowane. W wynikach badań laboratoryjnych nie stwierdzono odchyień od normy. Przeciwciała przeciwko *Borelia Burgdorferi* były ujemne, poza tym pacjent był ogólnie zdrowy.

W pobranym wycinku histopatologicznym (ryc. 5, 6) zaobserwowano niewielką hiperpigmentację naskórka i delikatny naciek zapalny z komórek limfoidalnych wokół jednego z mieszków włosowych. W skórze właściwej pęczki włókien kolagenowych przebiegały w różnych kierunkach, natomiast nie było cech typowych dla twardziny.

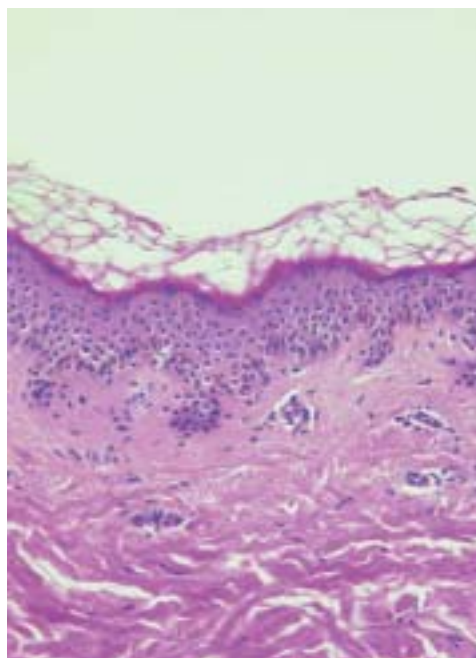
W leczeniu u pacjenta zastosowano miejscowo krem witaminowy.



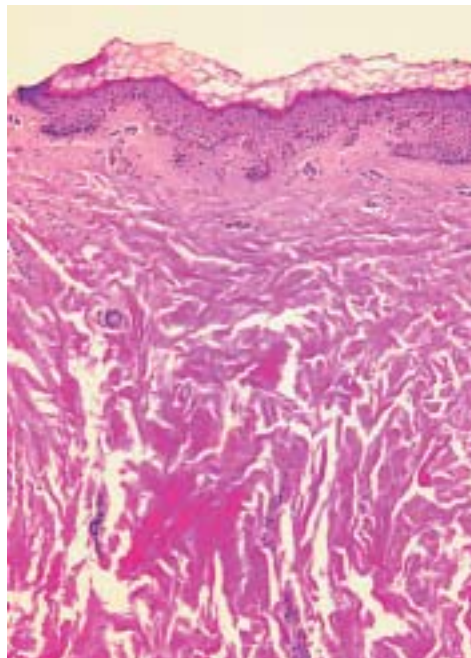
**Rycina 3.** Zespół Moulina — przebieg zmian skórnych wzdłuż linii Blaschko



**Rycina 4.** Zespół Moulina — przebieg zmian skórnych wzdłuż linii Blaschko



**Rycina 5.** Histopatologia; dojrzewanie naskórka prawidłowe, warstwowość zachowana, keratynizacja bez zaburzeń; niewielka hiperpigmentacja naskórka



**Rycina 6.** Histopatologia; w skórze właściwej pęczki włókien kolagenowych przebiegają w różnych kierunkach

## DYSKUSJA

Opisana w 1992 roku linijna atrofodermia występuje w społeczeństwie dość rzadko [4]. **Początek występowania określa się na 6.–20. rok życia** [5] Dotychczas opisano 26 przypadków (tab. 1).

W różnicowaniu bierze się pod uwagę te schorzenia, które mogą występować wzdłuż linii Blaschko: *incontinentia pigmenti*, *hypomelanosis Ito*, *linear and whorled nevoid hy-*

*permelanosis*, liszaj pasmowaty, liszaj lśniący, linijna twardzina, zmiany skórne w zespole Goltza, znamię naskórkowe [2, 4, 9].

Linie Blaschko to wzory rozmieszczenia zmian skórnych lub anomalii barwnikowych o układzie linijnym na kończynach, w kształcie litery S na skórze brzucha, w kształcie litery V na skórze pleców oraz w kształcie odwróconej litery U na klatce piersiowej [7].

**”**  
**Początek występowania określa się na 6.–20. rok życia**

Tabela 1

Opisane przypadki zespołu Moulina

Autorzy	Liczba	Płeć	Wiek	Lokalizacja
Murphy i wsp. 1990 [12]	1	M	17	Left side of trunk, left leg
Moulin i wsp. 1992 [1]	2	M	8	Left side of trunk
	3	F	7	Right side of trunk
	4	M	15	Right side of trunk
	5	M	20	Left side of trunk
	6	M	6	Left arm and trunk
Baumann i wsp. 1994 [3]	7	M	22	Right arm and trunk
Lerregue i wsp. 1995 [13]	8	M	28	Left side of trunk
Tajima, Sakuraoka 1995 [14]	9	M	16	Left side of back, left side of abdominal area
Artola Igarza i wsp. 1996 [10]	10	F	5	Left side of trunk
Hauser i wsp. 1996 [15]	11	F	15	Right arm and leg, right side of trunk
Wollenberg i wsp. 1996 [11]	12	F	5	Right arm
Cecchi, Giomi 1997 [16]	13	F	12	Right arm and back
Browne, Fisher 2000 [2]	14	M	6	Trunk, arms and legs
Rompel i wsp. 2000 [8]	15	F	12	Right side of trunk, right buttock
Martin i wsp. 2002 [17]	16	M	9	Left side of trunk
Mieteva, Obreshkova 2002 [4]	17	M	20	Right arms, leg and on the face
Danarti i wsp. 2003 [18]	18	F	14	Left side of trunk and arm
	19	F	24	Left side of trunk and arm
	20	F	38	Left thigh
	21	F	15	Left buttock, left iliac crest
Utikal i wsp. 2003 [19]	22	M	29	Both legs, trunk, arms
	23	F	19	Left leg and nates
Gina i wsp. 2005 [5]	24	F	0,9	Right leg
Mieteva i wsp. 2005 [7]	25	M	14	Left trunk, left upper limb
Atasoy i wsp. 2006 [6]	26	M	18	Right arm and trunk
Brzezinski i wsp. 2009	27	M	24	Left side of trunk, back, arm

**W różnicowaniu powinny zostać wzięte pod uwagę dwie ważne jednostki chorobowe:**

- **linijna postać twardziny** — w MS nie występują stwardnienia skóry ze stanem zapalnym [2, 7];
- **atrofodermia Pasini-Pierini** — wykwity nie układają się linijnie i na ogół występuje zanik skóry właściwej, która w MS jest prawidłowa [4, 7].

Mieteva i Obreshkova opisały przypadek 20-letniej kobiety z 4-letnim wywiadem. Bezobjawowe, jednostronne zmiany skórne o liniowym wyglądzie wzdłuż linii Blaschko, zlokalizowane były na ramionach i nogach oraz na twarzy. Zmiany nie wykazywały progresji ani regresji [4]. Dodatkowym zjawie-

niem obserwowanym u tej pacjentki były telangietazje w zmianach skórnych.

Atasoy i wsp. przedstawili współistnienie MS z leukonychią u 18-letniego pacjenta [6]. Intensywność pigmentacji i zanik są zmienne [4]. Browne i Fisher [2] zauważyli to występowanie zarówno klinicznie, jak i histologicznie. Autorzy zaproponowali dwa warianty MD: zapalną i niezapalną. Byłoby to analogicznie do anetoderмии, w której istnieje zapalna postać Jadassohna-Pellizzaryego i niezapalna Schweiningera-Buzziego.

Obraz histologiczny MS nie jest zawsze w pełni diagnostyczny, ale pozwoli na wykluczenie twardziny czy atrofoderмии Pasini-Pierini.

W badaniu histopatologicznym występuje niezmienną skórą właściwą, brak zmian zapalnych, choć opisywane są: zagęszczenie kolagenu, zmniejszenie włókien elastycznych, *hypopigmentation*, a nawet nacieki zapalne [10, 11], które według Rompla i wsp. powinny zostać uznane za inne jednostki chorobowe [8].

Żadne dotychczas stosowane leczenie nie było skuteczne. Rompel i wsp. [8] oraz Wollenberg i wsp. [11] stosowali duże dawki penicyliny. Miejscowo aplikowane kortykosteroidy i heparyna nie okazały się pomocne w przypadku opisywanym przez Baumanna i wsp. [3].

Pod wieloma względami nasz pacjent wydaje się być podobny do opisanego przez Moulina i wsp. [1]. Diagnoza MD została ustalona na podstawie klasycznego wyglądu zmian skórnych: barwnikowe, zanikowe pasma lub linie zlokalizowane jednostronnie na tułowiu i ramieniu wzdłuż linii Blaschko bez poprzedzających lub istniejących stwardnień (mogących sugerować liniową postać twardziny). Ponadto zmiany chorobowe pojawiły się w okresie dorastania, pomiędzy 6. i 20. rokiem życia. Błony śluzowe nie były objęte procesem chorobowym, a choroba ma charakter przewlekły (7-letni wywiad).

## PIŚMIENNICTWO

1. Moulin G., Hill M.P., Guillaud V. i wsp. Bandes pigmentées atrophiques acquises suivant les lignes de Blaschko. *Ann. Dermatol. Venerol.* 1992; 119: 729–736.
2. Browne C., Fisher B.K. Atrophoderma of Moulin with preceding inflammation. *Int. J. Dermatol.* 2000; 39: 850–852.
3. Baumann L., Happle R., Plewig G. i wsp. Atrophoderma linearis Moulin. A new disease picture, following the Blaschko lines. *Hautarzt* 1994; 45: 231–236.
4. Miteva L., Obreshkova E. An unusual manifestation of linear atrophoderma of Moulin. *Acta Derm. Venerol.* 2002; 82: 479–480.
5. Gina A., Hyde P.M., Lee J.B. Unilateral congenital linear atrophoderma of the leg. *Pediatr. Dermatol.* 2005; 22: 350–354.
6. Atasoy M., Aliagaoglu C., Sahin O. i wsp. Linear atrophoderma of Moulin together with leuconychia: a case report. *J. Eur. Acad. Dermatol. Venerol.* 2006; 20: 337–340.
7. Miteva L., Nikolova K., Obreshkova E. Linear atrophoderma of Moulin. *Int. J. Dermatol.* 2005; 44: 867–869.
8. Rompel R., Mischke A.L., Lagner C. i wsp. Linear atrophoderma of Moulin. *Eur. J. Dermatol.* 2000; 10: 611–613.
9. Bologna L., Orlov J., Glick A. Lines of Blaschko. *J. Am. Acad. Dermatol.* 1994; 31: 157–190.
10. Artola Igarza J.L., Sanchez Conejo-Mir J., Corbi Llopis M.R. i wsp. Linear atrophoderma of Moulin: treatment with Potaba. *Dermatology* 1996; 193: 345–347.
11. Wollenberg A., Baumann L., Plewig G. Linear atrophoderma of Moulin: a disease which follows Blaschko's lines. *Br. J. Dermatol.* 1996; 135: 277–279.
12. Murphy P.K., Hymes S.R., Fenske N.A. Concomitant unilateral idiopathic atrophoderma of Pasini and Pierini (IAPP) and morphea: observations supporting IAPP as a variant of morphea. *Int. J. Dermatol.* 1990; 29: 281–283.
13. Larregue M., Vabres P., Rat J.P. i wsp. Atrophodermie pigmentaire lineaire de Moulin. *Ann. Dermatol. Venerol.* 1995; 122: 73–74.
14. Tajima S., Sakurao K. A case of atrophoderma of Pasini and Pierini: analysis of glycosaminoglycan of the lesional skin. *J. Dermatol.* 1995; 22: 767–769.
15. Hauser C., Skaria A., Harms M. i wsp. Morphea following Blaschko's lines. *Br. J. Dermatol.* 1996; 134: 594–595.
16. Cecchi R., Giomi A. Linear atrophoderma of Moulin. *Acta Derm. Venerol.* 1997; 77: 485.
17. Martin L., Georgescu V., Nizard S. i wsp. Atrophodermie unilaterale suivant les lignes de Blaschko. Morphe'e blaschko-line' aire ou atrophodermie line' aire de Moulin? *Ann. Dermatol. Venerol.* 2002; 129: 431–432.
18. Danarti R., Bittar M., Happle R. i wsp. Linear atrophoderma of Moulin: postulation of mosaicism for a predisposing gene. *J. Am. Acad. Dermatol.* 2003; 49: 492–498.
19. Utikal J., Keil D., Klemke C.D. i wsp. Predominant teleangiectatic erythema in linear atrophoderma of Moulin: novel variant or separate entity? *Dermatology* 2003; 207: 310–315.