

Obraz kliniczny zapaleń płuc u dzieci z grupy ryzyka pulmonologicznego — opis przypadków

Bożena Kujawska-Kapiszka,
Dagmara Kondracka-
Dajnowicz,
Katarzyna Kowalik-Kufel

Specjalistyczny Zespół Opieki Zdrowotnej
nad Matką i Dzieckiem,
Szpital Dziecięcy w Gdańsku Oliwie,
Oddział Pediatriczno-Alergologiczny

STRESZCZENIE

W pracy prezentujemy 3 przypadki ciężkich zapaleń płuc leczonych w Szpitalu Dziecięcym w Gdańsku Oliwie w latach 2006–2008. Na przebieg schorzeń miały wpływ czynniki ryzyka, takie jak: młody wiek dziecka, współistnienie choroby refluksowej przełyku, zaburzeń odporności, astmy czy zaburzeń genetycznych. W takich przypadkach istnieje zawsze konieczność zarówno poszerzenia diagnostyki, jak i terapii z włączeniem leczenia chirurgicznego.

Forum Medycyny Rodzinnej 2009, tom 3, nr 4, 315–325

słowa kluczowe: zapalenia płuc u dzieci, ciężkie zapalenia płuc, atypowe zapalenia płuc

Pozaszpitalne zapalenia płuc (CAP, *community acquired pneumonia*) są wymieniane jako jedna z najczęstszych przyczyn hospitalizacji w trybie dyżurnym [1]. Analiza danych epidemiologicznych wskazuje na znaczną rolę młodego wieku predysponującą do choroby — opierając się na badaniach Światowej Organizacji Zdrowia (WHO, *World Health Organization*) wykazano, iż wśród dzieci w wieku od 1. do 5. rż. częstość nowych zachorowań waha się od 36% do 40% na 1000 zdrowych rówieśników w skali roku, zaś wśród dzieci starszych jest ono znacząco niższe — od 10% do 15% nowych zachorowań [2, 3]. W Polsce nie ma obowiązku zgłaszania zachorowań na CAP, więc nie ma możliwości oceny skali proble-

mu [1, 4]. Definicja rozpoznania CAP zaproponowana przez WHO obejmuje następujące dane kliniczne: gorączkę powyżej 38,5°C, *tachypnoe* (< 2. miesiąca życia: 60/min, do 1. rż.: > 50/min, od 1. do 5. rż.: > 40/min, > 5. rż. > 30/min), udział mięśni pomocniczych podczas oddychania i słuchowo nad płucami nieobecność świstów (wyjątek stanowi atypowe zapalenie płuc/obniżenie saturacji < 92%) [2]. W praktyce klinicznej oznacza to, iż rozpoznanie to można postawić jedynie w oparciu o obraz kliniczny schorzenia bez konieczności wykonania diagnostyki obrazowej układu oddechowego [2]. W warunkach prawidłowych dolne drogi oddechowe są jałowe. Do zakażenia dochodzi wówczas, gdy jakichkolwiek z mechanizmów

Adres do korespondencji:

dr n. med. Bożena Kujawska-Kapiszka
Szpital Dziecięcy w Gdańsku Oliwie
Oddział Pediatriczno-Alergologiczny
ul. Polanki 119, 980–308 Gdańsk Oliwa
tel. (58) 520-93-12
e-mail: bkkapiszka@wp.pl



**Etiologia zapaleń płuc
ma wyraźny związek
z wiekiem pacjenta**



**Hospitalizacji podlegają
dzieci: noworodki
i niemowlęta
do 3. miesiąca życia,
ze znacznym tachypnoe,
z hipoksemią,
wszystkie dzieci
z obniżoną leukocytozą,
przewlekłymi
schorzeniami innych
układów, w ciężkim
stanie ogólnym,
z niepowodzeniem
po leczeniu
ambulatoryjnym**

obronnych — odruch kaszlowy, prawidłowa budowa i czynność nabłonka oddechowego oraz odporność miejscowa i ogólna (humoralna oraz komórkowa) — zawiedzie [5]. Do zakażenia dochodzi: drogą inhalacyjną, krwiopochodną (z odległych ognisk), wskutek zachłyśnięcia lub aspiracji z górnych dróg oddechowych [2]. Etiologia zapaleń płuc ma wyraźny związek z wiekiem pacjenta. U najmłodszych dzieci (do 21. dnia życia) są to czynniki zakaźne oddziaływujące w okresie prenatalnym, okołoporodowym czy porodowym. Najczęstszymi patogenami w tym wieku są: wirus cytomegalii, bakterie głównie Gram (–), takie jak: *Klebsiella pneumoniae*, *Pseudomonas aeruginosa*, *Escherichia coli* oraz *Toxoplasma gondi* czy *Chlamydia trachomatis*. U niemowląt do 3. miesiąca życia za najważniejsze uważa się: wirus syncytium nabłonka oddechowego (RSV, *respiratory syncytial virus*) adeno-, metapneumowirus oraz bakterie Gram (+), takie jak: *Streptococcus pneumoniae*, *Staphylococcus aureus*, Gram (–), jak *Hemophilus influenzae* oraz atypowe — *Chlamydia trachomatis* [2, 5, 6]. U dzieci do 5. roku życia najczęściej wymienia się typowe bakterie Gram (+), ww. wirusy, a także wirus Epsteina-Barr (EBV, *Epstein-Barr virus*) i rinowirusy oraz coraz częściej bakterie atypowe [2]. Te ostatnie mają jeszcze większe znaczenie, zwłaszcza w okresie jesienno-zimowym u dzieci powyżej 5. roku życia. Wśród czynników ryzyka zapaleń płuc wymienia się nie tylko młody wiek dziecka, ale także wady układów krążenia i oddechowego, współistniejące u dziecka choroby przewlekłe usposabiające, takie jak: niedobory odporności, refluks żołądkowo-przełykowy, zaburzenia ruchliwości rzęsek, nawracające zakażenia dróg oddechowych w ciągu roku, zaburzenia połykania, niedożywienie, bierne palenie (a alergii?) [2, 5]. Do chwili obecnej nie sprecyzowano jednoznacznych objawów klinicznych różnicujących zapalenia płuc wirusowe od bakteryjnych. Mimo prób poczynio-

nych przez Virrkii i Rikalainena [2, 7], dużo prostsze wydaje się odróżnienie zapaleń płuc typowych od atypowych. Dla tych pierwszych charakterystyczny jest nagły początek, z wysokimi parametrami stanu zapalnego oraz podwyższoną ciepłotą ciała. Przy etiologii atypowej na uwagę zasługują dodatkowe objawy, takie jak: zmiany skórne (rumień guzowaty, wybroczyny, rumień wielopostaciowy), bóle stawowe, zmiany w układzie krwiotwórczym (niedokrwistość hemolityczna, małopłytkowość) oraz zapalenie mięśnia sercowego i kłębuszkowe zapalenie nerek. Przebieg zapaleń płuc atypowych jest ponadto powolny (2–3 tygodnie wylegania), z niskimi parametrami stanu zapalnego, często z przebiegiem bezgorączkowym. Znane są jednak ciężkie przebiegi ww. zapaleń płuc, zwłaszcza u dzieci z grupy ryzyka bądź w przypadku zakażeń mieszanych — atypowych i typowych [5, 8–13]. Dlatego też niejednokrotnie zalecenia diagnostyczne dotyczące ustalenia rozpoznania CAP przez WHO należy poszerzyć w celu sprecyzowania stanu klinicznego chorego, dynamizmu przebiegu procesu chorobowego, określenia patogenu odpowiedzialnego za przebieg schorzenia. Bezwzględnym wskazaniem do wykonania badań obrazowych układu oddechowego są: ciężki stan kliniczny, młody wiek dziecka oraz konieczność różnicowania stanu zapalnego ze schorzeniem nowotworowym. Analiza wskaźników stanu zapalnego pozwoli na określenie stanu pacjenta przy przyjęciu do szpitala, a uzyskiwana odpowiedź na stosowane leczenie umożliwi sprecyzowanie ostatecznego rozpoznania. Określenie patogenu ma zasadnicze znaczenie dla trafnie prowadzonej terapii, stąd też w przypadku hospitalizacji warto posiłkować się dostępnymi metodami diagnostycznymi [5]. Hospitalizacji podlegają dzieci: noworodki i niemowlęta do 3. miesiąca życia, ze znacznym tachypnoe (> 70 u niemowląt, > 50/min > 1. rż.), z hipoksemią (< 92%), wszystkie dzieci z obniżoną leukocytozą,

przewlekłymi schorzeniami innych układów, w ciężkim stanie ogólnym, z niepowodzeniem po leczeniu ambulatoryjnym [5, 6]. W leczeniu, zgodnie z rekomendacjami należy rozważyć wiek i ciężkość przebiegu [6]. W leczeniu pozaszpitalnym stosuje się wankomycynę lub amoksycylinę w połączeniu z kwasem klawulonowym. Alternatywnie, w przypadku uczuleń: o typie I reakcji — makrolid lub w przypadkach podejrzanych o nadwrażliwość opóźnioną — cefalosporynę II generacji. U dzieci starszych (> 5. rż.) z uwagi na dużą możliwość zakażenia atypowego zaleca się zastosowanie makrolidu. U dzieci starszych (powyżej 10. rż.) można alternatywnie rozważyć tetracykliny lub chinoliny. W przypadkach dzieci hospitalizowanych — a zwłaszcza noworodków — biorąc pod uwagę możliwość etiologii Gram (–) zaleca się zastosowanie cefalosporyny III generacji lub amoksycyliny, zwłaszcza w połączeniu z aminoglikozydem. We wszystkich przypadkach, gdzie nie można ustalić etiologii, zaleca się leczenie skojarzone: antybiotykiem β -laktamowym//cefalosporyną II generacji w połączeniu z makrolidem. Czas terapii zależy od przebiegu choroby, wieku dziecka i etiologii schorzenia. W przypadkach niepowikłanych, średnio 10 dni, u pacjentów z zakażeniem atypowym — 14–21 dni. Niestety, zwłaszcza u dzieci ryzyka pneumonologicznego, przebieg zapaleń płuc może wiązać się z powikłaniami. Najczęściej opisywane są wysiękowe zapalenie opłucnej z ropniakiem opłucnej oraz ropień płuca [1]. Przedstawione niżej przypadki dotyczą dzieci, u których przebieg zapaleń płuc był szczególnie ciężki bądź nietypowy. Wydaje się, że przyczyną cięższego przebiegu klinicznego było nałożenie się kilku czynników predysponujących.

OPIS PRZYPADKÓW

■ Przypadek 1

Dziewczynka w wieku 4,3 rż. (M.S.) — została przyjęta do Szpitala Dziecięcego

w Gdańsku Oliwie na oddział pediatryczno-alergologiczny w stanie bardzo ciężkim, w 10. dniu choroby manifestującej się wysoką gorączką, napadowym męczącym kaszlem, wymiotami, z towarzyszącymi bólami brzucha. Stosowane leczenie ambulatoryjne antybiotykiem było nieskuteczne i zdecydowane pogorszenie stanu dziecka nastąpiło na 3 dni przed hospitalizacją. Z wywiadu wiadomo, że dziewczynka urodziła się z ciążą I z wagą urodzeniową 2640 g, a u matki rozpoznano stan przedrzucawkowy (gestozę-EPH [*oedema, proteinuria, hypertensionio*]). Wcześniej dziewczynka była trzykrotnie hospitalizowana. W wieku 4 lat i 7 miesięcy z powodu zakażenia przewodu pokarmowego (*Salmonella species*) i infekcji układu moczowego (zakażenie *E. coli*). Ponadto, u chorej stwierdzono obniżenie frakcji surowiczej IgA. Po raz pierwszy ciężkie zakażenie z zajęciem układu oddechowego i towarzyszącymi drgawkami gorączkowymi oraz obturacyjnym zapaleniem oskrzeli obserwowano u dziewczynki w 9. miesiącu życia. Od tego momentu u dziecka występowały z częstotliwością co 3 tygodnie nawroty duszności o charakterze wydechowym, także niezwiązane z infekcją. W 2. rż., w celu wyjaśnienia przyczyn obturacji drzewa oskrzelowego, wykonano badanie USG jamy brzusznej, które wykazało liczne fale zwrotne z żołądka do przełyku. Zastosowano jedynie zalecenia dietetyczne typowe dla refluksu żołądkowo-przełykowego bez ewidentnej poprawy. Z tego też powodu w 30. miesiącu życia wykonano badanie pH-metryczne, które potwierdziło refluks żołądkowo-przełykowy o dużym nasileniu. Po włączeniu leków prokinetycznych oraz leków z grupy inhibitorów pompy protonowej (PPI, *proton pump inhibitor*) przez 3 miesiące obserwowano zmniejszenie incydentów obturacji drzewa oskrzelowego. Po odstawieniu leczenia antyreflukсового, nastąpił nawrót kaszlu nocnego oraz incydentów zapaleń uszu. W wieku 4 lat i 3 miesięcy chora hospitalizowana była po

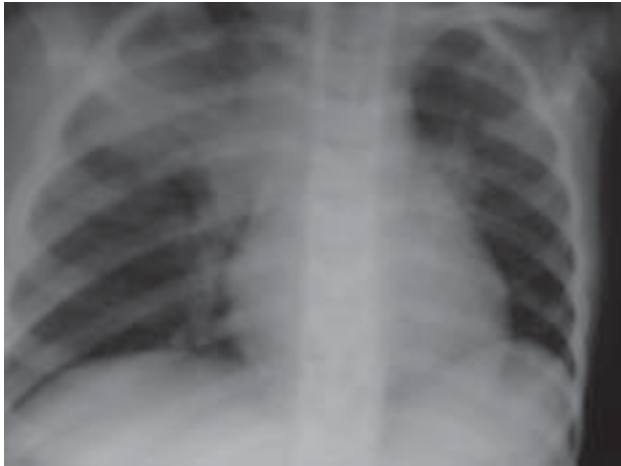

W leczeniu pozaszpitalnym stosuje się wankomycynę lub amoksycylinę w połączeniu z kwasem klawulonowym

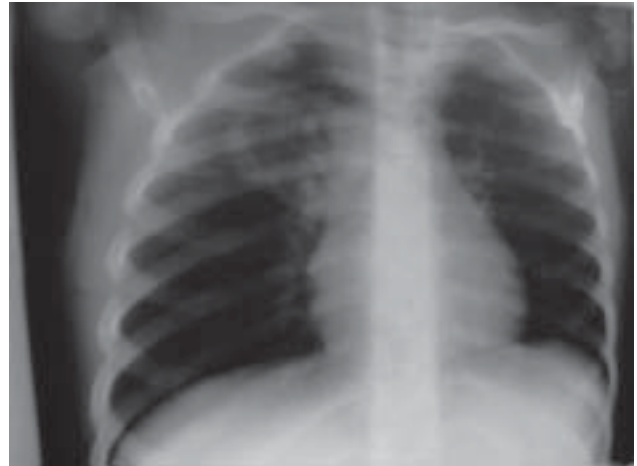raz czwarty z powodu wysokiej gorączki trwającej od trzech dni, braku łaknienia, męczącego kaszlu, wymiotów oraz bólów brzucha po próbie leczenia ambulatoryjnego (amoksylicyna — 10 dni).

Przy przyjęciu stan dziecka był ciężki. Dziewczynka była apatyczna, kaszląca, biała, wysoko gorączkująca. W badaniu przedmiotowym stwierdzono: zaczerwienione gardło i spojówki, ropny nieżyt nosa. Osłuchowo nad płucami pojedyncze fuczzenia, ściszenie szmeru pęcherzykowego nad płatem górnym po stronie prawej, odgłos opukowy nad płucem prawym nieznacznie przytłumiony. Po stronie lewej — jawny. Akcja serca — około 126/min, tony czyste. Liczba oddechów — 60/min, saturacja przy przyjęciu — 78%. Wątroba powiększona na 4 cm poniżej łuku, śledziona niepowiększona. W badaniach analitycznych — białko C-reaktywne (CRP, *C-reactive protein*) = 317 mg/l, OB — 150, prokalcytonina > 10, leukocyty — 37,14 tys./ml, hemoglobina — 10,4 g/dl, MCV — 0,79, podzielone — 69, monocyty — 10, limfocyty — 10, pałeczkowate — 11, płytki — 315 tys./ml. Badania czynności nerek oraz wątroby były prawidłowe. W wykonanym badaniu radiologicznym klatki piersiowej (29.03.08 — ryc. 1) wykazano lity naciek zapalny zlokalizowany w segmencie górnym płuca prawego w łączności z wnęką. W leczeniu zastosowano dwa antybiotyki o szerokim spektrum (cefalosporynę III generacji oraz aminoglikozyd). Z uwagi na lity naciek zapalny, podejrzewając etiologię atypową, dołączono makrolid. Równocześnie prowadzono szeroką diagnostykę, która pozwoliła wykluczyć inne ogniska zakażenia (układu moczowego, pokarmowego), schorzenia przewlekłe tkanki płucnej (mukowiscydozę) oraz zaburzenia odporności humoralnej. Badania bakteriologiczne (wymazy głębokie z gardła po drenażu) wykazały obecność flory fizjologicznej oraz nadkażenie grzybicze — *Candida albicans*. Natomiast badania serologiczne ujawniły podwyższone

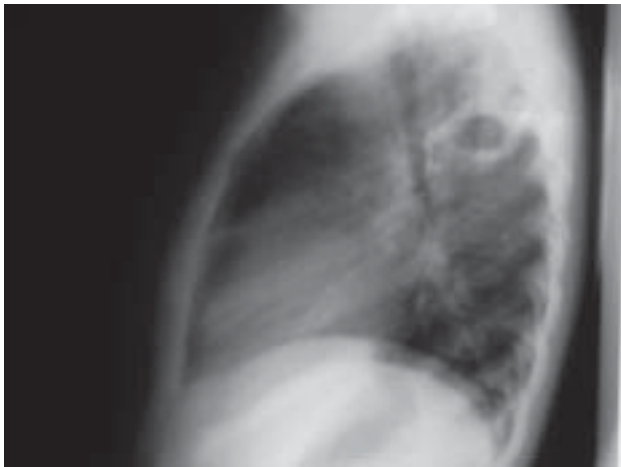
miano w kierunku *Mycoplasma pneumoniae*. Zastosowana antybiotykoterapia szeroko-spektralna była skuteczna. Stan pacjentki systematycznie się poprawiał. Wskaźniki stanu zapalnego wykazywały tendencję spadkową. Stopniowo ustępowały zmiany osłuchowe. Po 14 dniach antybiotykoterapii wykonano kontrolne badanie obrazowe klatki piersiowej. W wykonanym RTG klatki piersiowej (projekcja przednio-tylna i boczna prawa 24.04.08 — ryc. 2, 3) w miejscu wcześniejszego nacieku — w płacie górnym płuca prawego — w segmencie tylnym owalnym stwierdzono cień o średnicy 3 cm z poziomem płynu, zwłaszcza dobrze widoczny na zdjęciu bocznym. Rozpoznano ropień płuca prawego. Zmiany w płucu prawym stały się wskazaniem do konsultacji chirurgicznej. Na tym etapie choroby nie zalecono leczenia operacyjnego, a jedynie zachowawcze, biorąc pod uwagę niskie parametry stanu zapalnego. W oddziale ponownie zastosowano antybiotykoterapię szerokiego spektrum, terapię typową dla choroby refluksowej przełyku (GERD, *gastroesophageal reflux disease*) oraz kinezyterapię oddechową. W trakcie hospitalizacji wykonano: badanie ECHO i EKG, nie stwierdzając odchyłań od normy. Wykonano kolejne RTG klatki piersiowej (7.05.08 — ryc. 4). W miejscu ropnia uwidoczniła się cienkościenna jama o średnicy 3 cm. Wobec stwierdzonych zmian patologicznych w płucu prawym ponownie podjęto dyskusję, czy leczenie pacjentki poszerzyć o kompleksowe leczenie chirurgiczne, obawiając się nawrotu procesu zapalnego. Chirurgzy nie zakwalifikowali pacjentki do zabiegu w trybie pilnym, a jedynie zalecili stałą kontrolę pulmonologiczną. Pacjentkę ponownie konsultowano chirurgicznie i radiologicznie 2 tygodnie później. Podjęto decyzję jedynie o okresowej kontroli stanu płuc bez leczenia operacyjnego, mimo sugestii lekarzy leczących, co do rozważenia radykalnej terapii operacyjnej. Dziewczynkę z niskimi



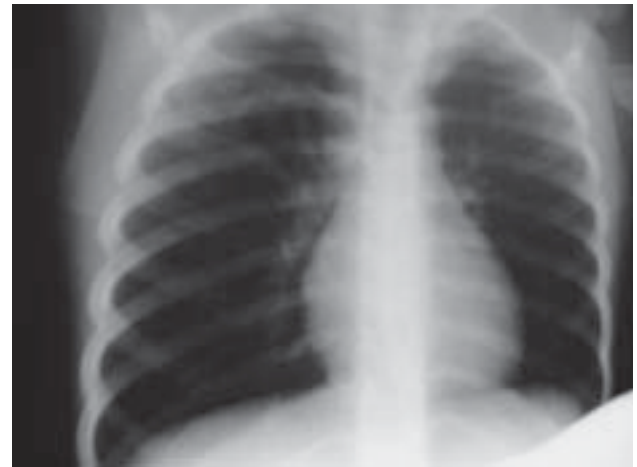Rycina 1. RTG klatki piersiowej PA (29.03.08)



Rycina 2. RTG klatki piersiowej PA (24.04.08)



Rycina 3. RTG klatki piersiowej boczne prawe (24.04.2008)

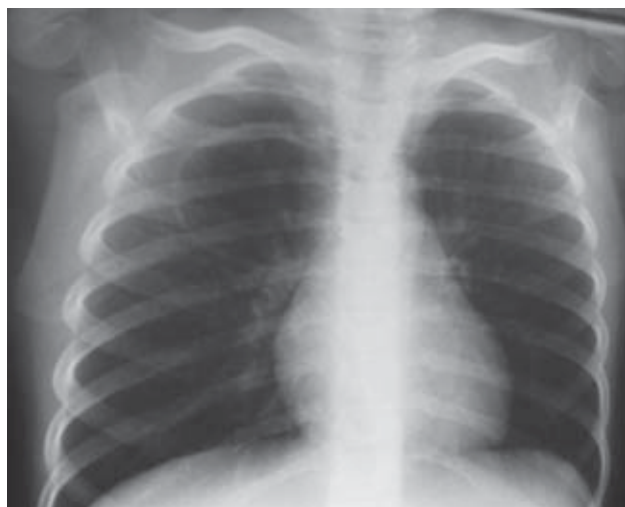

Rycina 4. RTG klatki piersiowej PA (7.05.08)

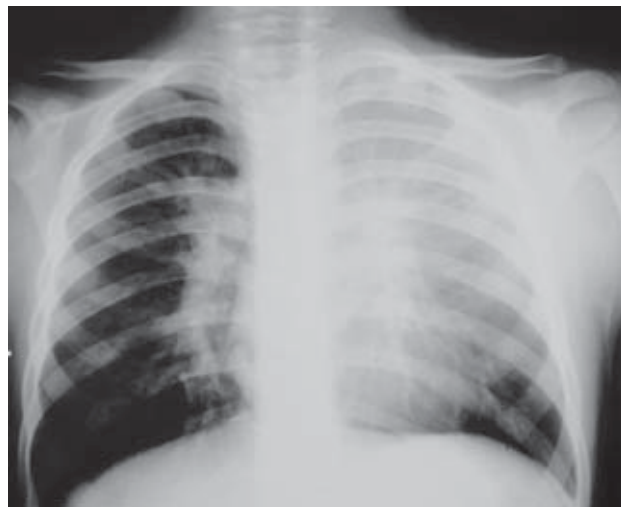parametrami stanu zapalnego wypisano do domu do kolejnej weryfikacji radiologicznej za miesiąc.

Pacjentka była kontrolowana w szpitalu regularnie co 7 dni. Dziecko było zawsze w stanie klinicznym dobrym, bez cech duszności, kaszlu, z niskimi parametrami stanu zapalnego. W leczeniu kontynuowano azytromycynę (uwzględniając jej działanie immunomodulacyjne) w schemacie 1 × w tygodniu przez 6 tygodni. Dziewczynkę przyjęto ponownie po miesiącu (18.06.08) celem kontroli radiologicznej i parametrów stanu zapalnego. Parametry stanu zapalnego były niskie. Badanie serologiczne krwi w kierunku zakażenia *Mycoplasma pn.* wykazało ewo-

lucje przeciwciał w klasie IgG, co potwierdziło wcześniejsze podejrzenie wtórnego zakażenia atypowego. W RTG klatki piersiowej (18.06.08 — ryc. 5) w miejscu ropnia w polu górnym płuca prawego — cienkościenna przestrzeń powietrzna — stwierdzono torbiel o wymiarach 5/4 cm, która uległa powiększeniu w porównaniu z poprzednim radiogramem z 7.05.08. Wobec tego, a także w celu dokładniejszej oceny i zaleceń chirurgicznych, wykonano tomografię komputerową klatki piersiowej w opcji HR z kontrastem (27.06.08). Wykazano w segmencie 2. i 6. płuca prawego od stony tylnej obecność dużej cienkościennej przestrzeni powietrznej (torbiel?) o wymiarach: wys.



Rycina 5. RTG klatki piersiowej PA (18.06.08)



Rycina 6. RTG klatki piersiowej PA (9.11.2006)

42 mm × 46 mm poprzecznie i 43 mm (PA), która nieznacznie przemieszczała do przodu oskrzele górnopłątowe prawe. W obrębie torbieli nie było płynu. Jamy opłucnowe były wolne, węzły chłonne wnek i śródpiersia niepowiększone. Po otrzymaniu opisu tomografii klatki piersiowej podjęto decyzję wykonania zabiegu operacyjnego usunięcia torbieli pozapalnej (4.08.09). W badaniu histopatologicznym rozpoznano pseudotorbiel o średnicy 3 cm o gładkiej, połyskliwej ścianie z cechami ogniskowej niedodmy.

Obecnie stan dziewczynki jest dobry. Od sierpnia 2008 roku dziecko nie chorowało, pozostaje pod stałą opieką poradni pulmonologicznej.

■ Przypadek 2

Pęcioletni chłopiec (L.D.), urodzony z ciążą I, porodu I, o czasie, waga przy urodzeniu 3350 g. Od 1. roku życia występowały u niego nawracające zakażenia układu oddechowego. W 3. roku życia rozpoznano astmę oskrzelową, opierając się na obecności objawów klinicznych oraz pozytywnych testach z alergenami całorocznymi. Dziecko pozostaje pod opieką poradni alergologicznej.

Analizowana choroba rozpoczęła się kaszlem, bólami brzucha i pojedynczymi wolnymi stolcami. Zastosowane leczenie

ambulatoryjne (antybiotykami: Zinacef oraz Sumamed), jak i jego kontynuacja w szpitalu terenowym, nie pozwoliły na osiągnięcie poprawy w stanie ogólnym dziecka i w 4. dobie choroby przekazano go do Szpitala Dziecięcego w Gdańsku Oliwie. W dniu przyjęcia dziecko było w stanie ogólnym ciężkim, podsypiające z dusznością, powłoki skórne miało blade. W badaniu przedmiotowym — gardło żywoczerwone bez nalotów, ponadto wydłużony wydech. Osluchowo u podstawy obu płuc rżężenia drobnobańkowe, liczne świsty, obustronnie jawny odgłos opukowy. Akcja serca była miarowa, przyspieszona około 140 uderzeń/min, oddechy około 60/min, wątroba powiększona około 2 cm poniżej łuku żebrowego, śledziona niewyczuwalna w badaniu palpacyjnym jamy brzusznej. W wykonanych badaniach dodatkowych retencja dwutlenku węgla w badaniach gazometrycznych ($p\text{CO}_2$ — 70 mm Hg) i zaburzenia utlenowania krwi obwodowej (saturation 72, $p\text{O}_2$ — 30 mm Hg). W badaniu radiologicznym klatki piersiowej stwierdzono wnęki obustronnie szerokie, drobnopłamkowe zagęszczenia mięsiste przywnękowo po stronie lewej; prawie całkowite zacielenie płata górnego lewego ze zmniejszeniem jego powietrzności jako

Tabela 1

Wartości wskaźników stanu zapalnego w czasie poszczególnych pobytów szpitalnych

Pobyty szpitalne	29.03.2008	18.06.2008	21.07.2008
Leukocytoza —przyjęcie	37,41 × 10 ³ /ml	7,24 × 10 ³ /ml	17,18 × 10 ³ /ml
Leukocytoza — wypis	14,65 × 10 ³ /ml		9,19 × 10 ³ /ml
OB		10 mm/godz.	21 mm/godz.
CRP — przyjęcie	317,4 mg/l		
CRP — wypis	17,4 mg/l		< 6 mg/l

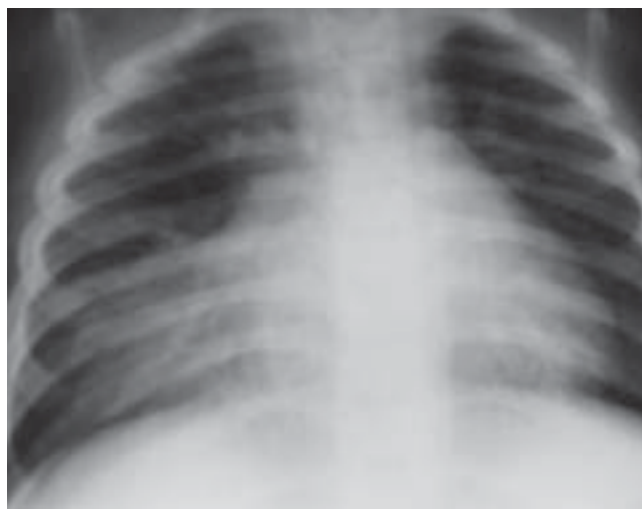
CRP (C-reactive protein) — białko C-reaktywne

wyraz zmian zapalnoniedodmowych (9.11.2006 — ryc. 6). Ze względu na ciężki stan ogólny dziecka, nasiloną duszność, cechy kliniczne niewydolności krążeniowo-oddechowej, zmęczenie dziecko zostało zaintubowane i przekazane na oddział intensywnej terapii celem dalszego leczenia. W czasie pobytu na oddziale dziecko przez 3 doby było podłączone do respiratora. Badania laboratoryjne wykazały: leukocytozę (23 tys.), CRP 38 mg/dl. W posiewie wydzieliny z dróg oddechowych i wymazie z nosa wyhodowano florę fizjologiczną. W leczeniu zastosowano: Biofuroksym, Netylmocynę, steroidy systemowe i wziewne, zgodnie ze standardami leczenia w okresie zaostrzenia astmy oskrzelowej. Stopniowo stan ogólny chłopca stabilizował się, stał się wydolny krążeniowo i oddechowo, w 4. dobie pobytu na oddziale intensywnej terapii został przekazany ponownie na oddział pediatriczny. W poszukiwaniu czynnika etiologicznego zapalenia płuc u dziecka obciążonego astmą oskrzelową pobrano krew na oznaczenie przeciwciał przeciwko bakteriom atypowym. Stwierdzono dodatnie przeciwciała w klasie IgM i IgA zarówno przeciwko *Chlamydia*, jak i *Mycoplasma pneumoniae*. W związku z potwierdzeniem mieszane go zakażenia atypowego wdrożono do leczenia antybiotyków makrolidowy, uzyskując stopniowe ustąpienie kaszlu oraz zmian osłuchowych nad płucami. W badaniach kontrolnych po leczeniu uzyskano norma-

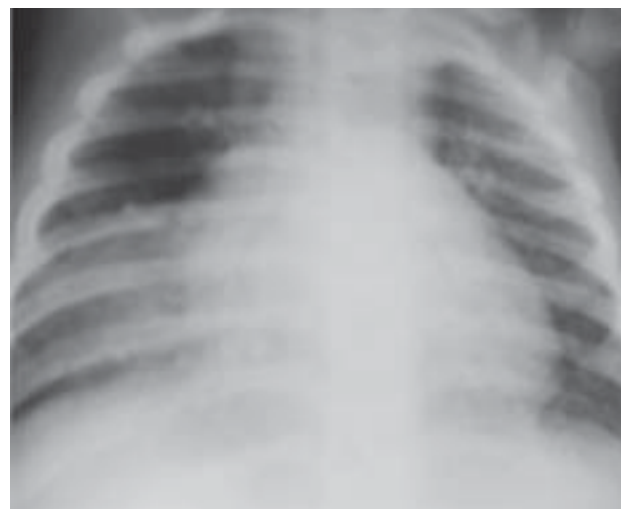lizację badań dodatkowych oraz ujemne przeciwciała przeciwko obu bakteriom atypowym. Dziecko zostało wypisane do domu po 14 dniach leczenia w stanie ogólnym dobrym, bez zmian osłuchowych.

■ Przypadek 3

Czteroletni chłopiec (M.J.), czwarte dziecko młodych rodziców, posiadających troje zdrowych dzieci, urodzone o czasie, podczas porodu fizjologicznego w dobrym stanie ogólnym. Wywiad rodzinny w kierunku chorób alergicznych i innych chorób przewlekłych — nieobciążony. Po urodzeniu rozpoznano zespół Downa z wadą serca pod postacią tetralogii Fallota. Od urodzenia chłopiec karmiony był sztucznie, krótko stosowano Bebilon pepti z powodu dolegliwości kolikowych i wymiotów. Od około 6. miesiąca życia chorował nawrotowo na zakażenia układu oddechowego przebiegające z dusznością i zaleganiem obfitej ilości gęstej wydzieliny w drogach oddechowych. Kaszel utrzymywał się przewlekłe w ciągu dnia i w nocy, po wysiłku i w emocjach, często doprowadzał do wymiotów. Utrzymywała się także chrypka. Z powodu przewlekłego kaszlu i zalegania w drogach oddechowych leczony był wielokrotnie antybiotykami z miernym efektem. Z uwagi na brak efektów terapeutycznych, został skierowany do poradni leczenia mukowiscydozy, gdzie zdecydowano o konieczności diagnostyki w warunkach szpitalnych. W badaniu przedmiotowym stwierdzono nad całymimi polami



Rycina 7. RTG klatki piersiowej (26.11.2006)



Rycina 8. RTG klatki piersiowej PA i boczne prawe (21.12.2006)

płucnymi obecność licznych furczeń i rzężeń średniobańkowych oraz wydłużonego wydechu. W badaniach laboratoryjnych: niskie parametry stanu zapalnego, prawidłowa leukocytoza, rozmaz granulocytarny, saturacja w granicach 88%. W zdjęciu radiologicznym PA klatki piersiowej stwierdzono obecność zacinienia w polu płata środkowego płuca prawego (26.11.2007 — ryc. 7). Wykluczono zakażenie patogenami atypowymi: *Mycoplasma* i *Chlamydia pneumoniae*, *Chlamydia trachomatis*, a ponadto *Pneumocystis carini*. W badaniu bakteriologicznym wydzieliny z drzewa oskrzelowego uzyskano florę fizjologiczną. Zastosowana antybiotykoterapia szerokospektralna, bronchodylatory i steroidy wziewne oraz rehabilitacja układu oddechowego spowodowały wyraźną redukcję wydzieliny w drzewie oskrzelowym i zmniejszenie kaszlu; utrzymywały się jednak zmiany osłuchowe w postaci rzężeń drobnobańkowych nad polem płuca prawego. W kontrolnym radiogramie płuc tylnoprzodnym stwierdzono utrzymywanie się zacinienia w płacie środkowym płuca prawego i górnym biegunie wnęki prawej. Zdjęcie boczne prawe wykazało obecność w segmencie 5. płuca prawego cienia okrągłego o średnicy około 6 cm, o echogeniczności tkankowej

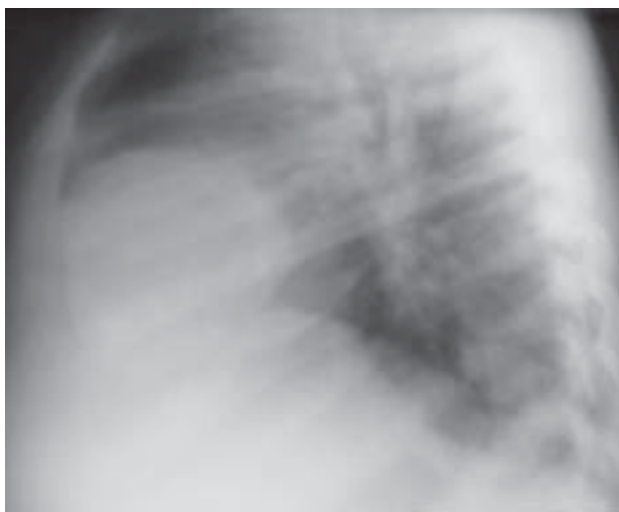(11.12.2007 — ryc. 8, 9). Badaniem ECHO wykluczono związek opisywanej w RTG zmiany ze strukturami serca — dziecko po zabiegu kardiologicznym z powodu wrodzonej wady serca. W badaniu tomografii komputerowej klatki piersiowej stwierdzono obecność resztkowych zmian zapalnych w płucu prawym oraz ujawniono obecność fragmentu płata wątroby wpuklającego się do klatki piersiowej. Badaniem rozstrzygającym okazało się badanie USG przepony i klatki piersiowej, w którym opisano po stronie prawej nadprzeponowo, bezpośrednio przysercowo od przodu, w linii obojczykowej środkowej, dobrze ograniczony zbiornik płynowy o wymiarach około 35 × 45 × 55 mm, o jednorodnej zawartości dość wysokiej echogeniczności od tyłu przykręgosłupowo, powyżej nerki prawej widoczny wpuklający się palczasto ku górze. Pacjenta przekazano do Kliniki Chirurgii Dziecięcej z podejrzeniem torbieli bronchogennej i zakwalifikowano do zabiegu operacyjnego. W jego trakcie potwierdzono jedynie obecność konglomeratu tkanki tłuszczowej. Od momentu zabiegu dziecko czuje się dobrze. Choruje sporadycznie, jedynie na zakażenia wirusowe górnych dróg oddechowych.

OMÓWIENIE

Zapalenia płuc pozaszpitalne są nadal aktualnym problemem wieku dziecięcego. Ich przebieg, mimo wielu możliwości badawczych, jest często różnorodny i trudny do przewidzenia. Zasadniczym problemem w leczeniu jest trudność w uzyskaniu miarodajnego materiału diagnostycznego [2]. Wskaźniki stanu zapalnego nie są swoiste dla zapalenia płuc, ale także dla wszystkich ostrych stanów chorobowych. Wskazują jedynie na zaawansowanie procesu chorobowego. Najbardziej miarodajny materiał do badań bakteriologicznych łączy się z metodami inwazyjnymi, stąd trudność z uzyskaniem zgody na ich wykonanie [6, 13].

Różnorodność przebiegu zapaleń płuc zależy od wielu czynników. W opisanym pierwszym przypadku na niekorzystne zejście procesu chorobowego niewątpliwie miały wpływ refluks żołądkowo-przełykowy oraz niedobór odporności w zakresie IgA [14–17].

Dyskusyjny wydaje się fakt, czy ciężki stan wynikał z nałożenia się aspiracyjnego zapalenia płuc i zakażenia mieszanego bakteriami typową i atypową, czy wynikał z nadkażenia mieszanego wcześniej już istniejącej torbieli wrodzonej? Odpowiedź na to pytanie uzyskano dopiero po badaniu histopatologicznym materiału pobranego podczas zabiegu operacyjnego. Torbiel okazała się torbielą pozapalną — zejściem po ropniu płuca. Z całą pewnością w jednym przypadku mieliśmy do czynienia z etiologią mieszaną zakażenia — na co wskazywałyby wysokie wskaźniki stanu zapalnego. W przypadku zakażeń wyłącznie atypowych, wskaźniki stanu zapalnego są niskie. Ropień płuca jest najczęściej wynikiem zakażenia gronkowcem lub pneumokokiem. Ewolucja zaś przeciwciał w klasie IgG w kierunku *Mycoplasma pneumoniae* nakazuje myśleć o istniejącym zakażeniu atypowym. Niewykluczone, że w opisanym przez autorów artykule przypadku doszło do zakażenia mieszanego bakteriami typowymi i atypowymi na



Rycina 9. RTG klatki piersiowej boczne prawe (21.12.2006)

wcześniej istniejące zmiany aspiracyjne w przebiegu patologicznego refluksu żołądkowo-przełykowego. Niestety, trudność w pobraniu materiału do badań bakteriologicznych nakazuje w wielu przypadkach włączenie leczenia empirycznego. Zgodnie z aktualnymi zaleceniami *British Thoracic Society*, w ciężkich przypadkach należy, celem lepszej kontroli zakażenia, włączyć do szerokospektralnej antybiotykoterapii makrolid, zakładając możliwość zakażenia atypowego [2, 6].

W przedstawionym drugim przypadku zapalenia płuc u 5-letniego chłopca, czynnikiem, który miał wpływ na przebieg choroby, był zapewne fakt obciążenia astmą oskrzelową w wywiadzie. Zakażenie bakteriami atypowymi może indukować zaostrzenie astmy oskrzelowej, a jednocześnie znacznie częściej obecne są te patogeny u chorych na astmę [18]. Stało się to przesłanką dla sformułowania hipotezy, mówiącej, że przewlekłe zakażenie *Chlamydia pneumoniae* może wpływać na naturalny przebieg astmy, zaostrzając przewlekły proces zapalny, który stanowi istotę choroby [19, 20]. Fakt ciężkiego przebiegu zakażenia z objawami niewydolności oddechowej i konieczność hospitalizacji pacjenta na oddziale intensywnej terapii sugerują, że zakażenie atypowe mogło zaostrzyć przebieg astmy [21].



W przypadku zakażeń wyłącznie atypowych, wskaźniki stanu zapalnego są niskie



Wśród dzieci z zespołem Downa obserwuje się częstsze niż w ogólnej populacji występowanie zakażeń, wad rozwojowych oraz większe ryzyko zachorowania na chorobę nowotworową i schorzenia autoimmunologiczne

Z drugiej jednak strony, u chorych na astmę oskrzelową można częściej podejrzewać obecność tych patogenów. Atypowe mikroorganizmy mają zdolność porażania rzęsek w drogach oddechowych, zaburzania klirensu śluzowo-rzęskowego, uszkodzenia komórek nabłonka dróg oddechowych. Ponadto, podczas zakażenia nasila się aktywacja i proliferacja limfocytów T i B, komórek NK (*natural killer* — naturalni zabójcy) oraz wydzielanie cytokin prozapalnych — czynnika martwicy nowotworu α (TNF, *tumor necrosis factor-alfa*), interleukin IL-2, IL-4, IL-6, czynnika stymulującego tworzenie kolonii granulocytów i makrofagów (GM-CSF, *granulocyte-macrophage colony-stimulating factor*) interferonu α . Prowadzi to do zwiększenia nadreaktywności oskrzeli i zaostrzenia przebiegu astmy [19]. Tak ciężki przebieg zakażenia atypowego w literaturze opisywany jest jednak dość rzadko. Pacjent wymaga stałej obserwacji specjalistycznej z tytułu nałożenia się 2 czynników: astmy wczesnodziecięcej i zakażenia *Chlamydia pneumoniae* [20].

Trzeci prezentowany przypadek ciężkiego przebiegu zapaleń płuc, zwłaszcza o charakterze nawracającym, dotyczył dziecka z zespołem Downa, po zabiegu kardiochirurgicznym, u którego na podstawie zdjęć radiologicznych wysunięto podejrzenie torbieli śródpiersia. Jest to rzadka wada wrodzona, powstała w wyniku pierwotnej agenezji końcowych przewodów pęcherzyków płucnych lub zwężenia oskrzeli segmentalnych. Cechuje ją brak komunikacji z drzewem oskrzelowym. Wykrywana jest przypadkowo. Radiologicznie sugerują ją obecność otorbionego płynu lub zmiany niedodmowe. Objawy kliniczne torbieli centralnych często związane są z nawrotowymi zapaleniami płuc ze względu na mechaniczne własności usposabiające do zakażeń. Pochodzenie torbieli centralnych może być różnorodne: od tkanki tłuszczowej po potworniaki. W zależności od rodzaju torbieli, mają one różną intensywność objawów kli-

nicznych: od niewydolności oddechowej w pierwszych godzinach życia, do wykrywanych całkowicie przypadkowo [22–24]. Wśród dzieci z zespołem Downa obserwuje się częstsze niż w ogólnej populacji występowanie zakażeń, wad rozwojowych oraz większe ryzyko zachorowania na chorobę nowotworową i schorzenia autoimmunologiczne. Fakt ten był powodem podejmowania wielu badań w celu określenia czynności układu odpornościowego u pacjentów z tym schorzeniem [25, 26]. U pacjenta z zespołem Downa podczas zabiegu operacyjnego stwierdzono jedynie nagromadzenie tkanki tłuszczowej — być może będącej wyrazem wzbudzenia procesów wytwórczych po wcześniejszym zabiegu kardiologicznym.

Przedstawione przypadki są dowodem na konieczność wnikliwej analizy, oceny wywiadu pacjentów wielokrotnie hospitalizowanych z powodu ciężkiego przebiegu zapaleń płuc bądź ich nawracającego charakteru, zwłaszcza w sytuacji dodatkowych obciążeń (astmą oskrzelową, zespołem Downa, niedoborem odporności bądź współistnieniem refluksu żołądkowo-przełykowego). W takich przypadkach klinicznych należy rozważyć poszerzenie metod diagnostycznych o tomografię komputerową klatki piersiowej HR czy badania serologiczne w kierunku zakażeń atypowych. Postępowanie terapeutyczne musi być dobrane selektywnie, a niejednokrotnie poszerzone także o zabieg operacyjny, celem pełniejszej weryfikacji rozpoznania. Elementem łączącym wszystkich pacjentów jest niewątpliwie ciężki przebieg kliniczny schorzenia, konieczność podjęcia szerokiej diagnostyki zarówno obrazowej, jak i laboratoryjnej (badania bakteriologiczne, serologiczne), a także wzbogacanie leczenia zachowawczego o leczenie chirurgiczne u 2/3 analizowanych chorych. Niewątpliwie wszyscy chorzy kwalifikowali się do leczenia szpitalnego specjalistycznego w ośrodku o profilu pulmonologicznym.

PIŚMIENNICTWO

- Olejniczak K., Bręborowicz A., Kycler Z., Alkiewicz J. Charakterystyka kliniczna dzieci hospitalizowanych z powodu zapaleń płuc o ciężkim przebiegu. *Przegląd Pediatryczny* 2000; 30 (1): 15–21.
- Lange J. Zapalenia płuc u dzieci. *Medycyna po Dyplomie* 2005; 14 (10): 43–57.
- Williams B.G., Gouws E., Boschi-Dinto C. i wsp. Estimates of worldwide distribution of child deaths from acute respiratory infections. *Lancet Infect. Dis.* 2002; 2: 25–32.
- Chazan R. Trudności w rozpoznawaniu i leczeniu pozaszpitalnym zapaleń płuc. *Terapia* 2004; 2: 27–34.
- Michelow I.C., Olsen K., Lozano J. i wsp. Epidemiology and clinical characteristics of community acquired pneumonia in hospitalized children. *Pediatrics* 2004; 113: 701–707.
- Hryniewicz W., Grzesiowski P., Kozielski J. i wsp. Rekomendacje diagnostyki i terapii zakażeń układu oddechowego. Wersja robocza. Warszawa 2008. www.nfz-opole.pl/Swiadczeniodawcy/POZ/rekomendacje.oddechowe.pdf.
- Virkki R., Juve T., Rikalainen H. i wsp. Differentiation of bacterial and viral pneumonia in children. *Thorax* 2002; 57: 438–441.
- Russell-Taylor M. Bacterial pneumonias: management and complications. *Paed. Respir. Rev.* 2000; 1: 14–20.
- BTS guidelines for the management of community acquired pneumonia in children. *Thorax* 2002; 57 (supl. 1): i1–i24.
- Kiciński P., Wiśniewska-Ligier M., Woźniakowska-Gęścicka T. Epidemiologia i klinika zakażeń *Mycoplasma pneumoniae*. *Klinika Pediatryczna* 2008; 16 (1): 51–54.
- Woźniakowska-Gęścicka T., Kiciński P., Wiśniewska-Ligier M., Wróblewska W., Borowska-Rybus B. Symptomatologia zakażeń wywołanych przez *Chlamydia pneumoniae* i *Chlamydia trachomatis*. Szczepienia, immunoprofilaktyka, choroby infekcyjne. *Klinika Pediatryczna* 2008; 16 (1): 13–17.
- Emeryk A., Bartkowiak-Emeryk M. Zakażenie *Mycoplasma pneumoniae* i *Chlamydia pneumoniae* w astmie oskrzelowej u dzieci. *Acta Pneumologica et Alergologica Pediatrca* 2002; 5 (1): 37–40.
- Mazurek H. Postępy w pulmonologii i alergologii dziecięcej w 2007 roku. *Postępy w pediatrii. Medycyna Praktyczna, Pediatría* 2008; 2: 30–42.
- Szczawiońska-Popłonyk, Samolewska E., Bręborowicz A. Obraz radiologiczny przewlekłych zmian oskrzelowych i płucnych u dzieci z wybranymi pierwotnymi niedoborami odporności. *Pneumonol. Alergol. Pol.* 2007; 75: 219–229.
- Kosmowska A., Iwańczak B., Iwańczak F. Objawy z układu oddechowego w patologicznym refluksie żołądkowo-przetykowym u niemowląt i dzieci do lat 6. *Pediatría Współczesna. Gastroenterologia, Hepatologia i Żywnienie Dziecka* 2007; 9 (2): 85–89.
- Lacheta M., Golemiec E., Mazur B. i wsp. Przydatność danych z wywiadu i badań dodatkowych w rozpoznaniu współistnienia refluksu żołądkowo-przetykowego i alergii na białka mleka krowiego wśród dzieci z zapaleniami dolnych dróg oddechowych. *Pediatr. Pol.* 2003; 78: 691–699.
- Halkiewicz F., Legaszewski T., Kwiecień J., Pawłowska A., Machura E., Trzeszkowska-Rotkegel S. Wpływ choroby refluksowej u dzieci na obrazie radiologicznym płuc. *Wiadomości Lekarskie* 2005; 58: 1–2.
- Wlazłowski J., Stańczyk-Przyłuska A., Chlebna-Sokol D. Zakażenie *Chlamydia pneumoniae* jako przyczyna zaostrzenia astmy oskrzelowej — opis przypadku. *Alergia Astma Immunologia* 2004; 9 (3): 160–162.
- Sobkowiak P., Bręborowicz A. Zakażenia bakteriami atypowymi a astma oskrzelowa. *Nova Pediatría* 2005; 1 (39): 12–15.
- Korzon M. Czy istnieje związek między przewlekłym zakażeniem chlamydią a astmą oskrzelową u dzieci? *Medycyna Wieku Rozwojowego, cz. 2.* 2004; 8.
- Emeryk A. Zakażenie *Chlamydia pneumoniae* a astma oskrzelowa u dzieci — fakty i hipotezy. *Alergia* 2003; 56–58.
- Biegański T., Respondek-Liberska M. Diagnostyka obrazowa wad wrodzonych płuc: torbiele i zmiany torbielopodobne. *Pediatría Polska* 2002; 77 (8): 689–700.
- Kulus M. Wady układu oddechowego u dzieci hospitalizowanych w klinice w latach 1999–2000. *Nova Pediatría* 2001; 3 (26): 32–35.
- Grzesiak M., Foryś S., Janik K. Prenatal diagnosis of bronchogenic cyst in twin pregnancy — case report. *Polish Gemellological Society* 2004; 55–57.
- Bartelik S. Odporność komórkowa i humoralna u dzieci z zespołem Downa. *Wiadomości Lekarskie* 1992; 45: 17–18.
- Muzyczuk-Sojka J., Tukaj D., Tukaj M. Nietypowy przebieg zakażenia mykoplazmatycznego u chorej z zespołem Downa. *Lekarz* 2004; (3): 15–16.