

# Przypadki kliniczne EKG

Przedrukowano z: Mukherjee D. *ECG Cases pocket*. Börm Bruckmeier Publishing LLC, Hermosa Beach, CA, 2006: 135–138 (przypadek 31) i 147–150 (przypadek 34)

## PRZYPADEK NR 1

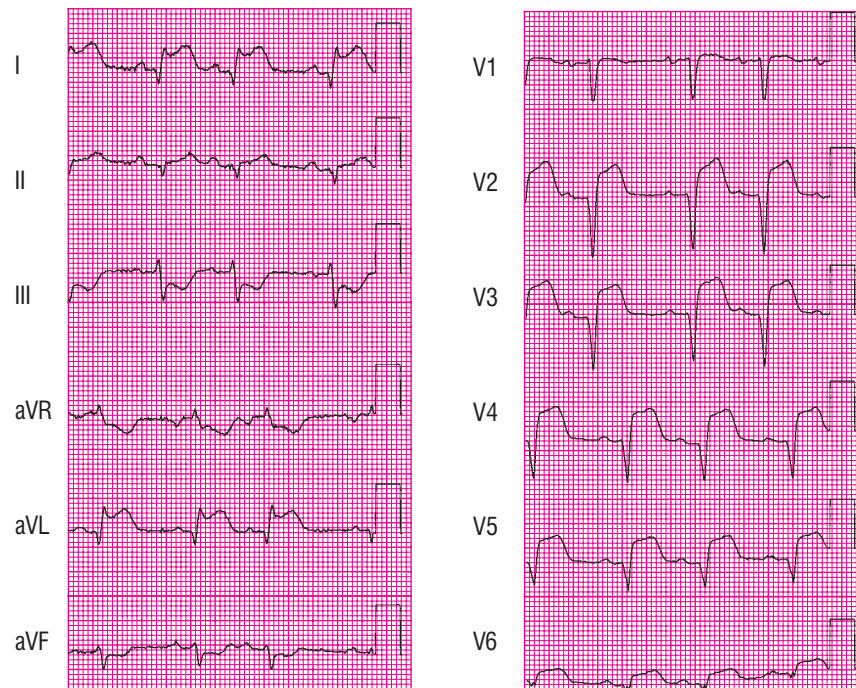
### 1.1. Scenariusz kliniczny

Chory, w wieku 69 lat, zgłosił się na oddział ratunkowy z objawami zlokalizowanego zamostkowo bólu w klatce piersiowej trwającego od około 3 godzin. Dodatkowo pacjent był obciążony nadciśnieniem tętniczym, hiperlipidemią oraz przebyłym w przeszłości udarem mózgu. Podczas przeprowadzania badania przedmiotowego chory był spocony i zgłaszał umiarkowanie nasilony ból w klatce piersiowej. Pacjent nie gorączkował, jego akcja serca wynosiła 96 uderzeń/minutę, częstość oddechu około 20/minutę, a ciśnienie tętnicze — 154/96 mm Hg. W badaniu przedmiotowym układu sercowo-naczyniowego widoczne było nieznaczne poszerzenie żył szyjnych, podczas osłuchiwania serca stwierdzono galop serca (obecność IV tonu serca) oraz słyszalny cichy szmer skurczowy o głośności I/VI. Osłuchowo u podstawy obu pól płucnych stwierdzono pojedyncze rżężenia. W rutynowo wykonanych badaniach krwi stężenie glukozy wynosiło 144 mg/dl, hemoglobiny — 14,2 g/dl, liczba płytek krwi —  $328 \times 10^9/l$ , a stężenie kreatyniny — 1,2 mg/dl.

### 1.2. Pytania

1. Jakie jest najbardziej prawdopodobne rozpoznanie kliniczne?
2. Jakie badanie należy wykonać w następnej kolejności?
3. Co przedstawia zapis EKG?
4. Jakie jest optymalne leczenie dla tego chorego?

### 1.3. Zapis EKG



### 1.4. Odpowiedzi

1. Najbardziej prawdopodobnym rozpoznaniem klinicznym jest ostry zespół wieńcowy, w skład którego mogą wchodzić: niestabilna dławica piersiowa, zawał serca bez przetrwałego uniesienia załamka ST (NSTEMI, *non-ST elevation myocardial infarction*) lub zawał serca z przetrwałym uniesieniem załamka ST (STEMI, *ST elevated myocardial infarction*).
2. Następnym badaniem diagnostycznym, które powinno być wykonane w ciągu 10 minut od przybycia chorego na oddział, jest badanie EKG. Dwunastoodprowadzeniowe EKG powinno być wykonane i przedstawione do oceny doświadczonemu lekarzowi medycyny ratunkowej (kardiologowi) w ciągu 10 minut od wejścia do gabinetu każdego chorego z objawami bólu w klatce piersiowej (lub objawami będącymi ekwiwalentem bólu dławicowego), a także innymi objawami sugerującymi wystąpienie STEMI (wytyczne ACC/AHA dotyczące postępowania z chorym w ostrym zawale serca z przetrwałym uniesieniem odcinka ST).
3. W wykonanym 12-odprowadzeniowym EKG widoczne są: rytm zatokowy (kod ABIM # 7), niemierność zatokowa (kod ABIM # 8) oraz **ostry zawał przednio-bocznej ściany mięśnia sercowego** z uniesieniami odcinka ST widocznymi w odprowadzeniach od V2 do V6, I i aVL (kod ABIM # 51), a także zaburzenia w zakresie morfologii odcinka ST i/lub załamka T, sugerujące uszkodzenie mięśnia sercowego (kod ABIM # 65). Jeżeli w zapisie EKG widoczne jest jedynie uniesienie odcinków ST bez towarzyszących patologicznych załamków Q, to obraz taki powinien być opisany jedynie jako uszkodzenie mięśnia sercowego, a nie jako zawał serca.
4. U chorych ze stwierdzonym w 12-odprowadzeniowym EKG uniesieniem odcinka ST terapia reperfuzyjna powinna być wdrożona tak szybko, jak to tylko możliwe, bez oczekiwania na wyniki oznaczeń markerów sercowych. Chory taki powinien zostać wysłany

do pracowni hemodynamiki w celu wykonania pierwotnej angioplastyki naczyń wieńcowych, Jeżeli taka możliwość jest niedostępna lub przewidywany czas transportu wynosi ponad 60 minut, należy zlecić podanie choremu leków fibrynolitycznych. W przypadku natychmiastowego dostępu do pracowni hemodynamicznej przezskórną interwencję wieńcową (PCI, *percutaneous coronary intervention*) powinno się wykonać u wszystkich chorych z ostrym zawałem serca z przetrwałym uniesieniem odcinka ST (wliczając w to zawał ściany tylnej), a także u chorych z zawałem serca i nowym, lub przypuszczalnie nowym, blokiem lewej odnogi pęczka Hisa (LBBB, *left bundle branch block*), którzy mogą zostać poddani procedurze inwazyjnego udrożnienia tętnicy pozawałowej w ciągu 12 godzin od rozpoczęcia się objawów. Zabieg taki powinien być wykonany w odpowiednim przedziale czasu (inflacja balona w ciągu 90 minut od pierwszego kontaktu chorego z personelem medycznym) przez osoby przeszkolone w wykonywaniu tych procedur.

## PRZYPADEK NR 2

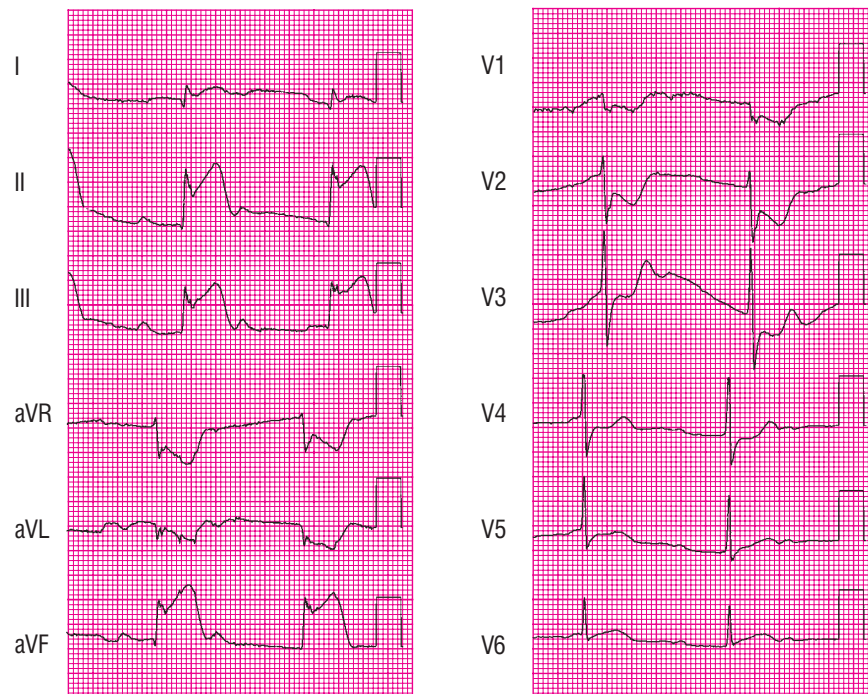
### 2.1. Scenariusz kliniczny

Chory, wieku 67 lat, zgłosił się na oddział ratunkowy z objawami bólu lewej ręki trwającego od około 30 minut. Dodatkowo pacjent był obciążony nadciśnieniem tętniczym, hiperlipidemią oraz cukrzycą (leczoną dietą). Podczas przeprowadzania badania przedmiotowego stan ogólny chorego oceniono jako średni. Pacjent nie gorączkował, jego akcja serca wynosiła 48 uderzeń/minutę, częstość oddechu około 18/minutę, a ciśnienie tętnicze — 78/56 mm Hg. W badaniu przedmiotowym układu sercowo-naczyniowego widoczne było poszerzenie żył szyjnych, podczas osłuchiwania serca stwierdzono galop serca (obecność IV tonu serca). Pola płucne osłuchowo — bez zmian.

### 2.2. Pytania

1. Jakie jest najbardziej prawdopodobne rozpoznanie kliniczne?
2. Jakie badanie należy wykonać w następnej kolejności?
3. Co przedstawia zapis EKG?
4. Jakie jest optymalne leczenie dla tego chorego i czy wymaga on implantacji stymulatora serca?

### 2.3. Zapis EKG



### 2.4. Odpowiedzi

1. Najbardziej prawdopodobnym rozpoznaniem klinicznym jest ostry zespół wieńcowy, w skład którego może wchodzić niestabilna dławica piersiowa, zawał serca bez przetrwałego uniesienia załamka ST (NSTEMI) lub zawał serca z przetrwałym uniesieniem załamka ST (STEMI).
2. Następnym badaniem diagnostycznym, które powinno być wykonane w ciągu 10 minut od przybycia chorego na oddział, jest badanie EKG. Dwunastoodprowadzeniowe EKG powinno być wykonane i przedstawione do oceny doświadczonemu lekarzowi medycyny ratunkowej (kardiologowi) w ciągu 10 minut od wejścia do gabinetu każdego chorego z objawami bólu w klatce piersiowej (lub objawami będącymi ekwiwalentem bólu dławicowego), a także innymi objawami sugerującymi wystąpienie STEMI. (Wytyczne ACC/AHA postępowania z chorym w ostrym zawałe serca z przetrwałym uniesieniem odcinka ST).
3. W wykonanym 12-odprowadzeniowym EKG widoczne były: rytm zatokowy (kod ABIM # 7), zaburzenia w zakresie morfologii odcinka ST i/lub załamka T sugerujące zawał dolnej ściany mięśnia sercowego (kod ABIM # 65) oraz **całkowity blok przewodzenia przedsionkowo-komorowego** (kod ABIM # 33). Ponieważ w zapisie EKG nie jest widoczny jeszcze patologiczny załamek Q, to zapis taki powinien być opisany jedynie jako uszkodzenie mięśnia sercowego, a nie jako zawał serca.
4. U chorych ze stwierdzonym uniesieniem odcinka ST w 12-odprowadzeniowym EKG terapia reperfuzyjna powinna być wdrożona tak szybko, jak to tylko możliwe, bez oczekiwania na wyniki oznaczeń markerów sercowych. Chory taki powinien zostać wysłany do pracowni hemodynamiki w celu wykonania pierwotnej angioplastyki naczyń wieńcowych. Jeżeli taka możliwość jest niedostępna lub przewidywany czas transportu wynosi ponad 60 minut, należy zlecić podanie choremu leków fibrynolitycznych. W przy-

padku natychmiastowego dostępu do pracowni hemodynamicznej PCI powinna zostać wykonana u wszystkich chorych z ostrym zawałem serca z przetrwałym uniesieniem odcinka ST (wliczając w to zawał ściany tylnej), a także u chorych z zawałem serca i nowym, lub przypuszczalnie nowym, LBBB, którzy mogą zostać poddani procedurze inwazyjnego udrożnienia tętnicy pozawałowej w ciągu 12 godzin od rozpoczęcia się objawów. U pacjentów tych należy rozważyć zabieg czasowej implantacji elektrody endokawitarnej w celu stymulacji serca tylko w przypadku współistnienia całkowitego bloku przewodzenia przedsionkowo-komorowego oraz hipotensji. Funkcja węzła przedsionkowo-komorowego może powrócić wraz z ograniczeniem procesu niedokrwienia, co może uchronić pacjenta przed stałą stymulacją mięśnia sercowego.