

Joanna Renke,  
Maria Sobkowiak,  
Ewa Wołowska

Oddział Interny Dziecięcej Specjalistycznego  
Zespołu Opieki Zdrowotnej nad Matką  
i Dzieckiem, Regionalny Ośrodek Centrum  
Chorób Alergicznych, Mukowiscydozy  
i Chorób Układu Oddechowego w Gdańsku

# Przypadki poważnych działań niepożądanych po zastosowaniu farmakoterapii zaburzeń zachowania i snu u dzieci

## Clinical cases of severe adverse effects related to therapy of behavioral disturbances in children

### STRESZCZENIE

W pracy przedstawiono przypadki kliniczne 3 chłopców w wieku 6–10 lat, u których wystąpiły ciężkie działania niepożądane po podaniu leków zastosowanych z powodu zaburzeń zachowania i snu. Wskazania do zastosowania farmakoterapii nie były jednoznaczne, a wcześniejsza psychoterapia — zależnie od przypadku — bardzo krótka lub wydawała się niewystarczająca. Pacjenci byli hospitalizowani na Oddziale Interny Dziecięcej Szpitala Dziecięcego POLANKI w Gdańsku między czerwcem a wrześniem 2009 roku. We wszystkich przypadkach, uszeregowanych w pracy stosownie do przebiegu — od najcięższego do najłżejszego, obserwowano powrót do zdrowia. Według dotychczasowej wiedzy autorów, żaden z pacjentów nie wymagał wznowienia farmakoterapii zaburzeń zachowania i snu.

Forum Medycyny Rodzinnej 2011, tom 5, nr 5, 424–428

sowa kluczowe: zmiany skórne, zaburzenia zachowania, zaburzenia snu, farmakoterapia, zespół Lyella, zespół Stevens-Johnsona

### ABSTRACT

The study presents 3 clinical cases of severe adverse effects after treatment of behavioral disturbances in boys aged from 6 to 10 years. Patients were hospitalized between June and September 2009 in Childrens' Hospital POLANKI in Gdansk. In all the cases, described in order according to the severity of clinical course, the return to health

#### Adres do korespondencji:

dr n. med. Joanna Renke  
Oddział Interny Dziecięcej  
Specjalistyczny Zespół Opieki Zdrowotnej  
nad Matką i Dzieckiem  
Regionalny Ośrodek Centrum Chorób  
Alergicznych, Mukowiscydozy  
i Chorób Układu Oddechowego  
ul. Polanki 119, 80–308 Gdańsk  
tel. 58 520 93 15, 58 520 75 23  
e-mail: jrenke@gumed.edu.pl

Copyright © 2011 Via Medica  
ISSN 1897–3590

was observed. As far as the authors of the study know the continuation of treatment of behavioral disturbances was not necessary in any of the cases.

Forum Medycyny Rodzinnej 2011, vol. 5, no 5, 424–428

**key words:** skin changes, behavioral disturbances, pharmacotherapy, Lyell syndrome, Stevens-Johnson syndrome

## WPROWADZENIE

W ostatnich latach w Polsce znacznie zwiększyło się tempo życia. Stopniowo wzrastają potrzeby materialne i możliwości zdobywania środków na zaspokojenie tych potrzeb. Dzięki nowym technologiom medycznym udało się wydłużyć czas życia mężczyzn i kobiet w Europie i w Polsce. Jednak doba trwa niezmiennie tyle samo. Negatywne efekty skracania czasu poświęcanego dzieciom przez rodziców obserwują nie tylko nauczyciele czy psychologowie, ale również lekarze psychiatry i pediatri. Znakiem czasu wydaje się obserwowana tendencja do intensywnej farmakoterapii zaburzeń zachowania, jako potencjalnie prostszego i szybszego niż psychoterapia sposobu poradzenia sobie z problemem [1].

W niniejszym artykule opisano przypadki ciężkich powikłań po zastosowaniu leków przeciwpadaczkowych i przeciwpsychotycznych w odpowiedniej dawce i z właściwą drogą podania, ale bez jednoznacznych wskazań do farmakoterapii u 3 chłopców w wieku 6–10 lat, których rodzice szukali pomocy psychiatrycznej z powodu problemów wychowawczych i/lub zaburzeń lękowych u swoich dzieci. W 2 przypadkach rozpoznano zaburzenia zachowania, w jednym — lęki nocne. We wszystkich przypadkach ostateczne odstawienie leków nie wpłynęło na pogłębienie problemów wychowawczych.

## PRZYPADK 1.

Ośmioletni chłopiec został przyjęty do szpitala z powodu rozwijającego się od dnia przed hospitalizacją zespołu Stevens-John-

sona. Z wywiadu było wiadomo, że od marca br. chłopca, z powodu lęków nocnych, leczono kwasem walproinowym, zaś od początku czerwca leczenie zintensyfikowano, stopniowo dołączając lamotryginę. Dnia 20 czerwca 2009 roku chłopiec wysoko zagrałkował; pojawiły się grudkowe zmiany skórne na małżowinach usznych i policzkach. Kolejnego dnia zmiany znacznie się powiększyły — w wyżej wymienionych okolicach pojawiły się pęcherze surowicze; zmianom skórnym towarzyszyła wysoka gorączka o torze septycznym.

Przy przyjęciu chłopiec był w ciężkim stanie ogólnym. W badaniu przedmiotowym stwierdzano narastanie w dość szybkim tempie zmian skórnych o charakterze wiotkich, surowicznych pęcherzy, obejmujących w kolejnych dniach: skórę całej twarzy i małżowin usznych, szyi, większej części pleców, kończyn górnych z nasileniem na dłoniach, kończyn dolnych z nasileniem na stopach, znacznej części klatki piersiowej i jamy brzusznej. Obserwowano złuszczenie nabłonka powiek, jamy ustnej, nasilony nieżyt nosa, a osłuchowo stwierdzano pojedyncze furczenia; obserwowano odkrztuszanie znacznej objętości białawej wydzieliny. W kolejnych dniach hospitalizacji nasilał się stan zapalny spojówek z tworzeniem zrostów między powieką a gałką oczną, które od 4. doby hospitalizacji uniemożliwiały dziecku otwieranie oczu. Rodzice dziecka nie wyrazili zgody na wykonanie dokumentacji fotograficznej.

W badaniach laboratoryjnych stopniowo pogłębiała się leukopenia — początkowo limfopenia, następnie stopniowo narastają-



**Znakiem czasu wydaje się obserwowana tendencja do intensywnej farmakoterapii zaburzeń zachowania, jako potencjalnie prostszego i szybszego niż psychoterapia sposobu poradzenia sobie z problemem**

ca neutropenia, hipoalbuminemia, podwyższenie aktywności enzymów wątrobowych, zaburzenia jonowe, przy prawidłowych parametrach funkcji nerek i miernie podwyższonych markerach stanu zapalnego. Szacunkowo określono procent zajętej skóry jako przekraczający 30% i zgodnie z klasyfikacją z 1993 roku rozpoznano toksyczną nekrolizę naskórka — zespół Lyella [2].

Natychmiast odstawiono lamotryginę i stopniowo — kwas walproinowy.

Terapię stopniowo rozszerzano w miarę progresji choroby. Początkowo zastosowano dożylną kortykosteroidoterapię w dużych dawkach, antybiotykoterapię dożylną i lek przeciwwirusowy.

W 4. dobie leczenia włączono cyklosporynę doustnie i miejscowo — w kroplach do oczu. W 5. dobie, z powodu pogłębiania się leukopenii, zastosowano wlewy immunoglobulin w dużych dawkach (2 g/kg mc., łącznie 50 g) [3]. Równolegle stosowano leczenie wspomagające — przeciwświądowe, przeciwbólowe, leki oczne, natłuszczanie zmian skórnych, opatrunki stosowane w oparzeniach. Począwszy od 6. doby terapii, stan chorego ulegał powolnej systematycznej poprawie. Zaobserwowano skokowy wzrost liczby leukocytów, normalizację parametrów wątrobowych, jonowych i stanu zapalnego, przy utrzymującej się niedokrwistości. Pacjent był bardzo niespokojny, cierpiał. Chłopcu zapewniono opiekę zespołu specjalistów, w tym dermatologa, okulisty, chirurga i anestezjologa [4]. Przez kolejnych 10 dni w znieczuleniu ogólnym wykonywano zabiegi okulistyczne zapobiegające tworzeniu się owrzodzeń rogówki, zrostów i blizn w obrębie gałki ocznej oraz usuwano martwicze zmiany skórne i płytki paznokciowe.

Stopniowo wycofywano się z żywienia parenteralnego, ale jeszcze w momencie wypisu obserwowano hipoalbuminemię i niedobór żelaza. Chłopiec został wypisany do domu w dość dobrym stanie, z zaleceniem

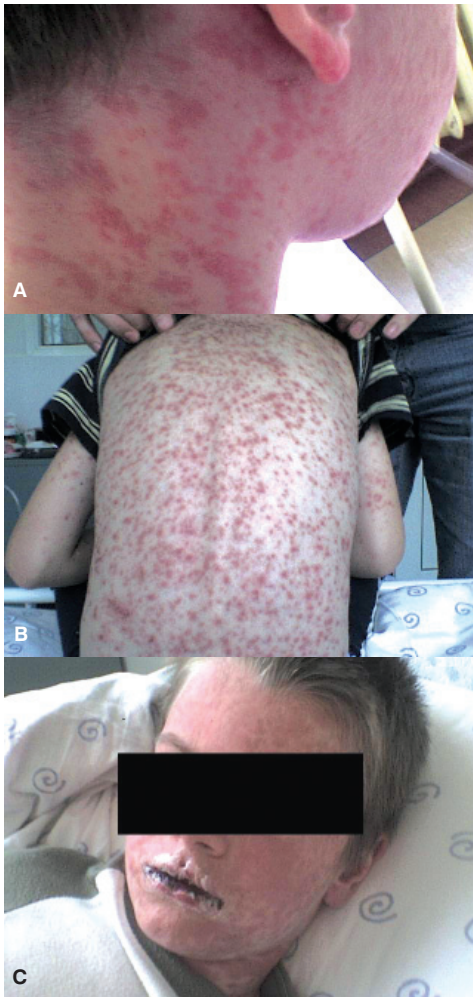
kontynuacji leczenia immunosupresyjnego i miejscowego oraz żywieniowego.

## PRZYPADEK 2.

Chłopiec 6-letni został przeniesiony ze szpitala rejonowego na Oddział Interny Dziecięcej Specjalistycznego Zespołu Opieki Zdrowotnej nad Matką i Dzieckiem w Gdańsku, gdzie był hospitalizowany w terminie 18–21 października 2009 roku z powodu gorączki oraz plamistej wysypki. Z wywiadu było wiadomo, że dziecko od 3 tygodni przyjmowało karbamazepinę z powodu zaburzeń zachowania. Przy przyjęciu chłopiec był w stanie ogólnym średnim. W badaniu przedmiotowym stwierdzono narastanie w szybkim tempie zmian skórnych o charakterze plamistej wysypki, obejmującej twarz, szyję, a także tułów (ryc. 1). Wystąpiły: obrzęk i zaczerwienienie spojówek oraz spękanie czerwieni wargowej; na śluzówkach jamy ustnej i w okolicy ujścia cewki moczowej pojawiły się liczne nadżerki. Gardło było zaczerwienione. Osluchowo nad polami płucnymi stwierdzano prawidłowy szmer pęcherzykowy; brzuch był miękki, a narządy miękkie niepowiększone. W badaniach dodatkowych stwierdzano nieznaczne podwyższenie parametrów stanu zapalnego oraz hipogammaglobulinemię A i G. Wynik badania echokardiograficznego nie wykazał nieprawidłowości.

Na podstawie całości obrazu klinicznego rozpoznano zespół Stevens-Johnsona.

Stosowano steroidy dożylnie, antybiotyk, lek przeciwwirusowy oraz intensywną pielęgnację skóry. Uzyskano stopniową poprawę stanu dziecka, zmniejszenie zmian skórnych i ich systematyczne gojenie. Chłopca wypisano do domu w dobrym stanie ogólnym. W kolejnych miesiącach przeprowadzono diagnostykę immunologiczną, wykazując utrzymywanie się obniżenia poziomu IgA, niewielki niedobór IgG1 i obniżenie liczby limfocytów B. Pacjent pozostaje pod opieką



Rycina 1A–C. Dokumentacja zdjęciowa przypadku 2

immunologiczną; jest obserwowany w kierunku pospolitego zmiennego niedoboru odporności.

### PRZYPADK 3.

Chłopiec w wieku 10 lat, pozostający pod opieką lekarza psychiatry z powodu zaburzeń zachowania, został przyjęty do szpitala z powodu nasilonych zmian skórnych o charakterze rumieniowo-złuszczającym obejmujących obszar całej skóry, najbardziej nasilonych na twarzy. W wywiadzie ustalono, że chłopiec był od 6 tygodni leczony karbamazepiną i risperidonem, zaś od 10 dni przyjmował zwiększoną dawkę karbamazepiny. Ponadto około 10 dni przed hospitalizacją był leczony z powodu infekcji górnych

dróg oddechowych kolejno amoksycyliną z kwasem klawulanowym i klarytromycyną, a także otrzymywał leki przeciwkaszlowe. Kilka dni przed hospitalizacją u chłopca wystąpiły gorączka i świąd całej skóry, ustąpiły natomiast objawy infekcji górnych dróg oddechowych.

Przy przyjęciu chłopiec był w dość dobrym stanie ogólnym. W badaniu przedmiotowym stwierdzano uogólnione zmiany rumieniowo-złuszczające oraz pojedyncze wybroczyny na skórze kończyn dolnych. Badania laboratoryjne wykazały małopłytkowość, niedokrwistość i neutropenię oraz wzrost odsetka granulocytów kwasochłonnych. Rozpoznano zespół Stevens-Johnsona z małopłytkowością i neutropenią. Zastosowano steroidoterapię dożylną, leki przeciwhistaminowe i miejscowe, uzyskując poprawę stanu skóry, a także szybką normalizację stężenia hemoglobiny i liczby płytek krwi. Natomiast w kolejnych dniach hospitalizacji obserwowano pogłębianie się zaburzeń dotyczących liczby granulocytów obojętnochłonnych przy prawidłowych parametrach stanu zapalnego. Pacjent został wypisany do domu w stanie dobrym, z agranulocytozą, i skierowany pod opiekę poradni hematologicznej.

### OMÓWIENIE

Według dotychczasowej wiedzy autorów u żadnego z pacjentów nie wznawiano farmakoterapii zaburzeń zachowania i snu. W czasie obserwacji na oddziale zachowanie chłopców nie budziło niepokoju personelu medycznego.

Zespół Stevens-Johnsona i jego odmiana, zespół Lyella, wydają się doskonale znane lekarzom. Mimo to przypomnienie o tej ciężkiej, niejednokrotnie zagrażającej życiu chorobie, na przykładzie powyższych przypadków, wydaje się potrzebne, zważywszy na fakt dość często spotykanego nadużywania farmakoterapii lub stosowania substancji leczniczych poza zarejestrowanymi

wskazania. Jednocześnie należy zauważyć, że w terapii pacjenta opisanego jako przypadek 1. zastosowano z dobrym skutkiem cyklosporynę i wlewy dużych dawek immunoglobulin, również poza jednoznaczными wskazaniami rejestracyjnymi, na podstawie danych z piśmiennictwa. Zdecydowana poprawa stanu klinicznego pozostawała w ścisłym związku czasowym z rozwinięciem pełnej skuteczności cyklosporyny i podaniem dużych dawek immunoglobulin. Należy jednak dodać, że śmiertelność w zespole Lyella dochodzi do 40% i poszukiwanie skutecznej terapii może być w istocie walką o życie chorego. W przypadku zaburzeń za-

chowania i snu ryzyko, jakim obarcza się chorego w związku z zastosowaną terapią, często wydaje się nadmierny w stosunku do rzeczywistego zagrożenia.

### POSUMOWANIE

Problem niepożądanych efektów farmakoterapii ma szczególne znaczenie w medycynie wieku dziecięcego ze względu na często nieuzasadnione i nieracjonalne stosowanie leków. Obserwowane przez zespół autorów przypadki skłaniają do bardziej rozważnego ich wykorzystywania oraz do unikania stosowania substancji leczniczych poza zarejestrowanymi wskazaniami.

---

### PIŚMIENNICTWO

1. Woron J., Porębski G., Kostka-Trąbka E., Goszcz A. Nieracjonalne stosowanie leków w pediatrii jako przyczyna chorób polekowych. *Med. Wieku. Rozwoj.* 2007; 2: 87–91.
2. Dziedziczko A., Przybyszewski M., Kuźmiński A. Zespoły Stevens-Johnsona i Lyella — występowanie, patogenezę, obraz kliniczny i zasady postępowania. *Alergia Astma Immunologia* 2005; 10: 6–10.
3. Metry D.W., Jung P., Levy M.L. Use of intravenous immunoglobulin in children with Stevens-Johnson syndrome and toxic epidermal necrolysis: seven cases and review of the literature. *Pediatrics* 2003; 112: 1430–1436.
4. Goyal S., Gupta P., Ryan C.M. i wsp. Toxic epidermal necrolysis in children: medical, surgical, and ophthalmologic considerations. *J. Burn Care Res.* 2009; 30: 437–449.