

Rafał Donderski¹, Paweł Stróżecki¹, Wirginia Tomczak-Watras¹, Jadwiga Korenkiewicz², Łukasz Korenkiewicz², Andrzej Marszałek², Jacek Manitius¹

¹Katedra i Klinika Nefrologii, Nadciśnienia Tętniczego i Chorób Wewnętrznych, Collegium Medicum im. Ludwika Rydygiera w Bydgoszczy, Uniwersytet Mikołaja Kopernika w Toruniu

²Katedra i Zakład Patomorfologii, Collegium Medicum im. Ludwika Rydygiera w Bydgoszczy, Uniwersytet Mikołaja Kopernika w Toruniu

Błoniasto-rozplemowe kłębuszkowe zapalenie nerek u chorego na cukrzycę typu 2. Opis przypadku

Membranoproliferative glomerulonephritis in type 2 diabetic patient. Case report

STRESZCZENIE

Nietypowy przebieg kliniczny nefropatii cukrzycowej nakazuje podejrzewać obecność innego schorzenia nerek. Wymaga to niejednokrotnie odrębnego postępowania diagnostyczno-terapeutycznego. W niniejszej pracy omówiono przypadek chorego na cukrzycę typu 2 ze współistniejącym zespołem nerczycowym, u którego na podstawie biopsji rozpoznano kłębuszkowe zapalenie nerek. Przedstawiono postępowanie diagnostyczne oraz korzyści wynikające z zastosowanego leczenia immunosupresyjnego. (Diabet. Prakt. 2009; 10, 3: 92–96)

Słowa kluczowe: nefropatia cukrzycowa, niecukrzycowe choroby nerek, biopsja nerki, błoniasto-rozplemowe kłębuszkowe zapalenie nerek, leczenie immunosupresyjne

ABSTRACT

Atypical clinical course of diabetic nephropathy may indicate other non-diabetic kidney disease. It requires

diverse diagnostic and therapeutic approach. We presented a case of patient who suffered from diabetes mellitus type 2 and nephrotic syndrome with superimposed primary glomerulonephritis — membranoproliferative glomerulonephritis histologically proven. We described diagnostic tools and therapeutic procedure *i.e.* immunosuppressive treatment with its benefits. (Diabet. Prakt. 2009; 10, 3: 92–96)

Key words: diabetic nephropathy, non-diabetic nephropathy, renal biopsy, membranoproliferative primary glomerulonephritis, immunosuppressive treatment

Wstęp

Diagnozę nefropatii cukrzycowej niezależnie od typu cukrzycy stawia się na podstawie obrazu klinicznego oraz nieprawidłowości w badaniach biochemicznych i nie wymaga ono potwierdzenia w badaniu histopatologicznym. Białkomocz nerczycowy w cukrzycy typu 1 najczęściej wiąże się z obecnością nefropatii cukrzycowej i może się pojawiać już po 10 latach trwania cukrzycy. Poprzedza on wystąpienie ubytku filtracji kłębuszkowej. W cukrzycy typu 2 białkomocz nie jest tak dobrym wskaźnikiem świadczącym o nefropatii cukrzycowej, bowiem może on wynikać również z obecności niecukrzycowych chorób nerek [1]. Krótki czas trwania cukrzycy, brak powikłań narządowych, a zwłaszcza retinopatii cukrzycowej nakazują rozważyć współistnie-

Adres do korespondencji: dr n. med. Rafał Donderski
Katedra i Klinika Nefrologii, Nadciśnienia Tętniczego i Chorób Wewnętrznych
ul. Marii Skłodowskiej-Curie 9, 85-094 Bydgoszcz
tel./faks: (052) 585 40 30
e-mail: rafdon@o2.pl
Diabetologia Praktyczna 2009, tom 10, 2, 92–96
Copyright © 2009 Via Medica
Nadesłano: 05.06.2009

Przyjęto do druku: 22.06.2009

nie niecukrzycowych chorób nerek będących wskazaniem do rozszerzenia diagnostyki i, między innymi, do wykonania diagnostycznej biopsji nerki [2, 3]. W niniejszej pracy przedstawiono przypadek chorego na cukrzycę typu 2, u którego istniały przesłanki kliniczne, aby podejrzewać niecukrzycową chorobę nerek. W ramach postępowania diagnostycznego wykonano biopsję nerki, która pozwoliła na ustalenie rozpoznania pierwotnej glomerulopatii i zastosowanie odpowiedniego postępowania terapeutycznego.

Opis przypadku

Mężczyzna 54-letni (J.W.) czynny zawodowo ślusarz, z cukrzycą typu 2 od 6 lat; początek choroby bezobjawowy, obciążony wywiad rodzinny (na cukrzycę chorował ojciec oraz brat chorego, który był hemodializowany przez > 10 lat). Pacjent przyjmował początkowo leki doustne (glimepiryd 4 mg/d. + metformina 2550 mg/d.), a od 3 miesięcy był poddawany intensywnej insulinoterapii (Insulina Mixtard 30 14 j. rano i 10 j. wieczorem). Z wywiadu wynikało również, że pacjent choruje na nadciśnienie tętnicze od około 5 lat (w leczeniu stosowano losartan 50 mg/d., amlodipinę 10 mg/d., indapamid SR 1,25 mg/d. oraz bisoprolol 5 mg/d.). U chorego występowały objawy niewydolności serca w klasie II według *New York Heart Association* (NYHA). U pacjenta rozpoznano również przewlekłą obturacyjną chorobę płuc z przewagą rozzedmy płuc, a także hiperlipidemię mieszaną. Przewlekła choroba nerek została rozpoznana w 2005 roku (wówczas białkomocz dobowy wynosił 1,8 g, stężenie kreatyniny — 1,36 mg/dl, a eGFR — 58,5 ml/min). Od momentu rozpoznania przewlekłej choroby nerek pacjent nieregularnie zgłaszał się na badania kontrolne do poradni nefrologicznej. Na regularne wizyty zgłaszał się od czerwca 2007 roku (stężenie kreatyniny stwierdzone w czerwcu 2007 roku — 1,69 mg/dl, eGFR — 45,2 ml/min, a białkomocz dobowy — 2,0 g). We wrześniu 2007 roku po planowej wizycie w poradni nefrologicznej pacjent został skierowany do kliniki z powodu stopniowego pogarszania się funkcji nerek (stężenie kreatyniny na początku września — 2,90 mg/dl, eGFR — 24,2 ml/min; w dniu przyjęcia do kliniki — 3,52 mg/dl, eGFR — 19,4 ml/min) oraz utrzymywania się cech zespołu nerczycowego (dobowa utrata białka stwierdzona w poradni nefrologicznej wynosiła 12,4 g), stwierdzonego krwinkomoczu i niedokrwistości normocytarnej ze stężeniem Hb 8,8 g/dl.

W badaniu przedmiotowym stwierdzono następujące parametry: masa ciała — 102 kg, wzrost — 175 cm, wskaźnik masy ciała (BMI, *body mass index*) — 34 kg/m²; ciśnienie tętnicze — 140/70 mm Hg, ASM — około 76/min, płuca — szmer oddechowy

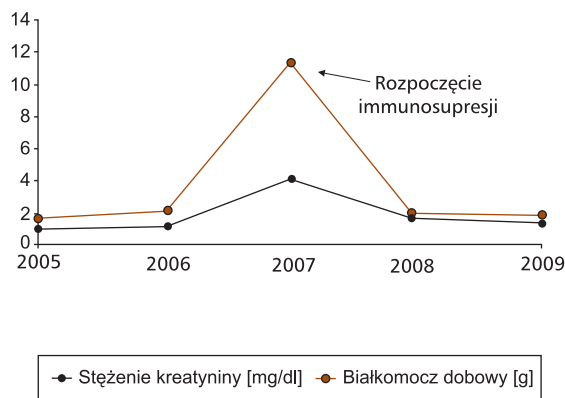
pęcherzykowy prawidłowy, odchylenia w badaniu przedmiotowym: otyłość, niewielkie obrzęki podudzi, brak tętna na tętnicznych grzbietowych stóp oraz piszczelowych tylnych, ciche tony serca, szmer naczyń nad tętnicą udową po prawej stronie, osłabione odruchy skokowe, zaburzenia czucia o typie skarpetek i rękawiczek.

Wyniki badań laboratoryjnych. Badanie ogólne moczu: Cw — 1020, pH — 6,5, barwa żółta, lekko mętna, białko — 6,8 g/l, glukoza — ślad, aceton — ujemny, osad moczu: nabłonki płaskie — pojedyncze w preparacie, leukocyty — 1–3 wpw, erytrocyty świeże — pole pokryte gęsto. Morfologia: Hb — 8,8 mg/dl, Ht — 26,8%, Ercs — 2,95, Leu — 6,83, PLT — 292, MCV — 90,1, MCHC — 33,1. Lipidogram: cholesterol całkowity — 217 mg/dl, cholesterol frakcji LDL — 134 mg/dl, cholesterol frakcji HDL — 46 mg/dl, triglicerydy — 185 mg/dl. Proteinogram: białko całkowite — 4,7 g/dl, albuminy — 2,22 g/dl, α_1 -globuliny — 0,26 g/dl, α_2 -globuliny — 0,165 g/dl, β -globuliny — 0,6 g/dl, γ -globuliny — 0,46 g/dl, białko Bence-Jonesa — ujemne. Aminotransferazy: Aspat — 12; Alat — 10, bilirubina całkowita — 0,41. Kwas moczowy — 5,2 mg/dl, jonogram: Na — 142,9 mmol/l, K — 4,2 mmol/l, Cl — 117,6 mmol/l. Białko C-reaktywne (CRP, *C-reactive protein*) — 0,79, fibrynogen — 8,59 mg/dl. Gospodarka żelazowa: żelazo — 71,8 mg/dl, ferrytyna — 251 mg/l. Gospodarka wapniowo-fosforanowa: wapń całkowity — 1,9 mmol/l, wapń skorygowany — 2,21 mmol/l, fosforany — 2,3 mmol/l. Gazometria: pH — 7,26, pO₂ — 60,6, pCO₂ — 34,2, HCO₃ — 15,2, BE — 10,9. Profil wirusologiczny: antygen HBS — ujemny, przeciwciała anty-HCV — ujemne, przeciwciała anty-HIV — ujemne. PSA — 1,75 ng/ml (norma). W celu wykluczenia wtórnych przyczyn zespołu nerczycowego oznaczono białko Bence-Jonesa (wynik ujemny) oraz przeciwciała cANCA i pANCA (wynik ujemny). Pobrany posiew moczu — ujemny. Na rycinie 1 przedstawiono zmiany w stężeniu kreatyniny [mg/dl] oraz dobowej utracie białka [g] u badanego chorego w latach 2005–2009.

Badania obrazowe i konsultacje

USG nerek. Nerka prawa — 11,8 × 6,7 cm, kora — 1,9 cm. Nerka lewa — 12,7 × 7,0 cm, kora — 2,2 cm. Obie nerki o zachowanej echostrukturze, bez zastoju moczu i ewidentnych złożeń. Pęcherz moczowy o gładkich ścianach. Ze względu na krwinkomocz u chorego wykonano cystoskopię, która nie wykazała zmian egzofitycznych.

USG dopplerowska tętnic nerkowych. Sieć naczyń wewnątrznerkowych nad obiema nerkami słabo widoczna. Krzywe dopplerowskie zarejestrowa-



Rycina 1. Zmiany w stężeniu kreatyniny [mg/dl] oraz dobowej utracie białka [g] u chorego J.W. w latach 2005–2009

ne nad nimi o patologicznym kształcie, bez przyspieszenia prędkości przepływu, bez istotnych różnic między prawą i lewą nerką (przewlekłe zmiany mięsiste). Brak cech zwężenia tętnic nerkowych.

RTG klatki piersiowej. Pola płucne bez zmian ogniskowych. Wnęki szersze naczyniowe. Sylwetka serca poszerzona w wymiarze poprzecznym. Aorta miażdżycowa.

Badanie echokardiograficzne. Powiększenie jam lewej komory (6,6/4,6 cm, n — 5,7/3,5 cm) i lewego przedsionka (4,3 cm, n < 4,0). Przerost mięśnia przegrody międzykomorowej (1,2 cm, n < 1,1 cm), tylna ściana lewej komory — 1,1 cm. Kurczliwość lewej komory: akineza ściany dolnej, ściany tylnej oraz tylnych segmentów przegrody międzykomorowej. Nieznacznie upośledzona funkcja skurczowa lewej komory. Cechy upośledzonej relaksacji lewej komory. Frakcja wyrzutowa — 53%.

Gastroskopia. W części przedodźwiernikowej liczne nadżerki. Odźwiernik i opuszcza dwunastnicy znacznie zdeformowane. W ich obrębie kilka owrzodzeń. Część dalsza dwunastnicy bez zmian. Na tej podstawie rozpoznano deformację odźwiernika i dwunastnicy z obecnością owrzodzeń.

Kolonoskopia. Bez zmian patologicznych.

Mielogram. Prawidłowy

Konsultacja okulistyczna. Odcinek przedni bez zmian. Zaćma podtorebkowa obojga oczu. Dno oka: angiopatia nadciśnieniowa II, brak zmian cukrzycowych (chory oceniany przez okulistę również ambulatoryjnie przed obecną hospitalizacją, w badaniu nie stwierdzono zmian cukrzycowych).

Konsultacja neurologiczna. Rozpoznano polineuropatię cukrzycową.

Konsultacja stomatologiczna. Nie stwierdzono ognisk infekcji zębopochodnej.

Konsultacja laryngologiczna. Obustronne zapalenie ucha zewnętrznego (włączono antybiotykoterapię: Augmentin (amoksycylina z klawuloniam) doustnie w dawce 2 × 375 mg przez 10 dni do ustąpienia stanu zapalnego). W związku z cechami zespołu nerczycowego, erytrocyturią, narastającym upośledzeniem funkcji wydalniczej nerek, przy braku zmian cukrzycowych na dnie oka, chorego zakwalifikowano do biopsji nerki.

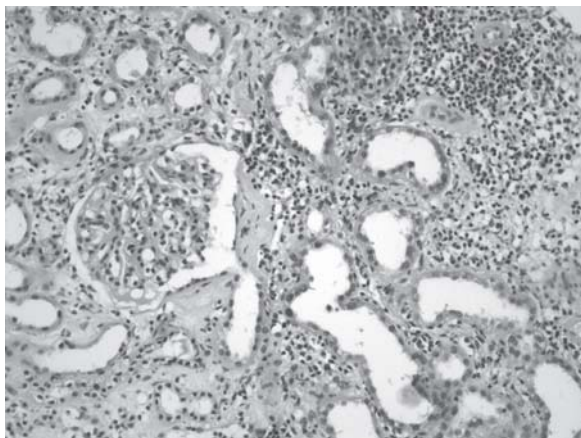
Biopsja nerki. *Badanie histopatologiczne* — do oceny nadesłano 10 kłębuszków, 1 kłębuszek zeszkliwił, w pozostałych stwierdzono proliferację ogniskową komórek *mezangium* z pogrubieniem odcinkowym błon podstawnych oraz przybytkiem *matrix mezangium*. W świetle włóscinek fagocyty jednojądrowe. Kłębuszki o strukturze zrazikowej. Śródmiaższ z cechami masywnego obrzęku i naciekami zapalnymi z przewagą komórek jednojądrzastych i pojedynczych granulocytów obojętnochłonnych. Naczynia pogrubiałe z zaznaczonym szkliwieniem obwodowym. *Badanie immunologiczne* — IgG: linijne złogi w obrębie błon podstawnych, IgM (–), IgA: plamisto-grudkowe o silnym nasileniu złogi w obrębie *mezangium*. Fibrynogen (–)C3.

Wnioski. Zmiany kłębuszkowe o cechach mogących odpowiadać zapaleniu błoniasto-rozplemowemu w przebiegu nefropatii IgA. Obecność ostrych zmian śródmiaższowych.

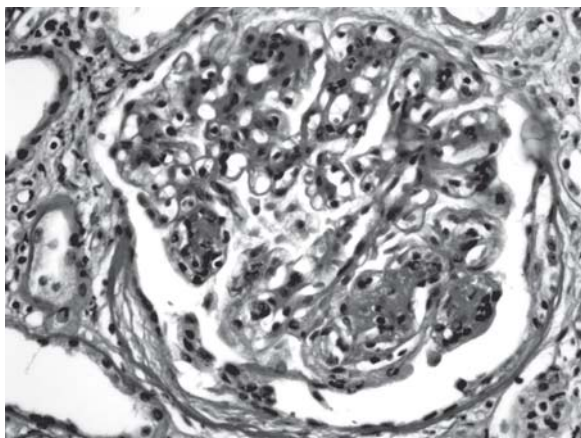
Na rycinach 2 i 3 przedstawiono obraz histopatologiczny uzyskany w czasie biopsji nerki.

Komentarz

U chorego istniały liczne przesłanki, aby podejrzewać, że przyczyną pogorszenia funkcji nerek jest niecukrzycowa choroba nerek, dlatego zdecydowano się na wykonanie biopsji nerki. Wobec stwierdzenia cech zapalenia błoniasto-rozplemowego (mezangialno-kapilarnego) z towarzyszącym zespołem nerczycowym i pogorszenia filtracji kłębuszkowej podjęto decyzję o rozpoczęciu leczenia immunosupresyjnego. Po podaniu w warunkach szpitalnych 3 bolusów metyloprednizolonu (bolusy po 500 mg *i.v.*), leczenie steroidami kontynuowano ambulatoryjnie, podając prednizon doustnie w dawce 30 mg/d. przez 3 tygodnie, po czym dawkę tę stopniowo zmniejszano. Jednocześnie włączono również cyklofosfamid podawany dożylnie (bolusy po 1,0 g *i.v.* w osłonie mesny podawane co 4–5 tygodni). W czasie kolejnych wizyt w poradni nefrologicznej obserwowano stopniowy spadek stężenia kreatyniny (2,4 mg/dl, 1,80 mg/dl, 1,17 mg/dl) oraz zmniejszenie białkomoczu dobowego (wyniki z grudnia 2007 roku: dobowa utrata białka — 1,80 g;



Rycina 2. Nacieki zapalne w śródmiąższu nerki



Rycina 3. Kłębuszek nerkowy. Zapalenie błoniasto-rozplamowe

w 2008 roku w czasie leczenia cyklofosfamidem dobową utratę białka wahała się w zakresie 1,6–2,4 g). Chory otrzymał 7,0 g cyklofosfamid, co dało dawkę łączną sumacyjną 68,5 mg/kg mc. Zastosowanie tego schematu leczenia spowodowało wyraźne zmniejszenie białkomoczu, które utrzymuje się do chwili obecnej.

Dyskusja

Uszkodzenie nerek w przebiegu cukrzycy typu 2 może być spowodowane nefropatią cukrzycową, nefropatią niecukrzycową obecną przed wystąpieniem zmian cukrzycowych (wywiad trwania cukrzycy < 5 lat) lub też jednoczesną obecnością zmian cukrzycowych i niecukrzycowych [4–6]. Jawny białkomocz i zespół nerczycowy pojawiają się zwykle po 16 latach trwania cukrzycy typu 2 i zwykle poprzedzają pojawienie się ubytku filtracji kłębuszkowej wynoszącego 2,0–20,0 ml/min/rok (średnio 12 ml/min/rok). Czynniki wpływającymi na przebieg ne-

fropatii cukrzycowej są: stopień wyrównania metabolicznego cukrzycy, nadciśnienie tętnicze, dyslipidemia, palenie tytoniu, płeć męska, podeszły wiek [7]. Rozpoznanie nefropatii cukrzycowej, jak powszechnie wiadomo, ustala się na podstawie obrazu klinicznego i zwykle nie nastęrcza trudności (w typowych przypadkach nie wymaga potwierdzenia histopatologicznego). Atypowy przebieg nefropatii cukrzycowej, jak w przypadku opisywanego chorego, może wskazywać na występowanie niecukrzycowej choroby nerek. Nagłe pojawienie się białkomoczu u osoby z cukrzycą o stosunkowo krótkim czasie jej trwania przy braku retinopatii/polineuropatii cukrzycowej powinno skłaniać do jej podejrzenia [8].

U chorych na cukrzycę typu 2 obecność niecukrzycowej choroby nerek jest oceniana według różnych autorów na 6–30% przypadków [9, 10]. Niecukrzycową chorobę nerek u chorego na cukrzycę typu 2 należy podejrzewać w następujących przypadkach:

- nagłe pojawienie się białkomoczu subnerczycowego lub wystąpienie pełnoobjawowego zespołu nerczycowego, jeśli u chorego z rozpoznaną nefropatią cukrzycową były one wcześniej nieobecne;
- szybko postępujące pogorszenie funkcji wydalniczej nerek lub wystąpienie ostrej niewydolności nerek;
- pojawienie się aktywnego, bogatokomórkowego osadu moczu, krwinkomoczu pochodzenia kłębuszkowego (krwinki dysmorficzne, wałeczki erytrocytarne i drobnoziarniste) lub incydentów makroskopowego krwiomoczu (po wykluczeniu przyczyn urologicznych);
- niewystępowanie w badaniu dna oka cech świadczących o zaawansowanej retinopatii cukrzycowej;
- brak innych powikłań cukrzycy, to jest polineuropatii cukrzycowej;
- krótki czas trwania cukrzycy (< 10 lat);
- brak typowych dla przewlekłej choroby nerek zmian w badaniu USG nerek (m.in. zmniejszenia wymiarów nerek);
- nagłe pogorszenie kontroli ciśnienia tętniczego;
- pojawienie się objawów chorobowych mogących wskazywać na obecność choroby układowej (zmiany skórne, bóle kostno-stawowe, krwiopłucie, objawy skazy krwotocznej i inne);
- zmniejszenie filtracji kłębuszkowej powyżej 30% w czasie 2–3 miesięcy po rozpoczęciu leczenia inhibitorem konwertazy angiotensyny lub sartanem [11].

Wśród pierwotnych glomerulopatii u chorych z nefropatią cukrzycową rozpoznawano różne postacie kłębuszkowych zapaleń nerek, takie jak: zapalenie sub-

mikroskopowe, mezangialno-rozplemowe, nefropatia IgA, nefropatia błoniasta, błoniasto-rozplemowe kłębuszkowe zapalenie nerek [12–14]. Niejednokrotnie w tych przypadkach konieczne jest włączenie innego leczenia, czyli nie tylko terapii zmierzającej do hamowania postępu nefropatii cukrzycowej (intensywna insulino-terapia, inhibitory konwertazy angiotensyny, sartany, statyny i in.), lecz również leczenia immunosupresyjnego [15]. Tego typu leczenie zastosowano w prezentowanym przypadku, początkowo podano pulsy metyloprednizolonu oraz dawkę 30 mg prednizonu. Zaobserwowano przejściowe pogorszenie kontroli glikemii, wymagające zwiększenia dawek insuliny. Uznano jednak takie postępowanie (steroidoterapię w cukrzycy) za uzasadnione z punktu widzenia potencjalnych korzyści, jakie może odnieść chory. Prawdopodobnie postępowanie to było słuszne.

Stosunkowo często u chorych na cukrzycę stwierdza się nefropatię IgA oraz zapalenie submikroskopowe, w tym przypadku obraz histologiczny może być niemożliwy do odróżnienia od początkowych stadiów nefropatii cukrzycowej. Podobne trudności diagnostyczne mogą występować w błoniasto-rozplemowym kłębuszkowym zapaleniu nerek bez odkładania złogów immunologicznych [16–18]. Prokopiuk-Wierzbicka i wsp. opisali przypadek chorego na cukrzycę typu 2 i nagłym początkiem zespołu nerczycowego spowodowanego nefropatią błoniastą, potwierdzoną w biopsji nerki niereagującą na leczenie zachowawcze. Jedyną skuteczną formą terapii była w tym przypadku obustronna embolizacja tętnic nerkowych z rozpoczęciem leczenia nerkozastępczego [19]. Należy również pamiętać, że w przypadku nagłego pojawienia się białkomoczu nerczycowego u chorego na cukrzycę typu 2 w wieku powyżej 60. roku życia należy rozważyć możliwość występowania choroby nowotworowej i paranowotworowego zespołu nerczycowego [20]. Oprócz pierwotnych glomerulopatii dość często przebieg nefropatii cukrzycowej wklajają również nefropatie cewkowo-śródmiąższowe, a także choroby naczyń nerkowych, to jest przede wszystkim miażdżycowa nefropatia niedokrwienna w przebiegu istotnego hemodynamicznie zwężenia tętnic nerkowych.

Opisany przypadek dowodzi, jak ważna jest wnikliwa ocena każdego chorego na cukrzycę z uszkodzeniem nerek wobec częstego, jak się wydaje, występowania schorzeń niecukrzycowych, zwłaszcza u chorych na cukrzycę typu 2, u których konieczne jest zastosowanie odmiennego postępowania diagnostyczno-terapeutycznego.

PIŚMIENNICTWO

1. Grzeszczak W. Cukrzycowa choroba nerek. W: Sieradzki J. (red.). Cukrzyca. Via Medica, Gdańsk 2007; 744–826.
2. Markiewicz A. Niecukrzycowe schorzenia nerek u chorych na cukrzycę. *Diabet. Prakt.* 2001; 2: 87–92
3. Hwa Wong T., Cheung Lung Choi P., Cheuk Szeto C. i wsp. Renal outcome in type 2 diabetic patients with or without coexisting nondiabetic nephropathies. *Diabetes Care* 2002; 25: 900–905.
4. Gambarà V., Mecca G., Remuzzi G., Bertani T. Heterogenous nature of renal lesions in type II diabetes. *J. Am. Soc. Nephrol.* 1993; 3: 1458–1466.
5. Mak S., Gwi E., Chan K. i wsp. Clinical predictors of non-diabetic renal disease in patients with non-insulin dependent diabetes mellitus. *Nephrol. Dial. Transplant.* 1997; 12: 2588–2591.
6. Ruggenti P., Gambarà V., Perna A., Bertani T., Remuzzi G. The nephropathy of non-insulin dependent diabetes: predictors of outcome relative to diverse patterns of renal injury. *J. Am. Soc. Nephrol.* 1998; 9: 2336–2343.
7. Hovind P., Rossing P., Tarnow L., Smidt U., Parving H. Progression of diabetic nephropathy. *Kidney Int.* 2001; 59: 702–709.
8. Chihara J., Takebayashi S., Taguchi T., Yokoyama K., Harada T., Naito S. Glomerulonephritis in diabetic patients and its effect on the prognosis. *Nephron* 1986; 43: 45–49.
9. Kveder R., Kajtna-Koselj M., Rott T., Bren A.F. Nephrotic syndrome in patients with diabetes mellitus is not always associated with diabetic nephropathy. *Nephrol. Dial. Transplant.* 2001; 16 (supl. 6): 86–87.
10. Czekalski S. Nefropatia cukrzycowa czy cukrzycowa choroba nerek. *Forum Nefrol.* 2008; 2: 53–56.
11. Kokot F., Ficek R., Franek E. Nefropatie niecukrzycowe u chorych na cukrzycę. W: Frank E., Kokota F. (red.). *Nefrodiabetologia*. Via Medica, Gdańsk 2003; 107–125.
12. Pham T.T., Sim J.J., Kujubu D.A., Liu A., Kumar V.A. Prevalance of nondiabetic renal disease in diabetic patients. *Am. J. Nephrol.* 2007; 27: 322–328.
13. Richards N.T., Greaves I., Lee S.J., Howie A.J., Adu D., Michael J. Increased prevalence of renal biopsy findings other than diabetic glomerulopathy in type II diabetes mellitus. *Nephrol. Dial. Transplant.* 1992; 7: 397–399.
14. Olsen S. Identification of non-diabetic glomerular disease in renal biopsies from diabetics — a dilemma. *Nephrol. Dial. Transplant* 1999; 14: 1846–1849.
15. Czekalski S. i wsp. Nefroprotekcja u chorych na cukrzycę. W: Rutkowski B., Czekalski S., Myśliwiec M. (red.). *Nefroprotekcja*. Podstawy patofizjologiczne i standardy postępowania terapeutycznego. Wydawnictwo Czelej, Lublin 2006; 57–68.
16. Eun Young L., Chung C.H., Choi S. Immunoglobulin A nephropathy in patients with non-insulin dependent diabetes mellitus. *J. Korean Med. Sci.* 1999; 14: 582–585.
17. Sessa A., Meroni M., Battini G., Vaccari M., Giordano F., Tarelli T. IgA nephropathy complicating diabetic glomerulosclerosis. *Nephron* 1998; 80: 488–489.
18. Mak S.K., Wong P., Ping-Nam W., Lim-Yee L., Gensy M., Tong W., Wong K.M.A. Prospective study on renal outcome of IgA nephropathy superimposed on diabetic glomeruloclerosis in type 2 diabetic patients. *Nephrol. Dial. Transplant.* 2001; 16: 1183–1188.
19. Prokopiuk-Wierzbicka M., Wierzbicki P., Perkowska-Ptasińska A., Brzozowski K., Wańkiewicz Z. Ciężki zespół nerczycowy wymagający obustronnej embolizacji tętnic nerkowych u chorego z nefropatią błoniastą nałożoną na nefropatię cukrzycową. *Pol. Merk. Lek.* 2008; 24: 321–324.
20. Kurowski R., Manitus J. Glomerulopatie paranowotworowe. *Probl. Lek.* 2004; 2: 151–154.