

Marta Misiuk-Hojto¹, Aneta Hill-Bator¹, Piotr Marszałik², Maria Magnowska-Woźniak³

¹Katedra i Klinika Okulistyki Akademii Medycznej we Wrocławiu

²Katedra i Zakład Farmakologii Akademii Medycznej we Wrocławiu

³Miejskie Centrum Zdrowia w Lubinie

Ocena stanu przedmiotowego siatkówki centralnej po laseroterapii w retinopatii cukrzycowej

The evaluation of the central retina after laser therapy in diabetic retinopathy

STRESZCZENIE

WSTĘP. Celem niniejszej pracy jest ocena wpływu laseroterapii na stan przedmiotowy siatkówki centralnej w retinopatii cukrzycowej.

MATERIAŁ I METODY. Analizie poddano 200 oczu u 101 chorych na cukrzycę typu 1 i typu 2. W badanej grupie było 47 kobiet i 54 mężczyzn w wieku 23–72 lat. Na podstawie szczegółowego badania oftalmoskopowego i angiograficznego w 168 oczach stwierdzono objawy makulopatii. W 105 oczach (62,5%) wykazano ogniskowy obrzęk płamki, w 54 oczach (32,1%) — makulopatię rozlaną, a w 9 oczach (5,4%) — makulopatię niedokrwienną. Zgodnie z zaleceniami *Diabetic Retinopathy Study* (DRS) oraz *Early Treatment Diabetic Retinopathy Study* (ETDRS) pacjentów poddano laseroterapii laserem argonowym firmy Coherent 920. Efekty leczenia oceniano po okresie 1,2–4,4 roku od czasu wykonania fotokoagulacji.

WYNIKI. Po zastosowanej laseroterapii poprawę zaobserwowano w 88,6% przypadków z makulopatią ogniskową i w 83,3% z makulopatią rozlaną. Stabilizację zmian stwierdzono w 8,6% przypadków z makulopatią ogniskową i w 11,1% przypadków z makulopatią rozlaną. Autorzy niniejszej pracy progno-

zowali w 2,8% przypadków, a makulopatii rozlanej — w 5,6%. W oczach z makulopatią niedokrwienną uzyskali stabilizację procesu w 60%, a poprawę zaledwie w 20%. Liczba mikrowłóśniaków zmniejszyła się w 81,8% przypadków, liczba wysięków twardych — w 77% przypadków. Wybroczyny śródsiatkóvkowe uległy regresji zaledwie w 24,2% przypadków, a strefy braku perfuzji jedynie w 3,6% przypadków. **WNIOSKI.** Pozytywne wyniki laseroterapii, szczególnie w makulopatii ogniskowej i rozlanej, uzasadniają uznanie tej terapii jako metody z wyboru w leczeniu retinopatii cukrzycowej.

Słowa kluczowe: retinopatia cukrzycowa, laseroterapia, makulopatia cukrzycowa

ABSTRACT

INTRODUCTION. The purpose of this study is the evaluation of the photocoagulation impact on central retina in diabetic retinopathy.

MATERIAL AND METHODS. 101 patients (200 eyes), age varied from 23 to 72 years, 47 women and 54 men with insulin-dependent and insulin non-dependent diabetes were analyzed. On the basis of detailed ophthalmology and angiography examination diabetic maculopathy were found in 168 eyes. The focal macular edema was stated in 105 eyes (62.5%), diffuse maculopathy in 54 eyes (32.1%) and ischemic maculopathy in 9 eyes (5.4%). Patients were treated with argon laser Coherent 920, in accordance with DRS and ETDRS recommendations. The effects

Adres do korespondencji: lek. med. Aneta Hill-Bator
Katedra i Klinika Okulistyki Akademii Medycznej
ul. Chalubińskiego 2a, 50-368 Wrocław
tel.: (0 71) 784 24 27, tel./faks: (0 71) 784 15 83
tel. kom.: 0 697 068 280

e-mail: a.bator@op.pl

Diabetologia Praktyczna 2006, tom 7, 6, 390–395

Copyright © 2006 Via Medica

Nadesłano: 10.08.2006 Przyjęto do druku: 10.10.2006

of laser therapy were estimated in 1.2 to 4.4 years after photocoagulation.

RESULTS. In 88,6% eyes with focal macular edema and in 83.3% eyes with diffuse maculopathy we noticed an improvement after the photocoagulation. Stabilization was found in 8.6% eyes with focal macular edema and in 11.1% eyes with diffuse maculopathy. Deterioration was found in 2.8% eyes with focal maculopathy and in 5.6% eyes with diffuse maculopathy. Ischemic maculopathy was stabilized in 60%, improved only in 20%. The amount of microvessels decreased in 81.8% eyes, the amount of hard exudates in 77%, intraretinal blood extravasations in 24.2% eyes and zones of lack of perfusion only in 3.6%.

CONCLUSION. The positive results of photocoagulation, especially in focal and diffuse maculopathy, justify the application of laser treatment as a method of choice in diabetic retinopathy.

Key words: diabetic retinopathy, laser photocoagulation, diabetic maculopathy

Wstęp

Retinopatia cukrzycowa jest częstym powikłaniem o typie mikroangiopatii u chorych na cukrzycę. Jest główną przyczyną upośledzenia widzenia u osób młodych, powodując znaczne zaburzenia w ich funkcjonowaniu zawodowym oraz społecznym [1, 2]. Liczba chorych tracących wzrok z powodu cukrzycy systematycznie wzrasta [3].

Zmiany cukrzycowe w obrębie narządu wzroku są częścią zmian naczyniowych ogólnego zespołu mikroangiopatii narządowej. Dotyczy on tętniczek przedwłosowatych, włosniczek i drobnych naczyń żylnych, a na jego powstanie wpływa wiele czynników ogólnych i miejscowych [4]. Bezpośrednią przyczyną rozwoju retinopatii cukrzycowej jest długotrwała hiperglikemia z towarzyszącą jej glikacją białek oraz zaburzeniami hemostazy [3].

Głównymi czynnikami determinującymi powstanie retinopatii jest wiek chorego w momencie zachorowania, czas trwania cukrzycy [3] oraz poziom jej wyrównania [2–4]. Ponadto potencjalnymi czynnikami ryzyka rozwoju retinopatii są: okres pokwitania, nadciśnienie tętnicze [3, 5, 6], obecność nefropatii oraz ciąża [7, 8].

W zależności od zaawansowania zmian wyróżniono następujące rodzaje retinopatii: retinopatię prostą, w obrazie której stwierdza się mikronaczyniaki, krwotoczki śródsiatkówkowe, wysięki twarde oraz różnego stopnia obrzęk płamki; retinopatię przedproliferacyjną, z obecnością stref braku perfuzji,

anomalii naczyniowych i „kłębków waty”, oraz proliferacyjną, która może doprowadzić do ślepoty na skutek odwarstwienia siatkówki lub rozwoju jaskry wtórnej neowaskularnej [6].

Częstość retinopatii cukrzycowej jest większa w cukrzycy typu 1 (40%) niż w cukrzycy typu 2 (20%) [6]. W cukrzycy typu 1, która trwa krócej niż 5 lat, retinopatia występuje rzadko — średnio u około 23% chorych [3, 6, 9]. Po 10 latach jest obecna już u około 60% pacjentów, a po 15 latach objawy retinopatii stwierdza się u 80% chorych [3, 9]. Retinopatię proliferacyjną rzadko obserwuje się u osób z cukrzycą trwającą krócej niż 10 lat [3]. Po 15 latach trwania cukrzycy typu 1 pojawia się ona w około 25% przypadków, a po 20 latach dotyczy 56% chorych [3].

W cukrzycy typu 2 retinopatia jest pozornie rozpoznawana po krótszym okresie trwania choroby. Jej objawy stwierdza się u około 15–20% chorych już w chwili postawienia rozpoznania [3], ponieważ często następuje ono po dłuższym okresie trwania cukrzycy bezobjawowej. Po 15 latach trwania cukrzycy typu 2 retinopatia występuje u 60–85% chorych [3, 6]. Jej proliferacyjna postać dotyczy 3–4% chorych na cukrzycę rozpoznaną w okresie krótszym niż 4 lata, a po 15 latach trwania choroby rozwija się w 5–20% przypadków [3].

W przebiegu retinopatii cukrzycowej dochodzi do obniżenia ostrości widzenia i nieodwracalnych zmian w widzeniu [4, 6]. Istnieją różnice w przyczynach utraty wzroku z powodu retinopatii u osób młodych oraz w wieku starszym. U osób młodych częściej powoduje ją retinopatia proliferacyjna, natomiast u osób starszych główną przyczyną upośledzenia wzroku jest obrzęk płamki, czyli makulopatia [3].

Makulopatia jest najczęstszym powodem obniżenia ostrości wzroku w przebiegu retinopatii cukrzycowej. W przypadku cukrzycy typu 1 u 20,1% pacjentów występuje ona po 10 latach trwania choroby, u 25,4% w insulinozależnej i u 13,9% w insulino niezależnej cukrzycy typu 2 [10]. Obrzęk płamki jest określane jako pogrubienie siatkówki obejmujące obszar 1 DD od centrum dołka [11]. Współcześnie obowiązuje podział na klinicznie bezobjawowy obrzęk płamki oraz klinicznie jawny obrzęk płamki. Klinicznie znaczący obrzęk płamki opisuje się jako obecność jednej lub kilku następujących cech: 1) obrzęku siatkówki w obrębie 500 μm od centrum dołeczka, 2) twardych wysięków w obrębie 500 μm od dołeczka z pogrubieniem przyległej siatkówki, 3) obrzęku siatkówki w obszarze 1 DD lub większym, którego część znajduje się w obrębie średnicy jednej tarczy od centrum dołka [12]. Obrzęk płamki pojawia się już w fazie zaawansowanej retinopatii nie-

proliferacyjnej [3, 6, 13]. Powstaje na skutek nagromadzenia się płynu zewnątrzkomórkowego w obrębie warstwy Henlego i warstwy jądrazastej wewnętrznej siatkówki. Może mieć charakter ograniczony, rozlany oraz niedokrwienny [3, 5, 6].

Celem leczenia retinopatii cukrzycowej, w tym obrzęku plamki, jest zniszczenie obszarów siatkówki pozbawionych krążenia włósniczkowego, zniszczenie lub znaczne zmniejszenie ognisk nowotworzenia naczyniowego, zniszczenie naczyń będących źródłem przecieków w obszarze plamkowym, a także wysięków twardych zajmujących obwodowe obszary plamki [14] oraz stworzenie silnych połączeń siatkówkowo-naczyniówkowych, zapobiegających skutkom trakcji szklistkowo-siatkówkowym i/lub ułatwiającym w przyszłości ewentualne zabiegi witreoretinalne [3, 5, 6]. Cel ten osiąga się poprzez fotokoagulację laserową: panfotokoagulację, fotokoagulację rozproszoną oraz fotokoagulację ogniskową [6].

Wiele badań dotyczących retinopatii cukrzycowej koncentruje się na wpływie laseroterapii na stan funkcjonalny siatkówki centralnej. W niewielu publikacjach zwraca się uwagę na stan przedmiotowy plamki. W niniejszej pracy autorzy podjęli próbę oceny stanu przedmiotowego tylnego bieguna gałki ocznej po laseroterapii u pacjentów z retinopatią cukrzycową.

Material

Analizie poddano 200 oczu u 101 chorych na cukrzycę. Badaną grupę stanowiło 47 kobiet i 54 mężczyzn w wieku 23–72 lat (śr. wieku 55,1 roku). Średni czas trwania cukrzycy w badanej grupie wynosił 15,1 roku ($\pm 5,5$), natomiast czas obserwacji chorych wynosił średnio 2,8 roku ($\pm 1,6$) (tab. 1).

Rozkłady empiryczne powyższych cech były zbliżone do normalnego, co potwierdzono testami χ^2 na poziomie istotności $\alpha = 0,05$.

W badanej grupie obejmującej 101 chorych cukrzycę typu 1 stwierdzono u 20 pacjentów, a cukrzycę typu 2 — u 81 pacjentów (tab. 2).

Wszystkich pacjentów z cukrzycą typu 1 leczono insuliną, 4 z nich dodatkowo przyjmowało doustne leki hipoglikemizujące. Wyłącznie insulinę lub insulinę skojarzoną z lekami hipoglikemizującymi przyjmowało 61 chorych na cukrzycę typu 2, a 20 leczono jedynie preparatami doustnymi.

Stopień wyrównania cukrzycy oraz ocenę skuteczności leczenia określono na podstawie stężenia fruktozaminy [15] mającej odzwierciedlać średnią glikemię w okresie 2–3 tygodni poprzedzających badanie.

W momencie badania kwalifikacyjnego objawy makulopatii stwierdzono w 168 oczach, makulopatię ogniskową — w 105 oczach, co stanowi 62,5% oczu z makulopatią, makulopatię rozlaną — w 54 oczach (32,1%), a makulopatię niedokrwienną — w 9 oczach (5,4%). W tabeli 3 zobrazowano stopień zaawansowania makulopatii cukrzycowej oraz rozkład wyżej

Tabela 2. Częstość cukrzycy typu 1 i typu 2

Rodzaj cukrzycy	Płeć		Razem
	Kobiety	Mężczyźni	
Typu 1	9	11	20
Typu 2	38	43	81
Razem	47	54	101

Tabela 1. Podstawowe cechy dotyczące grupy 101 badanych

	Wartość minimalna	Wartość maksymalna	Wartość średnia	Odchylenie standardowe
Wiek pacjenta (lata)				
Razem	23	72	55,1	10,6
Kobiety	23	72	57,3	10,3
Mężczyźni	29	71	53,2	10,7
Wiek w momencie wykrycia choroby (lata)				
Razem	6	70	40,1	12,1
Kobiety	12	57	41,5	11,1
Mężczyźni	6	70	38,9	12,8
Czas trwania choroby (lata)				
Razem	1	29	15,1	5,5
Kobiety	2	28	15,8	5,1
Mężczyźni	1	29	14,5	5,8

Tabela 3. Rodzaje makulopatii w zależności od typu cukrzycy

Klasyfikacja makulopatii	Liczba oczu (cukrzyca typu 1)	Liczba oczu (cukrzyca typu 2)	Razem
0 — brak	7	9	16
1 — bezobjawowy klinicznie obrzęk plamki	6	10	16
2 — makulopatia ogniskowa	20	85	105
3 — makulopatia rozlana	4	50	54
4 — makulopatia niedokrwienna	3	6	9
Razem	40	160	200

wymienionych form makulopatii w zależności od typu cukrzycy.

Metody

W ocenie przedmiotowej plamki brano pod uwagę wynik badania oftalmoskopowego i angiografii. Ciało szkliste i siatkówka, ze szczególnym uwzględnieniem plamki, badano w biomikroskopie przy użyciu trójlustra Goldmanna oraz soczewki Volk. W angiografii fluoresceinowej siatkówkę oceniano w polu standardowym od 1 do 7 [16]. Do szczegółowej oceny plamki w angiografii wykorzystano pole standardowe 2 według *Early Treatment Diabetic Retinopathy Study* (ETDRS) [17–19].

Kryterium anatomicznym było ustąpienie, zmniejszenie lub zwiększenie obrzęku plamki, analiza porównawcza występowania i rozległości wysięków twardych przed laseroterapią i po jej wykonaniu, ocena ilościowa mikrowłóśniaków, potwierdzone w angiografii istnienie przecieków oraz obecność lub brak stref bezprzepływowych sąsiadujących z obszarem beznaczyniowym plamki.

Za poprawę przyjęto zmniejszenie się liczby mikrowłóśniaków i wybroczyn, resorpcję wysięków, ustąpienie obrzęku plamki, a w kontroli angiograficznej wycofanie się przecieków. Stabilizacją określano stan, w którym nie występowały nowe zmiany w wymienionych badaniach. Za pogorszenie przyjęto wzrost liczby mikrowłóśniaków, twardych wysięków, zaostrenie obrzęku plamki, a w angiografii — obecność obszarów pozbawionych przepływu w obrębie bieguna tylnego, a szczególnie w obszarach sąsiadujących ze strefą beznaczyniową plamki.

Metody leczenia retinopatii cukrzycowej dobierano indywidualnie według zasad opracowanych przez *Diabetic Retinopathy Study* (DRS) oraz ETDRS [17]. Autorzy niniejszej pracy wykonywali fotokoagulację ogniskową bezpośrednią, kraciastą (*macular grid*) oraz odgrodenie („baraż”) plamki. W przypadkach utrzymującego się obrzęku plamki wyżej wymienione metody laseroterapii były kojarzone. Kwalifikacje

do leczenia sformułowano na podstawie zasad ETDRS [14, 17].

W leczeniu zastosowano niebiesko-zielone światło lasera argonowego Coherent 920 oraz światło zielone monochromatyczne o długości 514 A podczas zabiegu odgrodenia („baraż”) plamki.

Do leczenia makulopatii zakwalifikowano 164 oczy, w tym 105 oczu z makulopatią ogniskową, 54 oczy z makulopatią rozlaną oraz 5 oczu z makulopatią niedokrwienną.

Leczeniu nie poddano 16 oczu z bezobjawowym klinicznie obrzękiem plamki oraz 4 oczu z rozwiniętą makulopatią niedokrwienną.

Efekty leczenia oceniano po okresie 1,2–4,4 roku od czasu wykonania fotokoagulacji.

Wyniki

W porównaniu ze stanem wyjściowym stwierdzono statystycznie istotną poprawę dotyczącą liczby mikrowłóśniaków, wybroczyn i wysięków twardych ($p < 0,001$). Nie wykazano poprawy w zakresie stref braku przepływu włóścikowego. Wpływ laseroterapii na stan przedmiotowy siatkówki centralnej przedstawiono w tabeli 4.

Dane dotyczące oceny stanu przedmiotowego plamki po laseroterapii w zależności od rodzaju makulopatii przedstawiono w tabeli 5 i na rycinie 1.

Tabela 4. Zmiany w biegunie tylnym dna oka przed i po laseroterapii

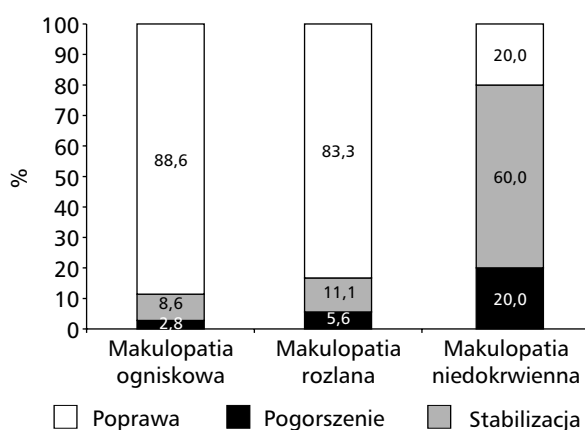
	Poprawa (liczba oczu)	Poziom istotności (liczba oczu)
Mikrowłóśniaki	135 (81,8%)	$p < 0,001$
Wybroczyny śródsiatkówkowe	40 (24,2%)	$p < 0,001$
Wysięki twarde	127 (77%)	$p < 0,001$
Strefy braku przepływu włóścikowego	6 (3,6%)	NS

NS — brak istotności statystycznej

Tabela 5. Ocena stanu przedmiotowego plamki po laseroterapii w poszczególnych postaciach makulopatii

	Liczba oczu	Pogorszenie	Stabilizacja	Poprawa	Poziom istotności
Makulopatia ogniskowa	105	3 (2,8%)	9 (8,6%)	93 (88,6%)	p < 0,001
Makulopatia rozlana	54	3 (5,6%)	6 (11,1%)	45 (83,3%)	p < 0,001
Makulopatia niedokrwienna z laseroterapią plamki	5	1 (20%)	3 (60%)	1 (20%)	NS

NS — brak istotności statystycznej



Rycina 1. Ocena stanu przedmiotowego plamki po laseroterapii w poszczególnych rodzajach makulopatii

Poprawę stanu przedmiotowego plamki na poziomie istotności statystycznej p mniejszej niż 0,001 stwierdzono w oczach z makulopatią ogniskową oraz rozlaną.

Wyniki

W prowadzonych od lat badaniach wykazano skuteczność laseroterapii ogniskowej w likwidacji przecieków i wysięków powstających w przebiegu retinopatii cukrzycowej.

Makulopatię ogniskową stwierdzono w 62,5% oczu z makulopatią, makulopatię rozlaną — w 32,1%, a makulopatię niedokrwienną — w 5,4% przypadków.

Po zastosowanej laseroterapii autorzy niniejszego badania zaobserwowali poprawę w 88,6% przypadków z makulopatią ogniskową i w 83,3% z makulopatią rozlaną. Stabilizację zmian stwierdzili w 8,6% z makulopatią ogniskową i w 11,1% przypadków z makulopatią rozlaną. Progresję makulopatii ogniskowej zaobserwowali w 2,8% przypadków, a makulopatii rozlanej — w 5,6% przypadków. W oczach z makulopatią niedokrwienną zastosowano fotokoagulację, uzyskując stabilizację procesu w 60%, natomiast poprawę zaledwie w 20%.

Liczba mikrośluziaków zmniejszyła się w 81,8% przypadków, natomiast liczba wysięków twardych w 77%. Wybroczyny śródsiatkówkowe uległy regresji zaledwie w 24,2% przypadków, a strefy braku perfuzji jedynie w 3,6%.

Już w latach 70. XX wieku zauważono, że bezpośrednia fotokoagulacja mikrośluziaków znajdujących się w centrum okrężnie ułożonych wysięków twardych likwiduje 80–100% wysięków [20].

Na podstawie 5-miesięcznej obserwacji efektów laserowego leczenia różnych postaci makulopatii Boguszakova i wsp. [21] w makulopatii ogniskowej stwierdzili większą poprawę, a także stabilizację stanu przedmiotowego plamki niż w makulopatii rozlanej. Podobne wyniki uzyskali inni autorzy [22, 23]. Są one również zgodne z wynikami uzyskanymi w niniejszym badaniu.

Dastur [24] oceniał skuteczność laseroterapii siatkówki u pacjentów z retinopatią cukrzycową nieproliferacyjną oraz proliferacyjną. Oczy z retinopatią nieproliferacyjną poddawał laseroterapii typu *grid* zielonym światłem lasera argonowego, po roku uzyskując całkowite wycofanie się obrzęku plamki w 80% oczu, częściowe w 16,6% oczu, a brak efektu w 3,4% oczu. Zmiany o charakterze wysiękowym, czyli wysięki twarde, krwotoczki oraz mikrotętniaki ustąpiły we wszystkich oczach poddanych terapii. Pacjentów z retinopatią proliferacyjną poddawano laseroterapii ogniskowej oraz typu *scatter* zielonym światłem lasera argonowego. W 75% oczu po 6 tygodniach Dastur zaobserwował regresję neowaskularyzacji na tarczy nerwu II, w 70% oczu ustąpiły neowaskularyzacja siatkówki oraz obrzęk plamki. Po roku od terapii nowotworzenie naczyń oraz obrzęk plamki wycofały się w 87,1% oczu. Neowaskularyzacja na tarczy utrzymywała się jedynie w 12,5% oczu, neowaskularyzacja na siatkówce w 18,1% oczu, a obrzęk plamki w 6,2%. W żadnym leczonym oku w ciągu roku od terapii laserowej nie doszło do rozwoju jaskry neowaskularnej, odwarstwienia siatkówki czy masywnego krwotoku doszkliskowego [24].

Podsumowanie

Zaobserwowana przez autorów niniejszej pracy poprawa stanu przedmiotowego siatkówki centralnej po laseroterapii, w postaci zmniejszenia liczby mikrokrwotoków, wybroczyn i wysięków twardych, świadczy o skuteczności fotokoagulacji w leczeniu makulopatii cukrzycowej ogniskowej oraz rozlanej.

PIŚMIENNICTWO

1. Stefansson E., Bek T., Porta M., Larsen N., Kristinsson J., Agardh E.: Screening and prevention of diabetic blindness. *Acta Ophthalmol. Scand.* 2000; 78: 374–385.
2. Porta M., Bandello F.: Diabetic retinopathy. *Diabetologia* 2002; 45: 1617–1634.
3. Ciulla T.A., Amador A.G., Zinman B.: Diabetic retinopathy and diabetic macular edema: pathophysiology, screening, and novel therapies. *Diabetes Care* 2003; 26 (9): 2653–2664.
4. Donnelly R., Emslie-Smith A.M., Gardner I.D., Morris A.D.: ABC of arterial and venous disease: vascular complications of diabetes. *BMJ* 2000; 320: 1062–1066.
5. Tranos P.G., Wickremasinghe S.S., Stangos N.T., Topouzis F., Tsinopoulos I., Pavesio C.E.: Macular Edema. *Surv. Ophthalmol.* 2004; 49 (5): 470–490.
6. Kański J.J.: Okulistyka kliniczna. Wyd. II polskie. Górnicki Wydawnictwo Medyczne, Wrocław 2005; 439–455.
7. Zander E., Herfurth S., Bohl B. i wsp.: Maculopathy in patients with diabetes mellitus type 1 and type 2: associations with risk factors. *Br. J. Ophthalmol.* 2000; 84: 871–876.
8. Lopes de Faria J.M., Jalkh A.E., Trempe C.L., McMeel J.W.: Diabetic macular edema: risk factors and concomitants. *Acta Ophthalmol Scand.* 1999; 77: 170–175.
9. Klein R., Klein B.E., Moss S.E., Cruickshanks K.J.: The Wisconsin epidemiologic study of diabetic retinopathy XV. The long term incidence of macular edema. *Ophthalmology* 1995; 102: 7–16.
10. Christoforidis J., D'Amico D.: Surgical and other treatments of diabetic macular edema: an update. *Int. Ophthalmol. Clin.* 2004; 44 (1): 134–160.
11. Jochmann C., Hammes H.P.: Epidemiology, pathogenesis and therapy of diabetic retinopathy and maculopathy. *Zeitschrift für Ärztliche Fortbildung. Qualitätssicherung* 2002; 96: 167–174.
12. Misiuk-Hojło M., Kobierzycka A., Nizankowska M. H., Magnowska-Woźniak M.: Wpływ laseroterapii na funkcję siatkówki centralnej w makulopatii cukrzycowej. *Diab. Doświad. Klin.* 2004; 4 (1): 39–46.
13. Tranos P., Wickremasinghe S., Stangos N., Topouzis F., Tsinopoulos I., Pavesio C.: Macular edema. *Surv. Ophthalmol.* 2004; 49 (5): 470–485.
14. ETDRS Report No.1: Photocoagulation for diabetic macular edema. ETDRS Research Group. *Arch. Ophthalmol.* 1985; 103: 1796–1805.
15. Ciechanowski K.: Fruktozamina — zastosowanie w profilaktyce klinicznej. *Badanie i Diagnoza* 1996; 2: 13–14.
16. ETDRS Report No.10: Grading diabetic retinopathy from stereoscopic color fundus photographs — An extension of the modified Airlie House Classification. ETDRS Research Group. *Ophthalmology* 1991; 98: 786–806 (supl.).
17. ETDRS Report No.7: Early Treatment Diabetic Retinopathy Study design and baseline patient characteristics: ETDRS Research Group. *Ophthalmology* 1991; 98: 741–756.
18. Vitale S., Maguire M.G., Murphy R.P. i wsp.: Clinically significant macular edema in type I diabetes. *Ophthalmology* 1995; 102: 1170–1176.
19. ETDRS Report No.11: Classification of diabetic retinopathy from fluorescein angiograms. ETDRS Research Group: *Ophthalmology* 1991; 98: 807–822 (supl.).
20. Kieselback G., Juen S.: Visusergebnisse bei diabetischer Makulopathie nach zentraler Photokoagulation. *Ophthalmologica* 1989; 199: 72–76.
21. Boguszakova J., Dolezalova J., Gajdosikova Z., Havlikova H.: Diabetic maculopathy. *Cesk. Ophthalmol.* 1994; 50 supl.: 12–18.
22. Guyot Argenton C.: Photocoagulation en damier ou grille perimaculaire. W: Grange J.D. La retinopathie diabetique. Masson, Paris 1995; 510–524.
23. Hendrikse F.: Le traitement au laser de l'oedeme maculaire diabetique. *Bull. Soc Belge Ophthalmol.* 1993; 247: 57–58.
24. Dastur Y.K. The rationale of argon green laser photocoagulation for diabetic maculopathy. *J. Postgrad. Med.* 1994; 40: 13–17.