

Barbara Mirkiewicz-Sieradzka

Katedra i Klinika Chorób Metabolicznych, Uniwersytet Jagielloński, Collegium Medicum w Krakowie

Czy jest postęp w leczeniu retinopatii cukrzycowej?

Is there a progress in diabetic retinopathy treatment?

STRESZCZENIE

W niniejszej pracy przedstawiono współcześnie stosowane metody leczenia retinopatii cukrzycowej, zarówno nieproliferacyjnej, jak i proliferacyjnej. Zwrócono uwagę na udoskonalenie fotokoagulacji siatkówki przez wprowadzenie koagulacji laserowej, jak również operacji witrektomii. Omówiono współczesne metody leczenia farmakologicznego antagonistami hormonu wzrostu, które mogą prowadzić do obniżenia stężeń zarówno naczyniowego, śródbłonkowego czynnika wzrostu (VEGF), jak i insulinopodobnego czynnika wzrostu 1 (IGF-1), których stężenia w retinopatii są bardzo wysokie. Przez porównanie z dawniej stosowanymi metodami terapii retinopatii cukrzycowej starano się udowodnić, jak duży postęp dokonał się w leczeniu tego ciężkiego, przewlekłego powikłania cukrzycy.

Słowa kluczowe: retinopatia cukrzycowa, leczenie, fotokoagulacja siatkówki, witrektomia, antagoniści hormonu wzrostu, czynniki ryzyka

ABSTRACT

The aim of this paper was to present the current treatment methods of diabetic retinopathy, both proliferative and nonproliferative. The progress in

photocoagulation methods connected with laser photocoagulation and vitrectomy was pointed out. The author presented current pharmacotherapy methods such as growth hormone antagonists, which may lower pathologically elevated levels of vascular endothelial growth factor (VEGF) and insulin like growth factor (IGF-1). By comparison with the older retinopathy treatment methods, the author presented the huge progress in the treatment of this chronic and serious complication of diabetes.

Key words: diabetic retinopathy, treatment, photocoagulation, vitrectomy, growth hormone antagonists, risk factors

Duża częstość występowania cukrzycy i przewidywany, według danych epidemiologicznych, stały wzrost liczby osób dotkniętych tym schorzeniem potwierdzają obawy, że będzie wzrastać liczba przewlekłych powikłań cukrzycy. W leczeniu tej choroby nastąpił bardzo duży postęp, jednak w chwili obecnej największym problemem stały się przewlekłe, degeneracyjne powikłania cukrzycy, które chociaż określane jako późne, mogą, zwłaszcza w cukrzycy typu 2, występować w początkowym okresie choroby, a nawet już w stanie przedcukrzycowym, jak ma to miejsce w retinopatii cukrzycowej.

Znaczenie retinopatii cukrzycowej jako przewlekłego powikłania cukrzycy wynika przede wszystkim z faktu jej dużej częstości występowania. Według Kansky'ego [1] częstość występowania retinopatii cukrzycowej określa się na 40% u osób z cukrzycą typu 1 i 20% u osób z cukrzycą typu 2. W stanie przedcukrzycowym u 7,9% osób występują łagodne formy nieproliferacyjnej retinopatii cukrzycowej [2].

Adres do korespondencji: dr hab. med. Barbara Mirkiewicz-Sieradzka
Katedra i Klinika Chorób Metabolicznych
Uniwersytetu Jagiellońskiego w Krakowie
ul. Kopernika 15, 31-501 Kraków
e-mail: m.msierad@cyf-kr.edu.pl
Diabetologia Praktyczna 2007, tom 8, 1, 28-34
Copyright © 2007 Via Medica
Nadesłano: 04.01.2007 Przyjęto do druku: 24.01.2007

Częstość występowania retinopatii cukrzycowej i jej zapadalność ściśle wiążą się zarówno z czasem trwania cukrzycy, jak i ze złą kontrolą metaboliczną. Uważa się, że poza innymi czynnikami, istnieją dwa podstawowe czynniki ryzyka zarówno rozwoju, jak i progresji już istniejących zmian w siatkówce. Z niektórych obserwacji [3] wynika, że czas trwania cukrzycy jest silniejszym od hiperglikemii predyktorem rozwoju i progresji retinopatii. W cukrzycy typu 1 retinopatia może się pojawić dopiero po 5 latach trwania choroby i dlatego przy czasie trwania krótszym niż 2 lata jedynie 2% osób wykazuje cechy retinopatii, podczas gdy po 15 latach lub dłuższym okresie choroby odsetek ten wzrasta do 98% [3, 4]. W cukrzycy typu 2 już w momencie zdiagnozowania choroby u około 12–21% osób występuje retinopatia [5–8].

Wiele lat obserwacji i doświadczeń w leczeniu retinopatii cukrzycowej zebranych zarówno dzięki badaniom eksperymentalnym, jak i dużym wieloosrodkowym próbom klinicznym pozwoliło ustalić współcześnie obowiązujący schemat postępowania terapeutycznego dotyczący retinopatii. Schemat ten obejmuje:

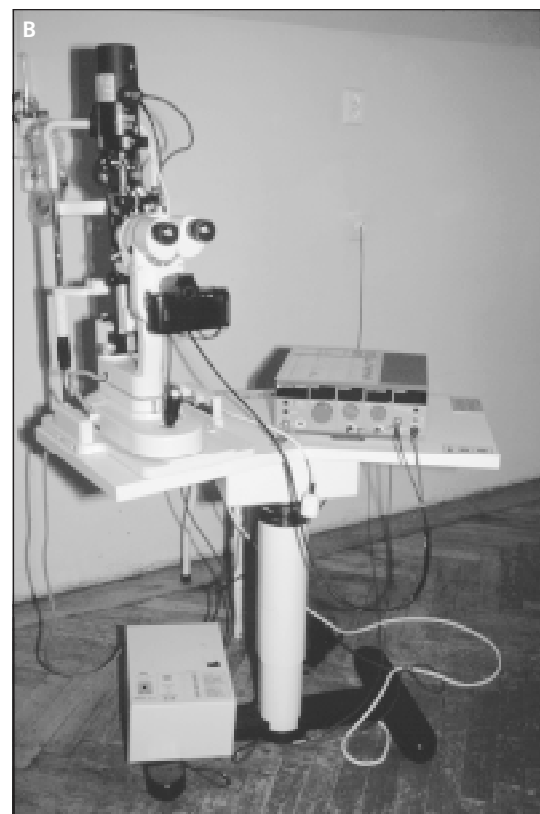
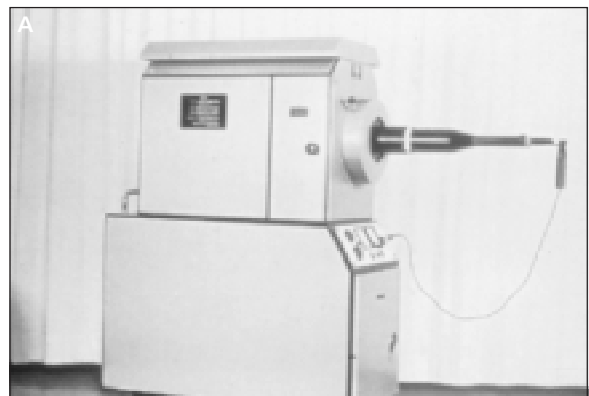
- fotokoagulację laserową siatkówki;
- witrektomię;
- leczenie farmakologiczne i współcześnie badane leki.

Opracowanie schematu postępowania leczniczego, jak również ustalenie ściśle określonych wskazań i przeciwwskazań do wyboru danej metody postępowania należy uznać za bardzo duży postęp.

Zmiany oczne w cukrzycy po raz pierwszy zauważono ponad 200 lat temu; zaobserwowano, że u chorych na cukrzycę dochodzi do rozwoju zaćmy. Stwierdzenie zmian cukrzycowych w dnie oka było możliwe dopiero po wynalezieniu przez Helmholtza w 1851 roku oftalmoskopu, pozwalającego badać siatkówkę. Autorem pierwszego opisu retinopatii cukrzycowej był wiedeński okulista Eduard von Jaeger który swoje spostrzeżenia opublikował w piśmie *Beiträge zur Pathologie des Auges* w 1855 roku [9]. Kolejno ukazywały się publikacje, w których opisywano poszczególne objawy obrazu klinicznego retinopatii, ale pełny opis retinopatii cukrzycowej autorstwa Ballantyne'a i Lowensteina [10] ukazał się dopiero w 1944 roku.

Leczenie retinopatii cukrzycowej ma również długą historię. Początkowo u chorych z objawami retinopatii cukrzycowej prowadzono wyłącznie obserwację okulistyczną, równoległe z leczeniem internistycznym cukrzycy. Następnie wprowadzono leczenie dietą polegające na ograniczeniu ilości spożywanych tłuszczów, aby w ten sposób zmniej-

szyc liczbę „twardych wysięków” w siatkówce. W końcu rozpoczęto podawanie leków działających ochronnie na naczynia krwionośne, z których część jest niekiedy zalecana do dnia dzisiejszego. W latach 1953–1955 zaczęto stosować w leczeniu retinopatii resekcję przysadki lub wyłączenie jej funkcji przez napromienianie. Dopiero w 1959 roku wprowadzono skuteczną metodę leczenia retinopatii cukrzycowej, jaką jest fotokoagulacja siatkówki za pomocą fotokoagulatora z lampą ksenonową, wynalezionej przez Meyer-Schwickeratha [11]. Ta metoda leczenia



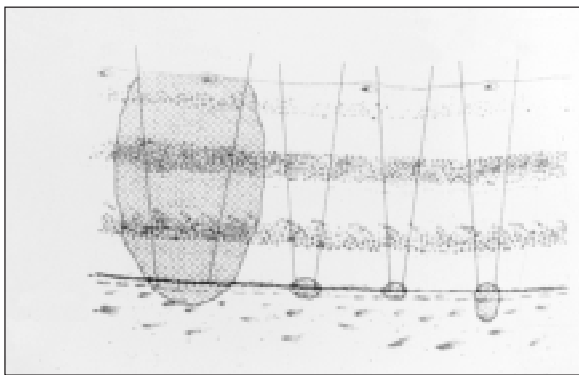
Rycina 1. Fotokoagulacja siatkówki. A. Lampa ksenonowa — fotokoagulator; B. Laser diodowy (zmodyfikowano wg [12])

rozwinęła się później przez wprowadzenie fotokoagulacji laserowej siatkówki w 1963 roku (ryc. 1A, B [wg 12]).

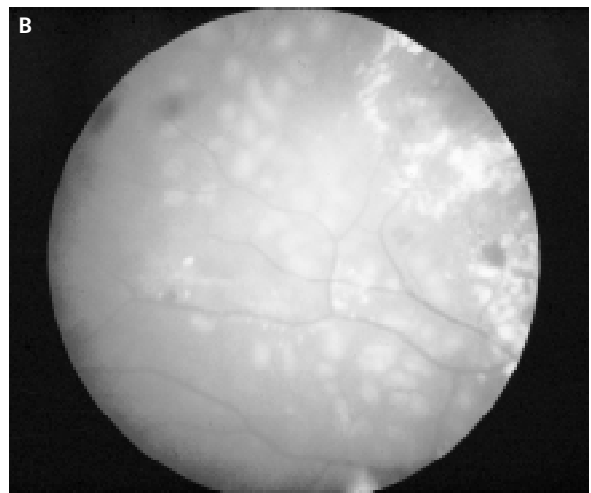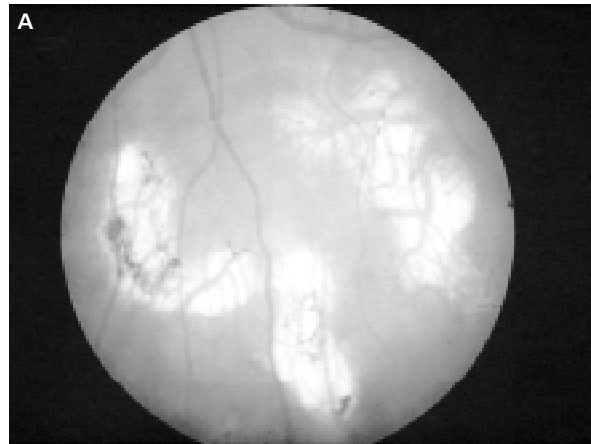Dlaczego musiał upłynąć okres ponad 100 lat od rozpoznania choroby do rozpoczęcia jej leczenia, skoro patologię siatkówki w przebiegu cukrzycy poznano w 1855 roku, a skuteczne leczenie tej patologii fotokoagulacją wprowadzono dopiero w 1959 roku?

Fotokoagulacja siatkówki to obecnie podstawowa skuteczna metoda leczenia retinopatii cukrzycowej; uważa się, że powoduje ona 50-procentową redukcję utraty wzroku w przebiegu cukrzycy [13]. Szczególnym wskazaniem do wykonania zabiegu fotokoagulacji jest obecność makulopatii cukrzycowej. Wprowadzenie fotokoagulacji laserowej stanowiło przełom w postępowaniu terapeutycznym w odniesieniu do retinopatii. Fotokoagulator z lampą ksenonową był urządzeniem bardzo dużych rozmiarów, mało mobilnym, niewygodnym w użytkowaniu, a zabieg musiał być wykonywany w pozycji leżącej pacjenta, inaczej niż w przypadku aparatów laserowych, które mają małe rozmiary, są przenośne, a fotokoagulację wykonuje się w pozycji siedzącej pacjenta w warunkach ambulatoryjnych. Lasery diodowe umożliwiają wykonanie zabiegu przy mniej przejrzystych ośrodkach optycznych oka, a obszar koagulacji jest ograniczony do nabłonka barwnikowego siatkówki i do naczyńówki, przez co uszkodzenia czynnościowe są mniejsze. Fotokoagulacja ksenonowa powodowała powstanie w siatkówce bardzo rozległych i głębokich blizn obejmujących nie tylko ognisko chorobowe, ale również dużą przestrzeń otaczającą siatkówkę, w przeciwieństwie do lasera argonowego, dzięki któremu głębokość uszkodzenia siatkówki jest znacznie mniejsza, a skuteczność podobna (ryc. 2, ryc. 3A, B [wg 12]).

Witrektomię, będącą metodą chirurgicznego leczenia zaawansowanej retinopatii proliferacyjnej



Rycina 2. Schemat głębokości uszkodzenia siatkówki i wielkości ogniska podczas fotokoagulacji (zmodyfikowano wg [12])



Rycina 3. A. Ogniska koagulacji po fotokoagulacji siatkówki lampą ksenonową; B. Ogniska koagulacji po fotokoagulacji siatkówki laserowej (zmodyfikowano wg [12])

z powikłaniami, wprowadził Machemer w 1971 roku [12]. Operację podejmuje się, kiedy nastąpiła utrata wzroku spowodowana krwawymi wylewami do ciała szklanego i/lub strukturalnymi zmianami uszkadzającymi siatkówkę, których nie można leczyć innymi metodami [14, 15]. Udoskonalenie technik operacyjnych podczas witrektomii i wprowadzanie nowych urządzeń laserowych (lasery erbowe, holmowe) pozwoliło na poszerzenie wskazań do witrektomii i na zwiększenie odsetka lepszych wyników po operacji. Obecnie możliwe jest podczas witrektomii usunięcie zaćmy, zamknięcie przedarcia siatkówki, leczenie odwarstwienia siatkówki oraz przemieszczenia plamki, a ostatnio również leczenie cukrzycowego obrzęku plamki [16, 17]. Wprowadzenie witrektomii do leczenia retinopatii stanowiło duży postęp, gdyż dawało szansę przywrócenia wzroku tym chorym, dla których utrata wzroku do niedawna była nieodwracalna.

Stosowanie farmakoterapii w retinopatii cukrzycowej rozpoczęto, jak już wspomniano, przed wielu laty. Pierwszym przebadanym i zastosowanym lekiem było dobesylan wapniowy (*calcium dobesilate*) [19], którego skuteczność potwierdzono w latach 90. XX wieku fluorofotometrycznie [19, 20]. Odkrycie reduktazy aldozowej w perycytach ludzkiej siatkówki i potwierdzenie roli reduktazy aldozowej w rozwoju retinopatii w warunkach eksperymentalnych doprowadziło do zainteresowania lekami będącymi inhibitorami reduktazy aldozowej [21]. Należy również zwrócić uwagę na grupę leków antyagregacyjnych, takich jak: tiklopidyna, glipizyd, gliklazyd i kwas acetylosalicylowy [22–25], które okazały się skuteczne w leczeniu wczesnej postaci nieproliferacyjnej retinopatii cukrzycowej.

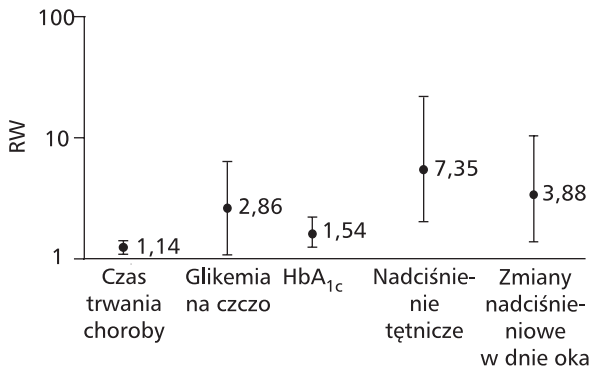
Prowadzone ostatnio badania nad zastosowaniem w terapii retinopatii cukrzycowej antagonistów hormonu wzrostu stanowią kolejny krok w kierunku poszerzenia i dalszego unowocześnienia leczenia retinopatii [26–28]. Główną rolę w procesie neowaskularyzacji siatkówki w warunkach jej niedotlenienia odgrywa naczyniowy czynnik wzrostu śródbłonna (VEGF, *vascular endothelial growth factor*), którego stężenie w retinopatii proliferacyjnej jest bardzo wysokie [29]. Substancją hamującą czynnik VEGF jest preparat pegaptamid (Macugen), którego zastosowanie powoduje regresję retinopatii [30]. Duże nadzieje wiąże się z zastosowaniem monoklonalnych przeciwciał anti-VEGF oraz syntetycznych steroidów (soli sodowej acetonidu triamcynolonu) w iniekcji do ciała szklistego [31]. Prowadzone ostatnio randomizowane badania kliniczne III fazy preparatu Ruboxistaurin [32–35], będącego inhibitorem kinazy białkowej C, obniżającego stężenie VEGF, wykazało, że lek ten znamienne zmniejsza utratę wzroku u pacjentów z makulopatią cukrzycową, ale niestety nie opóźnia progresji retinopatii u chorych w stadium retinopatii nieproliferacyjnej [35]. W badaniach wykazano również, że inhibitory enzymu konwertującego angiotensynę II powodują obniżenie stężenia czynnika VEGF w cieple szklistym chorych z retinopatią proliferacyjną i o 50% redukują progresję retinopatii [36–39].

Drugą grupą badań są leki obniżające stężenie insulinopodobnego czynnika wzrostu (IGF, *insulin like growth factor*), które jest wielokrotnie podwyższone u osób z proliferacyjną retinopatią cukrzycową. Są to preparaty z grupy długodziałających syntetycznych analogów somatostatyny, na przykład okretotyd [40–42]. Wyniki badań wykazały, że opóźnia on progresję retinopatii do stadium retinopatii proliferacyjnej i wydłuża czas, kiedy konieczny staje się zabieg laserowy siatkówki [42].

Za duży postęp należy uznać uwzględnienie w terapii retinopatii cukrzycowej czynników ryzyka zarówno jej rozwoju, jak i progresji. Kolejne lata przynoszą szczegółowe dane dotyczące wpływu na rozwój i progresję retinopatii bardzo wielu czynników ryzyka, przede wszystkim hiperglikemii, nadciśnienia tętniczego i zaburzeń gospodarki lipidowej.

Mimo że silny związek między kontrolą glikemii a mniej częstą retinopatią znano od dawna i potwierdzono w literaturze eksperymentalnej [43, 44], dopiero wyniki dużych randomizowanych badań klinicznych potwierdziły ten związek. Wyniki badań przeprowadzonych w ramach programu *Diabetes Control and Complications Trial* (DCCT) wykazały w odniesieniu do chorych z cukrzycą typu 1, że w grupie osób leczonych intensywnie dochodzi do zmniejszenia ryzyka rozwoju retinopatii o 76% i do zmniejszenia jej progresji o 54% [45]. W badaniach własnych [46], wykonanych za pomocą biostatora, wykazano również, że niedoinsulinowanie, a więc w konsekwencji hiperglikemia, prowadzi do bardziej zaawansowanych zmian w dnie oka. Według badań DCCT/EDIC [47] u chorych na cukrzycę typu 1 redukcja ryzyka retinopatii, a także nefropatii, wynikająca z intensywnej terapii, utrzymuje się przez okres co najmniej 4 lat, mimo podwyższonej późniejszej glikemii. Jednak na podstawie wyników tych badań można wysnuć następujące wnioski: wprowadzenie intensywnej terapii cukrzycy musi nastąpić jak najwcześniej; leczenie to powinno być utrzymywane możliwie najdłużej, gdyż jest prawdopodobne, że przedłużony okres glikemii na poziomie zbliżonym do wartości prawidłowych przyniesie dalszą redukcję ryzyka komplikacji w tej grupie chorych. W odniesieniu do chorych na cukrzycę typu 2 potwierdzenie dla korzystnego wpływu intensywnego leczenia na retinopatię przynoszą wyniki randomizowanych, klinicznie kontrolowanych badań *The United Kingdom Prospective Diabetes Study* (UKPDS) [48, 49]. Po okresie ponad 12 lat w grupie chorych leczonych intensywnie każde obniżenie średniej wartości stężenia hemoglobiny glikowanej (HbA_{1c}) powodowało redukcję progresji retinopatii o 21%, a ponadto wykazano 29-procentowe zmniejszenie w konieczności wykonania fotokoagulacji siatkówki w porównaniu z grupą leczoną konwencjonalnie.

Wielu autorów opisuje dodatni związek wysokich wartości ciśnienia tętniczego z ciężkością retinopatii w obu typach cukrzycy [50–53]. Według badań prowadzonych w ramach programu UKPDS u osób z cukrzycą typu 2 każde obniżenie średniej wartości ciśnienia skurczowego o 10 mm Hg wiązało się między innymi z redukcją ryzyka wszystkich



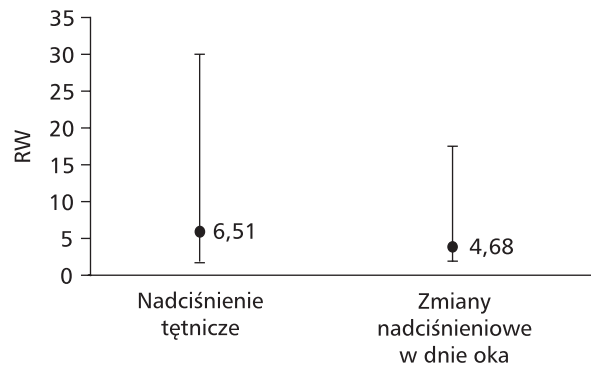
Rycina 4. Ryzyko wystąpienia retinopatii (RW) u chorych na cukrzycę typu 2 oszacowane na podstawie jednokrotnej regresji logistycznej (wystandaryzowane wg wieku i płci) (zmodyfikowano wg [53])

powikłań cukrzycowych o 12% i ze zmniejszeniem mikroangiopatii o 13% ($p < 0,0001$) [52, 54]. W badaniach prowadzonych w Polsce nad wybranymi czynnikami ryzyka powikłań ocznych w cukrzycy typu 2 [53] stwierdzono, że częstość retinopatii była istotnie ($p < 0,01$) związana z obecnością nadciśnienia, czyli u 92% chorych występowało nadciśnienie tętnicze. W grupie chorych z makulopatią odsetek ten wynosił 96,6%. W przypadku cukrzycy typu 1 nadciśnienie tętnicze towarzyszyło retinopatii w 49,1% ($p < 0,01$), a w makulopatii — w 61,5% ($p < 0,05$) [53]. Czynnikiem ryzyka dla rozwoju retinopatii w cukrzycy typu 2 w powyższych badaniach okazały się: czas trwania choroby, podwyższona glikemia na czczo, podwyższona wartość HbA_{1c} i właśnie długotrwałe nadciśnienie tętnicze, którego obecność zwiększała ryzyko wystąpienia retinopatii ponad 7-krotnie (ryc. 4 [wg 53])

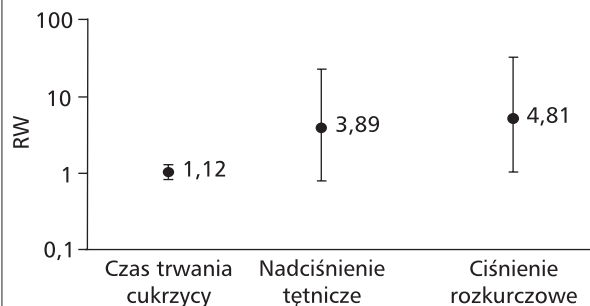
Ostatnio zwraca się szczególną uwagę na powiązania makulopatii cukrzycowej z obecnością nadciśnienia tętniczego. Ten związek potwierdzono również we wspomnianych polskich badaniach [53]. U osób z cukrzycą typu 2 jedynym czynnikiem rozwoju i progresji makulopatii cukrzycowej okazało się długotrwałe nadciśnienie, które zwiększało ryzyko rozwoju makulopatii ponad 6-krotnie, a obecność zmian nadcisnieniowych w dnie oka zwiększała to ryzyko ponad 4-krotnie (ryc. 5 [wg 53]).

U osób z cukrzycą typu 1 ryzyko wystąpienia makulopatii wiązało się, poza czasem trwania cukrzycy, z obecnością nadciśnienia tętniczego i zmian nadcisnieniowych w dnie oka (ryc. 6 [wg 53]).

W latach 80. XX wieku zwrócono uwagę na związek zaburzeń lipidowych z retinopatią cukrzycową [55, 56], ale dopiero w badaniach EURODIAB [57] potwierdzono ścisłą zależność między stężeniem



Rycina 5. Ryzyko wystąpienia makulopatii (RW) u chorych na cukrzycę typu 2 oszacowane na podstawie jednokrotnej regresji logistycznej (wystandaryzowane wg wieku i płci) (zmodyfikowano wg [53])



Rycina 6. Ryzyko wystąpienia makulopatii (RW) u chorych na cukrzycę typu 1 oszacowane na podstawie jednokrotnej regresji logistycznej (wystandaryzowane wg wieku i płci) (zmodyfikowano wg [53])

triglicerydów a retinopatią. W 1991 roku ukazała się publikacja na temat korzystnego wpływu obniżenia stężenia lipidów na retinopatię cukrzycową [58]. Następnie stwierdzono korzystny wpływ preparatu danaparoid na zmniejszenie „twardych wysięków” w siatkówce [59]. Wykazano również, że po leczeniu laserem nie uzyskano zmniejszenia „twardych wysięków” w plamce, ale nastąpiła poprawa po obniżeniu za pomocą statyn stężenia lipidów w surowicy krwi [60]. Histologicznie, u zmarłego chorego stwierdzono odkładanie lipidów w siatkówce, podobne do obserwowanego w obrębie zmian miażdżycowych dużych naczyń [60]. Można sądzić, że podobnie jak w populacji ogólnej, podawanie statyn w tej grupie pacjentów wiąże się z poprawą właściwości ścian naczyń, prawdopodobnie zarówno przez wpływ na zaburzenia gospodarki lipidowej, jak i poprzez działanie przeciwzapalne i przeciwoksydacyjne [61]. W 2005 roku ukazała się publikacja [62] podsumowująca wyniki badań programu (FIELD) *Fenofibrate Interventions and Event Lowering in Diabetes*, którego celem było okre-

ślenie, czy wczesna interwencja z użyciem fenofibratu może u chorych z cukrzycą typu 2 bez istotnych zaburzeń gospodarki lipidowej zapobiegać incydentom sercowo-naczyniowym. Poza wynikami dotyczącymi głównego kierunku badań stwierdzono w odniesieniu do retinopatii cukrzycowej, że leczenie fenofibratem zmniejszyło istotnie (o 30%) konieczność zastosowania terapii laserowej siatkówki [62].

Podsumowując, należy stwierdzić, że nastąpił istotny postęp w leczeniu retinopatii cukrzycowej. Począwszy od udoskonalenia metod fotokoagulacji siatkówki, przez wprowadzenie koagulacji laserowej, udoskonalenie operacji witrektomii i poszerzenie wskazań do tego zabiegu, do wprowadzania nowych leków, takich jak inhibitory hormonu wzrostu, które opóźniają progresję retinopatii. Duże postępy w terapii retinopatii obejmują uwzględnienie kontroli glikemii, leczenie nadciśnienia tętniczego i zaburzeń gospodarki lipidowej. Można się spodziewać, że w niedalekiej przyszłości w dobie terapii genowej będziemy mogli nie tylko skutecznie leczyć retinopatię cukrzycową, ale także zapobiegać jej rozwojowi.

PIŚMIENICTWO

1. Kansky J.J.: Clinical ophthalmology. A systematic approach. Retinal vascular disorders. Diabetic retinopathy. Wyd. III. Butterworth-Heinemann Ltd, Oxford 1994: 344.
2. Knowler W.C., Barrett-Connor E., Fowler S.E. i wsp.: Diabetes Prevention Program Research Group: reduction in the incidence of type 2 diabetes with lifestyle intervention or metformin. *N. Engl. J. Med.* 2002; 346: 393–403.
3. Fong D.S., Aiello L., Gardner T.W. i wsp.: Diabetic retinopathy. *Diabetes Care* 2003; 26 (supl. A): S99–S102.
4. Klein R., Klein B.E., Moss S.E., Davis M.D., DeMets D.L.: The Wisconsin epidemiologic study of diabetic retinopathy. II. Prevalence and risk of diabetic retinopathy when age at diagnosis is less than 30 years. *Arch. Ophthalmol.* 1984; 102: 520–526.
5. Mirkiewicz-Sieradzka B.: Postępowanie w retinopatii u chorych z cukrzycą typu II. Nowe spojrzenie na cukrzycę insulinoniezależną, jej powikłania, leczenie. *Intern. Symp. Summer-School-Joint Action Nephrology Eastern Europe*. Szczecin 1997; 65.
6. Klein R.: Retinopathy in a population — based study. *Trans. Am. Ophthalmol. Soc.* 1992; 90: 561–594.
7. Klein R., Klein B.E.K., Moss S.E.: Epidemiology of proliferative diabetic retinopathy. *Diabetes Care* 1992; 15: 1875–1891.
8. Fong D.S., Aiello L.P., Ferris F.L. III, Klein R.: Diabetic retinopathy. *Diabetes Care* 2004; 27: 2540–2553.
9. Fischer F.: The first case of diabetic retinopathy. (Eduard von Jaeger, Vienna 1853). W: Von Fugelhardt D. (red.). *Diabetes its medical and cultural history*. Wyd. Springer-Verlag, Berlin Heidelberg 1989; 363–369.
10. Ballantyne A.J., Lowenstein A.: Pathology of diabetic retinopathy. *Trans. Ophthalmol. Soc. UK* 1944; 63: 95.
11. Meyer-Schwickerath G.: Treatment of vascular disease of the retina with light coagulation. *Trans. Canad. Ophthalmol. Soc.* 1963; 26: 137.
12. Mirkiewicz-Sieradzka B.: Cukrzycowa choroba oczu. W: Sieradzki J. (red.). *Cukrzyca*. Wyd. Via Medica, Gdańsk 2006; 689–743.
13. American Diabetes Association: Diabetic retinopathy. *Diabetes Care* 2002; (supl. A): 590–593.
14. The Diabetic Retinopathy Vitrectomy Study (DRUS) Research Group: Early Vitrectomy for severe vitreous hemorrhage in diabetic retinopathy. Two-years results of a randomized trial. DRUS Report No 2. *Arch. Ophthalmol.* 1985; 103: 1644–1652.
15. Smiddy W.E., Flynn H.W.: Vitrectomy in the management of diabetic retinopathy. *Scerv. Ophthalmol.* 1999; 43: 491–507.
16. Sato Y., Shimada H., Aso S., Matsui M.: Vitrectomy for diabetic macular heterotopia. *Ophthalmology* 1994; 101: 63–67.
17. Pendergast S.D., Hassan T.S., Williams G.A. i wsp.: Vitrectomy for diffuse diabetic macular edema associated with a taut premacular posterior hyaloid. *Am. J. Ophthalmol.* 2000; 130: 178–186.
18. Mirkiewicz-Sieradzka B.: Leczenie retinopatii cukrzycowej. *Med. Prakt.* 1995; 4: 87–91.
19. Żygulska-Machowa H., Maciejewski Z., Szopińska-Cibowa L., Pasadyn J., Bryk E.: Ocena działania leczniczego preparatu Doxium (Calcium dobesilate) u chorych z retinopatią cukrzycową. *Klin. Oczna* 1976; 76: 633.
20. Leite E.B., Mota M.C., de Abreu J.R., Cunha-Vaz J.G.: Effect of calcium dobesilate on the blood-retinal barrier in early diabetic retinopathy. *Int. Ophthalmol.* 1990; 14: 81–88.
21. Renier G., Mamputu J.C., Desfaits A.C., Serri O.: Monocyte adhesion in diabetic angiopathy: effects of free-radical scavenging. *J. Diabetes Complications* 2003; 17: 20–29.
22. Akanuma Y., Kosaka K., Kanazawa Y., Kasuga M., Fukuda M., Aoki S.: Long-term comparison of oral hypoglycemic agents in diabetic retinopathy. Gliclazide vs. other sulfonylureas. *Diab. Res. Clin. Practice* 1988; 5: 81–90.
23. Akanuma Y., Kosaka K., Kanazawa Y., Kasuga M., Fukuda M., Aoki S.: Diabetic retinopathy in non-insulin-dependent diabetes mellitus patients: the role of gliclazide. *Am. J. Med.* 1991; 90 (supl.): A6–76.
24. The Early Treatment Diabetic Retinopathy Study Research Group: effects of aspirin treatment on diabetic retinopathy. ET-DRS Report No 8. *Ophthalmology* 1991; 98: 757–765.
25. Sun W., Gerhardinger Ch., Dagher Z., Hoehn T., Lorenzi M.: Aspirin at low-intermediate concentrations protects retinal vessels in experimental diabetic retinopathy through non-platelet-mediated effects. *Diabetes* 2005; 54: 3418–3426.
26. Urban B., Peczyńska J.: Rola naczyniowego czynnika wzrostu śródbłonna (VEGF) w patogenezie retinopatii cukrzycowej. *Klin. Oczna* 2003; 105: 319–321.
27. Nowak J.Z.: Wartość diagnostyczna poziomów VEGF i PEDF dla oceny procesu neowaskularyzacyjnego w chorobach oczu. *Okulistyka* 2004; 2: 49–51.
28. Pfeiffer A., Schatz H.: Diabetic microvascular complications and growth factors. *Exp. Clin. Endocrinol.* 1995; 103: 7–14.
29. Itakura H., Kishi S., Kotajima N., Murakami M.: Persistent secretion of vascular endothelial growth factor into the vitreous cavity in proliferative diabetic retinopathy after vitrectomy. *Ophthalmology* 2004; 111: 1880–1884.
30. The Eyeted Study Group: preclinical and phase 1A clinical evaluation of an anti-VEGF pegylated aptamer (EYE 001) for the treatment of exudative age-related macular degeneration. *Retina* 2002; 22: 143–152.
31. Martidis A., Duker J.S., Greenberg P.B. i wsp.: Intravitreal triamcinolone for refractory diabetic macular edema. *Ophthalmology* 2002; 109: 920–927.
32. Frank R.N.: Potential new medical therapies for diabetic retinopathy: protein kinase C inhibitors. *Am. J. Ophthalmol.* 2002; 133: 693–698.
33. Danis R.P., Bingaman D.P., Jirousek M., Yang Y.: Inhibition of intraocular neovascularization caused by retinal ischemia in

- pigs by PKCbeta inhibition with LY333531. *Invest. Ophthalmol. Vis. Sci.* 1998; 39: 171–179.
34. Aiello L.P.: The potential role of PKC beta in diabetic retinopathy and macular edema. *Surv. Ophthalmol.* 2002; 47: S263–S269.
 35. The PKC-DRS Study Group: the effect of ruboxistaurin on visual loss in patients with moderately severe to very severe nonproliferative diabetic retinopathy: initial results of the protein kinase C beta inhibitor diabetic retinopathy study (PKC-DRS) multicenter randomized clinical trial. *Diabetes* 2005; 54: 2188–2197.
 36. The EUCLID Study Group: randomised placebo-controlled trial of lisinopril in normotensive patients with insulin-dependent diabetes and normoalbuminuria or microalbuminuria. *Lancet* 1997; 349: 1787–1792.
 37. Bui B.V., Armitage J.A., Tolcos M., Cooper M.E., Vingrys A.J.: ACE inhibition salvages the visual loss caused by diabetes. *Diabetologia* 2003; 46: 401–408.
 38. Lewis E.J., Hunsicker L.G., Bain R.P., Rohde R.D.: The effect of angiotensin-converting-enzyme inhibition on diabetic nephropathy. *N. Engl. J. Med.* 1993; 329: 1456–1462.
 39. Dosso A.A., Rungger-Brandle E., Leuenberger P.M.: Ultrastructural alterations in capillaries of the diabetic hypertensive rat retina: protective effects of ACE inhibition. *Diabetologia* 2004; 47: 1196–1201.
 40. Gacka M., Adamiec J.: Rola insulinopodobnego czynnika wzrostu I w rozwoju retinopatii cukrzycowej. *Przegl. Lek.* 2003; 60: 588–592.
 41. Mc Combe H., Lightman S., Eckland D.J., Hamilton A.M., Lightman S.L.: Effect of long-acting somatostatin analogue (BJM 23014) on proliferative diabetic retinopathy: a pilot study. *Eye* 1991; 5: 569–575.
 42. Boehm B.O., Lang G.K., Jehle P.M., Feldman B., Lang G.E.: Octreotide reduces vitreous hemorrhage and loss of visual acuity risk in patients with high-risk proliferative diabetic retinopathy. *Horm. Metab. Res.* 2001; 33: 300–306.
 43. Engerman R., Bloodworth J.M., Nelson S.: Relationship of microvascular disease in diabetes to metabolic control. *Diabetes* 1977; 26: 760–769.
 44. Engerman R.L., Kern T.S.: Progression of incipient diabetic retinopathy during good glycemic control. *Diabetes* 1987; 36: 808–812.
 45. The Diabetes Control and Complications Trial (DCCT) Research Group.: the effect of intensive treatment of diabetes on the development and progression of long-term complications in insulin-dependent diabetes mellitus. *N. Engl. J. Med.* 1993; 329: 977–986.
 46. Sieradzki J., Mirkiewicz-Sieradzka B., Szurkowska N., Romanowska B.: Diabetic retinopathy and previous insulin therapy as compared with insulin requirement. *Diab. Res. Clin. Practice* 1991; 11: 155–160.
 47. DCCT/Epidemiology of diabetes Interventions and Complications Research Group: retinopathy and nephropathy in patients with type 1 diabetes four years after a trial of intensive therapy. *NEJM* 2000; 342: 381–389.
 48. UK Prospective Diabetes Study (UKPDS) Group: intensive blood-glucose control with sulphonylureas or insulin compared with conventional treatment and risk of complications in patients with type 2 diabetes (UKPDS 33). *Lancet* 1998; 352: 837–853.
 49. Stratton I.M., Adler A.I., Neil H.A. i wsp.: Association of glycaemia with macrovascular and microvascular complications of type 2 diabetes (UKPDS 35): prospective observational study. *Brit. Med. J.* 2000; 321: 405–412.
 50. Klein R., Klein B.E., Moss S.E., Davis M.D., De Mets D.L.: Is blood pressure a predictor of the incidence or progression of diabetic retinopathy? *Arch. Intern. Med.* 1989; 149: 2427–2432.
 51. Matthews D.R., Stratton I.M., Aldington S.J., Holman R.R., Kohner E.M.: UK Prospective Diabetes Study Group: Risks of progression of retinopathy and vision loss related to tight blood pressure control in type 2 diabetes mellitus. UKPDS 69. *Arch. Ophthalmol.* 2004; 122: 1631–1640.
 52. Adler A.I., Stratton I.M., Neil H.A. i wsp. on behalf of the UK Prospective Diabetes Study Group: association of systolic blood pressure with macrovascular and microvascular complications of type 2 diabetes (UKPDS 36): prospective observational study. *BMJ* 2000; 321: 412–419.
 53. Bryk J. Charakterystyka i wybrane czynniki ryzyka powikłań ocznych w cukrzycy typu 2. Rozprawa doktorska. Kraków 2001; 57–136.
 54. UK Prospective Diabetes Study (UKPDS) Group: tight blood pressure control and risk of macrovascular and microvascular complications in type 2 diabetes: UKPDS 38. *Br. Med. J.* 1998; 317: 703–713.
 55. Early Treatment Diabetic Retinopathy Study Raport, Number 22: association of abstract serum lipid levels with retinal hard exudate in diabetic retinopathy. *Arch. Ophthalmol.* 1987; 94: 1614–1620.
 56. Klein B.E.K., Moss S.E., Klein R., Surawicz T.S. The Wisconsin Epidemiologic Study of Diabetic Retinopathy (WESDR). XIII. Relationship of serum cholesterol to retinopathy and hard exudate. *Ophthalmology* 1991; 98: 1261–1265.
 57. Stephenson J., Fuller J.H.: For the Eurodiab IDDM Complications Study Group. Microvascular and acute complications in IDDM patients: the EURODIAB IDDM Complications Study. *Diabetologia* 1994; 37: 278–285.
 58. Gordon B., Chang S., Kavanagh M., Berrocal M., Yannuzzi L., Robertson C., Drexler A.: The effects of lipid lowering on diabetic retinopathy. *Am. J. Ophthalmol.* 1991; 112: 385–391.
 59. van der Pijl J.W., van der Woude F.J., Swart W., van Es L.A., Lemkes H.H.P.J.: Effect of danaparoid sodium on hard exudates in diabetic retinopathy. *Lancet* 1997; 350: 1743–1745.
 60. Cusick M., Chew E.Y., Chan C.C., Kruth H.S., Murphy R.P., Ferris F.L.: Histopathology and regression of retinal hard exudates in diabetic retinopathy after reduction of elevated serum lipid levels. *Ophthalmology* 2003; 110: 2126–2133.
 61. Woodman R.J., Chew G.T., Watts G.F.: Mechanisms, significance and treatment of vascular dysfunction in type 2 diabetes mellitus: focus on lipid-regulating therapy. *Drugs* 2005; 65: 31–74.
 62. Keech A. i wsp. The Field Study: effects of long-term fenofibrate therapy on cardiovascular events in 9795 people with type 2 diabetes mellitus (the Field Study): Randomised controlled trial. *Lancet* 2005; 366: 1849–186.